9. Tagung der
Deutschen Gesellschaft für VeterinärDermatologie
vom 13. bis 15. Juni 2008
im Seminaris Kongresspark Bad Honnef

»Neoplastische und geriatrische Hauterkrankungen bei Hund und Katze«

HauptThemen:

Geriatrische Hauterkrankungen im Dialog:
endokrinologische Hauterkankungen aus Sicht eines Dermatologen und Internisten

Neoplastische Erkrankungen:
Hauttumore versus Tumore anderer Organe mit typischem Hautbild

CORTAVANCE® 0,584 mg/ml

Die effiziente Lösung bei Juckreiz und Dermatitis

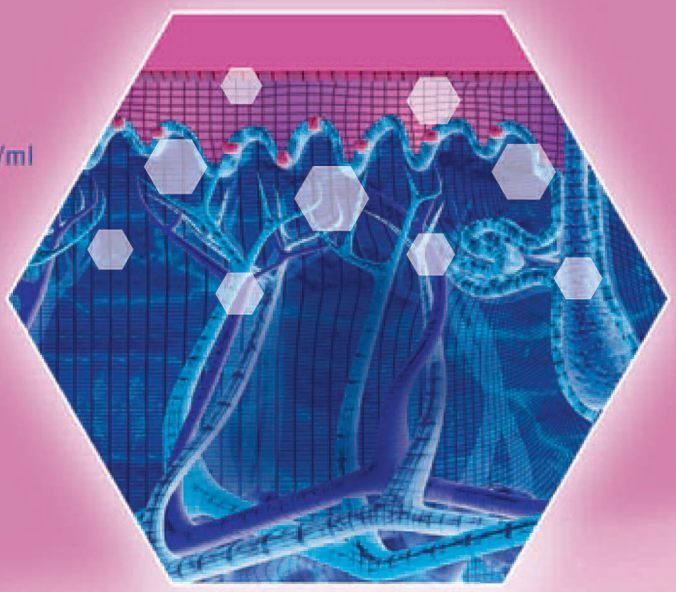

DAS DERMATO-KORTIKOID

...HOCHWIRKSAM NUR DORT WO SIE ES BRAUCHEN

- Neuer Wirkstoff in der Veterinärmedizin - HCA (HydroCortisonAceponat)
- Schnelle und effektive Verminderung von Hautrötung, Hautreizung und Kratzen
- Einfach und sicher in der Anwendung

Virbac
TIERGESUNDHEIT

Cortavance® 0,584 mg/ml, Spray (Lösung) zur Anwendung auf der Haut für Hunde, Wirkstoff: **Hydrocortisonaceponat**. Zusammensetzung: Arzneilich wirksamer Bestandteil: Hydrocortisonaceponat 0,584 mg/ml, sonstige Bestandteile: Propylenglycolmethylether. Anwendungsgebiete: Zur symptomatischen Behandlung von **entzündlichen und juckenden Dermatosen** bei Hunden. Gegenanzeigen: Nicht anwenden bei Hautgeschwüren. Nebenwirkungen: Keine bekannt. Warnhinweise: Die gesamte Körperoberfläche, die behandelt wird, sollte nicht größer sein als die Fläche, die z. B. die Behandlung beider Flanken von der Wirbelsäule bis zur Milchleiste einschließlich Schultern und Hüften umfasst. Andernfalls sollte die Anwendung nur nach entsprechender Nutzen-Risiko-Abwägung erfolgen und der Hund regelmäßig klinisch untersucht werden. Pharmazeutischer Unternehmer: Virbac SA, L.I.D. 1ére Avenue - 2065 m, F-06516 Carros, Frankreich, Mitvertrieb: Virbac Tierarzneimittel GmbH, 23843 Bad Oldesloe. Verschreibungspflichtig.

9. Tagung der Deutschen Gesellschaft für Veterinärdermatologie
vom 13. bis 15. Juni 2008
im Seminaris Kongresspark Bad Honnef

»Neoplastische und geriatrische Hauterkrankungen bei Hund und Katze«

Wir freuen uns Sie zur diesjährigen DGVD-Tagung in Bad Honnef begrüßen zu können und wünschen einen informativen und angenehmen Aufenhalt.

Die Tagungspräsidentinnen

Mit freundlichen Grüßen

Dr. Christine Löwenstein
Tagungspräsidentin

Dr. Astrid Thelen
Tagungspräsidentin

Atopie – diagnostische und therapeutische Herausforderung

Sortimentserweiterung für eine spezifischere Diätetik

SKIN SUPPORT,
erhältlich in den
Packungsgrößen:
2,5 kg / 4,5 kg / 10 kg

Mit SKIN SUPPORT für Hunde steht Ihnen eine innovative Diätnahrung zur Verfügung. Das Produkt unterstützt die Funktion und die Regeneration der Haut exzellent und ist speziell konzipiert für die diätetische Therapie von Hauterkrankungen wie: Atopische Dermatitis, Alopezie, Otitis, Flohspeichelallergiedermatitis, Ektoparasitenbefall, Pyodermie und Pruritus. Die Wundheilung z. B. nach Operationen, Verbrennungen oder Verletzungen kann ebenfalls sehr gut unterstützt werden.

Basis der diätetischen Effekte von SKIN SUPPORT ist eine wissenschaftlich fundierte Rezeptur mit dem bisher höchsten Gehalt an Omega-3-Fettsäuren aus wertvollem Fischöl (EPA / DHA). Darüber hinaus unterstützen Aloe vera, Kurkuma (gelber Ingwer), Taurin und Vitamin C die Wundheilung mit ihrer antioxidativen, antibakteriellen und antientzündlichen Wirkung. Ferner vermindert eine von WALTHAM patentierte Nährstoffkombination den transdermalen Wasserverlust – bei Atopikern häufig zu beobachten – und stärkt damit aktiv die Hautbarriere.

Fragen Sie Ihren Betreuer der ROYAL CANIN Tierärzteberatung nach den Konditionen für den Erhalt eines kostenlosen Exemplars.

Detaillierte Informationen zu den ROYAL CANIN Diätnahrungen erhalten Sie auf der Internetseite sowie bei Ihrem Betreuer der ROYAL CANIN Tierärzteberatung.

FAX: 0 22 34- 20 43 77

Nutzen Sie das Online-Bestellformular auf www.royal-canin.de
Veterinary Service, Bereich: Shop – Benutzername: praxis; Kennwort: veto

ROYAL CANIN
WISSEN UND RESPEKT

Samstag, 14. Juli 2008			Seite
09:00-10:00	Claudia Nett, Kamil Tomsa	Cushing-Syndrom, Update zu Diagnose und Behandlung	4
10:00-11:00	Ralf Müller und Sven Reese	Hypothyreose: Update zu Diagnose und Behandlung	9
11:30-12:00	Sonja Zabel	Adulte Demodikose bei Hund und Katze	12
12:00-12:30	Monika Linek	Management chronischer Otitiden	14
4:00-14:30	Martin Kessler	Allgemeine Prinzipien bei der Diagnose von Hauttumoren	21
14:30-15:00	Martin Kessler	Mastzelltumor - der »Joker« unter den Hauttumoren. Pathogenese, klinisches Bild, staging und Aktuelles zur Behandlung	22
15:00-15:30	Martin Kessler	Tumoren im Perianalbereich beim Hund: Differenzialdiagnose und Therapie	25
16:00-16:30	Martin Kessler	Wird Sonnenbaden für Katzen zum Risiko? UV-Licht assoziierte Plattenepithelkarzinome bei der Katze	27
16:30-17:00	Sonya Bettenay	Epitheliotropes Lymphom bei Hund und Katze	29
17:00-17:30	Silvia Rüfennacht	Histiozytosen	31

Sonntag, 15. Juli 2008			Seite
09:00-09:45	Sebastian Schleifer	Paraneoplastische Erkrankungen, feline paraneoplastische Alopezie, felineThymom-assoziierte exfoliative Dermatitis, Hyperthyreose, Metastasen des Bronchialkarzinoms	34
09:45-10:30	Stefanie Peters	Paraneoplastische Erkrankungen, Hodentumoren, Ovarialtumoren, Hepato-kutanes Syndrom, paraneoplastischer Pemphigus	37
10:30-10:45	Ralf Müller	Spiraea extract (Haarpower) für exzessiv haarende Hunde – Eine randomisierte Doppelblindstudie	39
10:45-11:00	Ralf Müller	Die Wirkung von Interferon-Omega auf rezidivierende feline atopische Dermatitis	40
11:30-11:45	Britta Schnabl	Ungewöhnlicher Juckreiz bei einer Katze	40
11:45-12:00	Nina Thom	Herpes-Virus bei einer Katze	41
12:00-12:15	Katrin Timm	Idiopathische sterile noduläre Panniculitis mit ungewöhnlicher systemischer Beteiligung bei einem Hund	42
12:15-12:30	Lucia Panakova	Refraktäre kutane Papillomatose und pigmentierte virale Plaques bei einem jungen Mittelschnauzer – ein neues Papillomavirus?	43
12:30-12:45	Stefanie Köbrich	Multisystemische, eosinophile, epitheliotrope Erkrankung bei einem Pferd.	45
12:45-13:00	Ariane Neuber	Ein Fall von Pseudopelade bei einem Cocker Spaniel nach ueberstandener Pankreatitis	46

Cushing-Syndrom, Update zu Diagnose und Therapie

Kamil Tomsa und Claudia Nett

Hyperadrenokortizismus (Cushing-Syndrom, CS) gehört zu den häufigsten Endokrinopathien des Hundes. Das anamnestische und klinische Bild, wie auch die typischen Laborveränderungen sind gut bekannt. Bei der Katze kommt diese Erkrankung deutlich weniger häufig vor. Umso typischer und eindeutiger sind die anamnestischen und klinischen Veränderungen.
Diese Zusammenfassung behandelt die wichtigsten Tatsachen betreffen der Diagnosestellung und der Therapie, wie auch die aktuellen Ereignisse auf diesem Gebiet. Die hier beschriebenen Empfehlungen basieren auf der Erfahrung beider Autoren und entsprechen ihrem Vorgehen in der täglichen Praxis.

Wie stelle ich die Diagnose?

CS ist eine klinische Diagnose, ein klinisches Syndrom weshalb man nie die Laborwerte dem klinischen Eindruck vorziehen sollte. Üblicherweise werden zur Diagnosesicherung das UCC (**u**rinary **c**ortisol-**c**reatinin-quotient), der ACTH-Stimulationstest und der LDDS-Test (**l**ow-**d**ose-**d**examethasone-**s**uppression) verwendet.
Wegen seiner im Vergleich eher tiefen Spezifität wird der ACTH-Stimulationstest tendenziell immer weniger zur Diagnosesicherung eingesetzt. Trotzdem ist dieser Test sinnvoll um einen „Basalwert“ für die Therapiekontrolle zu haben. Der ACTH Test gilt nach wie vor als der „idealer“ Verlaufstest.

Vorteile und Nachteile des UCC?

Der grösste Vorteil dieses Tests liegt in der Einfachheit der Durchführung und der Ausschaltung des „Stressfaktors“. Es ist unbedingt davon abzuraten, die UCC-Bestimmung bei stationären Patienten durchzuführen – diese Werte werden mit Sicherheit erhöht sein. Die Hauptnachteile sind die beträchlichen Fluktuation der Kortisolausscheidung auch bei cushinoiden Patienten und die daraus resultierenden erforderlichen Wiederholungen (empfohlen sind idealerweise 3 Bestimmungen) und damit entsprechend höheren Kosten. In der Schweiz kostet eine UCC-Bestimmung ca. 55 SFr. Falsch positiv erhöhte UCC-Werte sind möglich (Krankheitsstress). Kürzlich wurden solche erhöhten Werte bei hyperthyreoten Katzen wie auch bei einem hyperthyreotem Hund (siehe weiter unten) beschrieben.

Varianten des UCC-Tests?

Insbesondere die Universität Utrecht basiert den grösste Teil der primären Diagnostik wie auch die Verlaufskontrollen auf dem UCC-Test. Dabei werden die Urinproben für UCC-Bestimmung alle 2 Stunden von den Besitzern entnommen. Nach der ersten Urinprobe verabreichen die Besitzer die übliche Dexamethasondosierung (0.01 mg/kg bei LDDS) mit etwas Futter. Bei gesunden Hunden sollte das UCC, 8 Stunden nach der Dexamethasongabe unter 1.0 liegen. Auch der HDDS-Test (high-hose dexamethason suppression) kann, mit einer kleinen Änderung durchgeführt werden. Laut den wissenschaftlichen Daten sind diese Tests sehr zuverlässig. Die UCC-Werte 6 – 10 Wochen nach einer therapeutischen Hypophysektomie, welche im oberen Referenzbereich lagen, wurden kürzlich als gute prädiktive Parameter für ein Rezidiv des Hypophysentumors (Cushingssyndrom) nachgewiesen.

Gibt es etwas neues zum ACTH Test?

Die übliche Durchführung dieses Tests beinhaltet eine Blutentnahme für den Cortisol-Basalwert (0. Wert) und die anschliessende intravenöse Applikation von 0.25 mg Tetracosactid (Synacthen®) pro Hund (unabhängig von Körpergewicht). Tetracosactid ist ein synthetisches Analogum des ACTH. Die zweite Blutentnahme erfolg 1 Stunde nach der i/v Applikation. In USA ist auch eine intramuskuläre Applikation des ACTH-Gels beliebt. Aufgrund der höheren Kosten wurden Studien mit „low-dose ACTH-Stimulationstest“ (5 ug/kg Tetracosactid intravenös) bei gesunden, hyper- wie auch hypoadrenokortikalen Hunden durchgeführt. Diese Testvariante scheint vergleichbare Resultate mit dem üblichen Test zu liefern. Die Kosten von Synacthen® belaufen sich in der Schweiz auf ca. 15 SFr pro Ampulle (250 ug). Bei der Katze wird laut Literatur 0.125 mg Tetracosactid intravenös verabreicht und die Blutentnahme nach 30 und 60 Minuten durchgeführt.

Wie zuverlässig sind die einzelnen Tests?

Keiner der verfügbaren Tests (UCC; LDDS; ACTH) ist 100% sensitiv oder spezifisch und kann – meistens durch den Einfluss einer sekundären Erkrankung – falsch positiv ausfallen. Der Author (KT) hat zwei Hunde mit einem hepatozellulären Karzinom und den typischen klinischen Symptomen eines Cushingssyndrom behandelt, welche sowohl im UCC, wie auch im ACTH- und LDDS-Test eine cushinoide Reaktion gezeigt haben. Kürzlich wurde ein Hund mit ektopischem intrathorakalem funktionellem Thyroidkarzinom beschrieben, welcher typische cushinoide Erscheinung wie auch Testergebnisse (UCC, LDDS) hatte. Es ist deshalb von grosser Bedeutung die Testergebnisse immer in Zusammenhang mit der Anamnese und der Klinik zu beurteilen. Falsch negative Ergebnisse sind ebenfalls möglich und können die Diagnosestellung erheblich erschweren. Die Authoren versuchen den anamnestischen und klinischen Verdacht mit jeweils mindestens zwei eindeutig positiven Testergebnissen zu untermauern.

Vorteile und Nachteile des LDDS?

Wie bereits erwähnt ist auch dieser Test nicht 100%-tig. Trotzdem gilt der LDDS als der sensitivste (laut Literatur 85-99%) Test in der Diagnostik. Sein einziger Nachteil sind die drei erforderlichen Blutenntnahmen im Abstand von vier Stunden (ausser Utrechtprotokol). Bei gesunden Hunden kommt es nach Applikation des Dexamethasons innerhalb von 2 – 3 Stunden zum dramatischen Abfall des Kortisolspiegels, welcher für die nächsten 8 Stunden tief bleibt (< 27.6 nmol/l). Bleibt hingegen der 8-Stunden Wert erhöht, so gilt dies als Nachweis des CS. Ein zusätzlicher Vorteil liegt darin, dass teilweise eine Aussage bezüglich der Form des CS (Hypo-

physen-abhängig oder Nebennieren-abhängig) möglich ist. Typischerweise zeigen Patienten mit einem PDH (engl. **p**ituitary **d**ependend **h**yperadrenocorticism; Hypophysen-abhängiger Cushing) nach einem Abfall des 4-Stunden-Wertes ein erneuter Anstieg des Kortisolwertes 8 Stunden nach Injektion. Hingegen lässt sich die Nebennierenfunktion bei einem FAT (engl. **f**unctioning **a**drenocortical **t**umor; Nebennieren-abhängiger Cushing) durch die Dexamethason-applikation in der Regel nicht unterdrücken. Kürzlich wurde von der Zürchergruppe ein neues Phänomen, ein s.g. invertiertes Muster des LDDS-Tests beschrieben worden. Dabei wurden die Forscher auf eine kleine Gruppe von CS Patienten aufmerksam, welche im LDDS zwar einen erhöhten 4. Stunden Wert, aber einen normalen – also unterdrückten 8. Stunden Wert hatten. Interessanterweise hatten alle 5 Hunde einen PDH; Ein Hund hatte einen normalen ACTH wie auch UCC Test, ein Hund hatte einen normalen ACTH-Test. Betreffend der Ursache dieses Phänomens spekulierten die Authoren über eine individuelle Variabilität der Dexamethasonkonzentration bei den CS Patienten oder einem gestörten Feedbackmechanismus bei Hypophysentumoren.

Was ist mit dem HDDS-Test?

Dieser Test, der zur Differenzierung von PDH und FAT dient, wurde durch die zunehmend einfacher zugänglichen bildgebenden Verfahren wie Ultraschall, Computertomographie (CT), Magnetresonanz, Kernspintomographie (MRT) sowie der Messung des endogenen ACTH praktisch vollständig verdrängt.

Wie differenziere ich PDH und FAT?

Neben dem allfällig verdächtigen LDDS-Testergebnis (siehe oben), stehen heute folgende Möglichkeiten zur Verfügung: Ultraschall, CT, MRT und die Messung des endogenen ACTH. Insbesondere die heutige technische Entwicklung des Abdominalultraschalls ermöglicht rasche und akkurate Beurteilung und Ausmessung der beiden Nebennieren bei Hunden. Auch die selteneren FATs (häufig Karzinome) lassen sich gut darstellen und eine allfällige Gefässinvasion und Metastasenbildung bestimmen. Von einer wahllosen Anwendung zur Diagnosestellung ist jedoch aus zwei Gründen dringend abzuraten: Erstens sind nicht alle grossen Nebennieren zwingend Cushing-verursachend; zweitens kommen s.g. Inzidentalomas (sprich zufällig entdeckte Nebennierenmassen) ohne klinische Relevanz vor. Die Computertomographie (und MRT) finden ihre Anwendung einerseits in der Diagnostik eines Makroadenoms (hypophysärer Tumor > 1 cm) wie auch in der räumlichen Darstellung einer allfälligen Nebennierenmasse und deren Infiltration in die umliegenden Strukturen. Auch hier ist Vorsicht geboten – der Author (KT) hat einen Cushingpatienten mit NN-Karzinom, welcher aufgrund des CT´s vermeintlich nicht gefässinvasiv gewesen war, durch eine enorme intraoperative Blutung aus der invadierten Vena cava verloren.
Die Messung des endogenen ACTHs wurde früher in der Literatur als sehr umständlich beschrieben. Heute bieten verschiedene Labors diesen Test routinemässig an. In der Regel muss es sich um eine frisch abgenommen, am besten gefrorene Serumprobe handeln welche rasch ins Labor gebracht werden muss. Mindestens ein renomiertes veterinärmedizinisches Labor bietet einen eigenentwickelten Serumstabilisator an, welcher die Gefrierung der Probe unnötig macht und die Instabilität des ACTH beheben kann. Theoretisch sollte bei einem hypophysären Cushing die ACTH-Menge erhöht sein; hingegen weisen Tiere mit FAT eine untedrückte ACTH-Sekretion auf. Die Referenzwerte varieren etwas je nach Labor und die Hilfe bei der Beurteilung durch den Labortierarzt ist empfehlenswert. Dieser Test sollte keineswegs als „der Erlöser“ betrachtet werden, auch hier sind Fehlmessungen möglich. Der oben erwähnte Patient hatte einen normalen ACTH-Wert gehabt! Ebenso ist die Koexistenz beider CS-Formen beschrieben worden.
Für den Kliniker ist es wichtig zu realisieren, dass die klinische Symptome (PU/PD; Polyphagie; cushinoides Erscheinungsbild) eines Cushings bei FAT milder und subtiler sind als bei einem PDH.

Existieren rassenspezifische Unterschiede in der Beurteilung der Testergebnisse?

Die wissenschaftlichen Daten zu diesem Thema sind begrenzt. Es liegen vernünftige Daten zu zwei Rassen vor – die Scottish Terriers (ST) und die Pomeranians (Miniaturspitz). Beim Scottish Terrier ist eine rassentypische Hepatopathie (idiopathische vakuoläre Hepatopathie, klinisch und histologisch ähnlich der Steroidhepatopathie) unbekannter Ursache schon länger bekannt. Bei den betroffenen Patienten liegen deutlich erhöhte ALP-Werte vor. In einer Studie wurden die ALP-Werte bei gesunden ST mit gesunden Kontrollhunden wie auch bei kranken ST und kranken Kontrollhunden (hier handelte es sich jeweils um eine Erkrankung welche mit erhöhten ALP-Werten einher geht, wie z.B. Cholangiohepatitis oder Cushing). Es wurde nachgewiesen, dass die ALP-Werte der gesunden wie auch erkrankten ST deutlich die ALP-Werte der vergleichbaren Kontrollgruppen überstiegen. Bei der zweiten Untersuchung wurden die üblichen Laborparameter der adrenokortikalen Achse prä- und post-ACTH Stimulation bei ST mit gesunden Kontrollhunden verglichen. Bei diesem Vergleich konnten signifikante Unterschiede in prä- und post-ACTH Werten des Estradiols, Androstendions, Progesterons und 17-Hydroxyprogestrons zwischen gesunden ST wie auch ST mit Hepatopathie nachgewiesen werden. Interessanterweise wurde kein Unterschied bezüglich des Kortisols beschrieben.
Eine holländische Studie betrachtete die adrenokortikale Achse bei Miniaturspitzen und Miniaturpudeln mit generalisierter Alopezie, klinisch ähnlich der typischen Cushing-Alopezie. Bei den untersuchten betroffenen Tieren wurde eine erhöhte Resistenz der adrenokortikalen Achse gegenüber Dexamethason nachgewiesen (oraler LDDS-Test). Die Authoren beschlossen, dass es bei den betroffenen Patienten um einen milden hypophysär-abhängigen Hyperadrenokortizismus mit fehlender Progression handelt.

Bei Dandie Dinmont Terriers wurde eine familiäre Prädisposition für PDH nachgewiesen.

Wurde ein Cushingsyndrom in Folge einer ektopischen ACTH-Produktion schon beschrieben?
In der Tat wurden zwei solche Patienten beschrieben; einer von der Utrechtgruppe (ein metastatische neuroendokrinner Tumor im Pankreas) und einer von der Universität Bern. Diese Patienten wiesen typische klinische, labormässige und hormonelle Kriterien eines Cushing-Syndroms inkl. einem erhöhten ACTH-Wert. Beim ersten Patienten konnte im CT eine nicht-vergrösserte Hypophyse dargestellt werden und die ACTH-Werte haben sich auch nach einer Hypophysektomie nicht normalisiert. Beim zweiten Hund wurde mittels MRT-Aufnahme und der anschliessenden histologischen Untersuchung eine fehlende Hypophyse dargestellt (s.g. empty sella syndrom), was die ektopische Natur der ACTH-Produktion bewiesen hat. Die Quelle des ACTH wurde nicht festgestellt.

Gibt es ein atypisches Cushing-Syndrom?
Diese Bezeichnung beschreibt Patienten mit den Cushing-typischen klinischen Veränderungen begleitet von üblichen hämatologischen und biochemischen Parametern, welche im ACTH-Stimulationstest und LDDS-Test physiologische Ergebnisse liefern. Der Begriff wurde erstmals im Jahr 2002 gebraucht als bei einer Gruppe von Patienten mit Symptomen hochverdächtig für Cushingsyndrom, dieses weder mittels ACTH - noch LDDS-Test diagnostiziert werden konnte. Einige dieser Patienten wurden „blind“ mit Lysodren behandelt und die klinischen Symptome verschwanden (Erhaltungs-therapie für max. 2 Jahre geführt). Die Authoren beschlossen damals ein Kortisolvorläufermolekül – das 17-OH Progesteron - zu untersuchen und wiesen sowohl vor wie auch nach der ACTH-Stimulation erhöhte Werte nach. Die Adrenolyse verbesserte die klinischen Symptome und normalisierte die biochemischen und endokrinologischen Veränderungen.

Gibt es andere Ausnahmen?
Es gibt natürlich CS-Fälle, die den üblichen Kriterien nicht entsprechen.
1. Alopezie X. Die Aetiologie dieser Erkrankung ist nach wie vor nicht vollständig geklärt. Die klinische Erscheinung ist einem Hyperadrenokortizismus sehr ähnlich, allerdings nur was die Hautveränderungen betrifft (bilateral symmetrische Flankenalopezie, Verlust der Deckhaare, Hyperpigmentierung), wobei – im Gegensatz zum CS – keine Hautatrophie oder Calcinosis cutis je beobachtet wurde. Die PU/PD, Polyphagie, Hängebauch und typische Laborveränderunge fehlen ebenfalls. Trotzdem wurde eine erfolgreiche Therapie bei nordischen Hunden mit Alopezie X mittels Trilostane (Vetoryl) beschrieben.
2. Generalisierte Hypotrichose bei Miniaturpudeln und Miniaturpinscher (Pommeranian). Wie bei den nordische Rassen tritt auch hier eine langsam progressive, ausgeprägte, bilateral symmetrische, generalisierte Hypotrichose auf. In der kürzlich erschienenen Studie der Uni Utrecht (siehe oben) wurde bei den betroffenen Patienten eine erhöhte Kortisolproduktion nachgewiesen, welche sich mit der Verabreichung des Dexamethasons (LDDS) nicht unterdrücken liess. Die Authoren schlossen auf einen beginnenden Hyperadrenokortizismus, der die üblichen klinischen Veränderungen noch nicht vollständig entwickelt hat. Unklar blieb, weshalb einige Tiere diese Erkrankung entwickeln und andere nicht.

Können zusätzliche adrenokortikale Metaboliten zur Diagnostik des Cushing-Syndroms herangezogen werden?
Nach einer Phase der Begeisterung bezüglich der Kortisol-Vorläuferhormone und deren Rolle in der Pathogenese des Cushingssyndroms, scheint diese etwas abzuflachen und es gibt wiedersprüchliche Berichte bezüglich des Nutzen dieser Messungen. Unter den am häufigsten gemessenen Werten war vorallem das 17-Hydroxyprogesteron (17-OH Progesteron) untersucht worden und wird auch am häufigsten kommerziell angeboten. Oftmals wird 17-OH Progesteron während des ACTH-Stimulationstests auch mitgemessen. Die begrenzte Erfahrung beider Authoren war diesbezüglich enttäuschend. Bei Alopezie X wurden teilweise erhöhte Spiegel von 17-OH Progesteron nachgewiesen. Siehe auch oben.

Kommt Hyperadrenokortizismus auch bei der Katze vor?
Ja, es handelt sich um eine seltene Endokrinopathie mit subtilen, klinisch verdächtigen Veränderungen. Typischerweise tritt ein Insulinresistenter Diabetes mellitus (80%) und eine erhöhte Rissigkeit der Haut (Hautatrophie) auf. Die Symptome des Kortisolüberschusses sind milder (erhöhte Resistenz der Katze gegenüber der Kortisolwirkung), jedoch im wesentlichen mit denen des Hundes identisch. Polyphagie, Polyurie, Polyphagie, Pendelabdomen, symmetrische Hypotrichose und erhöhte Leberwerte sind typisch aber nicht zwingend vorhanden. Auch diagnostisch gibt es kaum Unterschiede, ausser rein technischer Natur – die ACTH-Test Durchführung erfolgt mit 0.125 mg Cosyntropin (Synacten) und die LDDS-Test Durchführung erfordert eine höhere Dexamethasondosis (0.1 mg/kg i/v). Auch die Anwendung der bildgebenden Verfahren ist identisch und bilaterale Adrenomegalie ist zu erwarten. Die meisten Tiere (85%) haben eine Hypophysen-abhängige Form der Erkrankung.

Kann bei Katzen iatrogener Hyperadrenokortizismus induziert werden?
Trotz den spärlichen Berichten in der Literatur existiert dieses klinische Syndrom nicht selten. Dem Author (KT) sind lediglich 2 Publikationen über dieses Thema bekannt, beide im Hinblick auf die steroid-induzierte Hepatopathie bei der Katze. In der täglichen Praxis beider Authoren kommen solche Fälle mit ca. 3 – 5 Fällen pro Jahr vor. Die Klinik ist die gleiche wie beim Hund; subjektiv scheint es, dass Katzen etwas mehr Zeit brauchen um solche Symptome zu entwikkeln. Ebenso subjektiv ist der Eindruck, dass es eine individuelle Variabilität in der Kortison-Sensitivität gibt (ähnlich wie beim Hund).

Welche Therapiemöglichkeiten stehen zur Verfügung?

Die Therapiemöglichkeiten sind begrenzt und variieren in Abhängigkeit von der Erkrankungsform.

1. *Hypophysen-abhängiger Hyperadrenokortizismus* (PDH). In den letzten 5 Jahren ist die Hormonsynthesehemmung durch Trilostane (Modrenal, Vetoryl), einem kompetitiven, reversiblen Inhibitor der 3-Beta Hydroxysteroiddehydrogenase zur häufigsten Therapieform avanciert. Trilostane hemmt die Synthese von verschiedenen Steroiden, unter anderem auch Aldosteron. Aufgrund neuester Studien scheint sich die Enzymhemmung nicht nur auf die 3-Beta Hydroxysteroiddehydrogenase zu begrenzen. Die empfohlene Dosierung liegt bei täglich 30mg für Hunde < 5kg Körpergewicht, 60mg für Hunde von 5 bis 20kg und 120mg für Hunde > 20kg Körpergewicht. Ein ACTH-Stimulationstest 2-6 Stunden nach Tablettengabe sollte idealerweise ein post-ACTH Serumkortisol von 27.6 bis 69 nmol/l ergeben.

Vorteile der Trilostantherapie: Die fein titrierbare, vorhersehbare und langfristig sichere Unterdrückung der Kortisolsynthese haben die bisherige Therapie mit Lysodren, einem Adrenolytikum, praktisch vollständig verdrängt.

Die kausalste Therapie – eine Hypophysektomie – gilt als etabliert, wird allerdings routinemässig nur an der Universität Utrecht durchgeführt.

Vorteile: Die kausale Therapie, gute Erfolgsrate.

Nachteile: Schwerer Eingriff, kaum verfügbar, teilweise Komplikationen wie Keratokonjunktivitis sicca oder zentraler Diabetes insipidus.

2. *Adrenaler Hyperadrenokortizismus* (FAT). Die beste, jedoch selten anwendbare Therapie ist die chirurgische Exzision der Neoplasie. Diesem Schritt sollte unbedingt eine genaue bilgebende Darstellung der Neoplasie, mit besonderem Augenmerk auf die allfällige Infiltration der umliegenden Strukturen und eventueller Metastasen vorausgehen. Es handelt sich um eine technisch durchführbare, aber häufig extrem anspruchsvolle Chirurgie mit möglichen bedeutenden Komplikationen wie Sepsis, ausgeprägter intraoperativer Blutung oder Throm-bosen. Die verfügbaren Studienergebnisse sind etwas zwiespältig. Zur medikamentellen Therapie wurde bislang hauptsächlich Lysodren eingesetzt. Diese eignet sich vorallem für Patienten mit inoperablen Tumoren oder metastatischer Erkrankung; häufig entscheiden sich Klienten rein emotional für diesen Weg. Der Vorteil von Lysodren ist die adrenolytische, also direkt toxische Wirkung, welche – theoretisch – auch bei metastatischer Erkrankung (recht häufig bei NN-Karzinomen) von Nutzen ist.

Die angewendete Dosis liegt höher als bei den üblichen Protokollen und wird lebenslang angewendet. Diese einzige Domäne des Lysodrens wurde in mindestens einer Veröffentlichung ebenfalls angegriffen – Trilostane konnte auch für Cushingpatienten mit Nebennierentumoren eingesetzt werden. Das Tumorwachstum oder sein metastatisches Potenzial werden natürlich nicht beeinflusst.

Was ist bei der Behandlung mit Trilostane zu beachten?

Die Aufnahme des Medikamentes ist variabel und wird durch Verabreichung mit Futter verbessert. Der therapeutische Spiegel variert von 10 – 18 Stunden, was bei manchen Patienten eine zweimal tägliche, statt wie üblich der einmaligen täglichen Therapie erfordert. Die Trilostanetherapie verursacht einen Anstieg des ACTH-Wertes; eine parallele Vergrösserung der beiden Nebennieren unter Therapie wurde beobachtet. Eine abortive Wirkung von Trilostane wurde bei anderen Tierarten beschrieben. Es ist wichtig zu wissen, dass Tiere unter Trilostanetherapie keine natürliche Stressreaktion bilden können (siehe auch Nebenwirkungen) und die Therapie sollte entweder einige Tage vor Narkose unterbrochen werden oder der Patient präoperativ mit intravenösen Steroiden behandelt werden.

Gibt es noch weitere Therapiemöglichkeiten?

Die Strahlentherapie der hypophysären Makrotumore wird häufig durchgeführt und im Allgemeinen als sinnvoll und effizient beurteilt. Die Meinungen gehen etwas auseinander bezüglich der Wirksamkeit der Bestrahlung auf die Funktionalität des Tumors. Beim Menschen gilt die Strahlentherapie als endokrinologisch nicht-effizient und die endokrinologische Situation bildet keine Indikation zur Bestrahlung. Auch beim Hund ist ein funktioneller Erfolg nicht garantiert und die Bekämpfung der neurologischen Symptome steht im Vordergrund, resp. begleitende medikamentelle Therapie ist meistens nötig. Eine sichtbare Verkleinerung der Hypophysengrösse erfolgt in ca. 50% der Patienten. Die Strahlentherapie kann auch mit Komplikationen (Kopfschmerzen, Wesensveränderungen) verbunden sein, wird im Allgemeinen aber als gut verträglich beurteilt.

Ein neuerer Therapieansatz bei hypophysärem Hyperadrenokortizismus stellt die Cabergolintherapie (Dopaminagonist, als Prolaktin-Antagonist bislang in der Therapie der Scheinträchtigkeit von Gebrauch) dar. Die corticotrophen Zellen des hypophysären Adenoms können D2-dopaminergen Rezeptoren aufweisen, welche Cabergolin besetzen kann. In einer Studie mit 40 Hunden war Cabergolintherapie bei knapp 43 % der Hunde effizient (gemessen an ACTH-Messungen, UCCs und der Tumorgröse). Welche Patienten die geeignetsten für die Cabergolintherapie sind, war nicht ersichtlich.

Besondere Aufmerksamkeit muss einer neuartigen Therapie des CS mittels Retinoid zugeschrieben werden. Hierzu liegt eine argentinische, experimentelle Studie mit ca. 40 Hunden mit PDH vor, deren Resultate hoffnungsvoll waren. Insbesondere konnte gezeigt werden, dass die über 180 Tage mit Retinoid (9-Cis-Retinsäure) behandelten Hunde einen Rückgang der hypophysären Tumorgrösse zeigten, sich die klinischen Symptome, ds endogene ACTH wie auch der Cortisolspiegel normalisierten. Auch nach Absetzen des Retinoid kam es innerhalb der beobachteten Zeitspanne von 6-12 Monaten zu keinem Wiederauftreten der Cushing Symptome.

Andere Therapien wie die mit Ketokonazole und Selegilinhydrochlorid haben keine nennenswerte Bedeutung.

Wie sieht die Therapie des Hyperadrenokortizismus bei der Katze aus?
Die Erkrankung gilt als schwer therapierbar und Therapieversagen ist häufig. Bislang wurden vorallem Ketokonazole, Metyrapone oder Lysodren eingesetzt. Vor einigen Jahren wurde die Anwendung von Trilostane bei 5 cushinoiden Katze beschrieben. Die Therapie (6.1 – 12 mg/kg einmal täglich) wurde gut toleriert, die Besserung der Hyperkortisolämie war rasch. Hingegen kam es nicht bei jedem Patienten zur Besserung des Hautzustandes oder der verbesserten Kontrolle des Diabetes mellitus. Dies wurde auch bei anderen Therapieformen beschrieben. Bei einem kleinen Teil der cushinoiden Katzen wurde auch eine transphenoidale Hypophysektomie durchgeführt. 5/7 Patienten überlebten > 6 Monate.

Welche Nebenwirkungen/Therapiekomplikationen sind bekannt?
Therapiekomplikationen sind natürlich sowohl bei der medikamentellen wie auch der chirurgischen Therapie möglich. Zusätzlich wurden folgende Probleme beschrieben oder mündlich kommuniziert:

1. Lysodren. Gilt als potenziell sehr toxisch. Neben milden Nebenwirkungen wie Erbrechen, Anorexie oder Durchfall, sind auch schwerwiegende Folgen wie akute Addisonkrise oder akute Lebernekrose beschrieben worden.
2. Trilostane. Grundsätzlich ein sehr sicherer Medikament. Schwerwiegende Nebenwirkungen sind selten. Akute Nebennierenrindennekrose, welche zu einem klinischen Hypoadrenokortizismus führte, wurde beschrieben. Eine klinische Studie hat ausgedehnte Nebennierenrindennekrose bei therapierten Hunden nachgewiesen, die vom Ausmass her genügend waren um eine Addisonkrise zu verursachen. Vor einigen Jahren wurden mehrere perakute Todesfälle bei Dackeln mit Mitralinsuffizien nach Trilostanetherapie beobachtet.

Gibt es eine spontane Remission eines Cushing-Syndroms?
Dieses Phänomen wurde beschrieben und von einem der Authoren (KT) auch beobachtet. Akute Nebennierenthrombose wurde vermutet und histologisch nachgewiesen.

Kalziummetabolismus und Hyperadrenokortizismus?
Es gilt als nachgewiesen, dass Cushingpatienten eine Störung des Kalziummetabolismus aufweisen können (s.g. sekundärer adrenaler Hyperparathyreoidismus). Diese Hunde können deutliche Hyperkalzämie haben, diese assoziert mit erhöhtem Parathormonespiegel (Hyperparathyreoidismus). Auch die Kalziurese ist erhöht und kann potenziell zur Bildung von Kalziumhaltigen Urolithen führen. Ebenfalls wurden pulmonäre und dermale dystrophische Verkalkungen beschrieben. Eine Calcinosis cutis bei Cushingpatienten kann mittels täglicher topischer Applikation von flüssigem Dimethylsulfoxid (DMSO) erfolgversprechend behandelt werden.

Kamil Tomsa, DECVIM-CA (Innere Medizin)

und

Dr. Claudia Nett, DACVD & DECVD
(Dermatologie)
Hünenbergerstrasse 4/6 c/o
Kleintierklinik
Rigiplatz
CH-6330 Cham
dr.nett@vetderm.ch

Hypothyreose: Update zu Diagnose und Behandlung

Ralf Müller und Sven Reese

Hypothyreose ist eine Krankheit der Schilddrüse, bei der die Thyroxinausschüttung vermindert ist. Dies geschieht bei den meisten betroffenen Hunden auf Grund einer immunvermittelten Thyreoiditis. Gelegentlich kommt es zu einer sekundären Hypothyreose, bei der die Schilddrüse normal ist, aber durch Krankheiten der Hypophyse die TSH-Ausschüttung gehemmt wird. Noch seltener sieht man eine tertiäre Hypothyreose, bei der ein Mangel an TRH auf Grund einer Hypothalamusabnormalität zu vermindertem TSH und damit Thyroxin führt. Die bei weitem häufigste Form beim Hund ist jedoch die primäre lymphozytäre Hypothyreose. Das Schilddrüsenhormon beeinflusst viele Stoffwechselvorgänge, was die vielfältige Symptomatik erklärt. Die häufigsten Hautsymptome der Hypothyreose beim Hund sind Alopezie sowie sekundäre bakterielle Infektionen und Demodikose auf Grund der verminderten Immunabwehr. Wenn wir einen Patienten mit Alopezie untersuchen, müssen wir zwischen Alopezie auf Grund von Trauma (wie Kratzen, Beißen und Lecken) und Alopezie auf Grund einer Erkrankung unterscheiden. Entzündliche Alopezien können durch viele verschiedene Krankheiten hervorgerufen werden, Hypothyreose verursacht eine nichtentzündliche Alopezie (klinisch oder makroskopisch nichtentzündlichen Haarausfall). Die häufigsten Differentialdiagnosen sind andere endokrine Krankheiten, follikuläre Dysplasien, Alopezie X und Alopecia areata. Bei rezidivierenden Infektionen muss man neben Hypothyreose andere hormonelle Krankheiten, Allergien oder Demodikose differentialdiagnostisch berücksichtigen. Die Demodikose des ausgewachsenen Hundes kann durch Hypothyreose, aber auch durch Neoplasien, Hyperadrenokortizismus sowie Chemotherapie ausgelöst werden. Zur Diagnosefindung wird eine detaillierte Anamnese erhoben, der Patient gründlich untersucht sowie einige einfache Tests durchgeführt. Wenn danach die Diagnose noch unklar ist, sind in der Regel Blutproben und/oder eine Hautbiopsie notwendig.

Anamnese

In der Regel tritt Hypothyreose beim ausgewachsenen Hund im mittleren Alter auf. Hypothyreose verursacht als systemische Krankheit bei vielen Hunden auch systemische Symptome wie Lethargie. Die Patienten suchen die Wärme, nehmen trotz verminderter Futteraufnahme an Gewicht zu und können auch andere Symptome wie Verstopfung oder Durchfall zeigen. Bei Hyperadrenokortizismus tritt häufig Polydipsie, Polyurie und Polyphagie auf, diese Symptome sind für Hunde mit Hypothyreose untypisch.

Klinische Untersuchung

Bei nicht-entzündlicher Alopezie sind Zusatzbefunde, die Ihnen diagnostisch weiterhelfen können:

- Komedone (können bei manchen endokrinen Erkrankungen wie Hyperadrenokortizismus oder bei follikulären Infektionen wie Demodikose gesehen werden)
- Veränderungen der Geschlechtsorgane (Vergrößerte Zitzen, hypertrophische Vulva oder abnormale Hoden) lassen auf Abnormalitäten der Sexualhormone schließen.
- Lokalisation des Haarausfalls (Alopezie in den Flanken wird häufig bei endokrinen Erkrankungen sowie follikulären Dysplasien gesehen. Haarausfall um den Nacken (unter dem Halsband) ist häufig durch Alopezie X oder Hypothyreose verursacht. Wenn der ganze Rumpf betroffen ist, aber Kopf und Beine noch behaart sind, ist wiederum möglicherweise Alopezie X verantwortlich.
  Ist der Haarausfall auf Regionen mit einer bestimmten Haarfarbe begrenzt, haben Sie es wahrscheinlich mit Alopezie der Farbmutanten oder follikulären Dysplasie der schwarzen Haare zu tun).

Wenn keine anderen Symptome vorliegen, sind hormonelle Krankheiten, Dysplasien und Alopezie X beim Hund im mittleren Alter die häufigsten Ursachen, beim jungen Hund denkt man eher an Demodikose, Dermatophytose und kongenitale Alopezie. Bei sehr alten Hunden ist an Tumoren der Geschlechtsorgane sowie Hyperadrenokortizismus zu denken, bei der Katze auch an paraneoplastische Alopezie.
Sekundärinfektionen mit Bakterien oder Hefen und Demodikose sind bei Hypothyreose ebenfalls möglich, daher sollte bei Papeln, Pusteln und Krusten eine Hautzytologie und ein tiefes Geschabsel durchgeführt und gegebenenfalls Hypothyreose in Betracht gezogen werden.
Häufig haben Hunde mit Hypothyreose ein schütteres, stumpfes Haarkleid, das nach dem Scheren nur langsam nachwächst.
Schuppenbildung (sekundäre Seborrhoe) wird ebenfalls gesehen. Gelegentlich kann ein Myxödem der Haut auf Grund von Akkumulation der Hyaluronsäure eine aufgedunsene Haut hervorrufen. Klinisch zeigen Fälle mit geringgradigem Myxödem oft einen anscheinend traurigen Gesichtsausdruck. Bilaterale Otitis externa, Wundheilungsstörungen (Thyroxin stimuliert Fibroblasten), und Hypertrichose (insbesondere bei Boxern) kommen ebenfalls gelegentlich vor. Mentale Trägheit, neurologische Störungen wie Epilepsie und Ataxie, Bradykardie und Arrhythmien, Lipidose oder Geschwüre der Kornea sind seltene, aber mögliche Symptome.

Diagnostische Tests

Wenn Hypothyreose auf Grund der Anamnese und der klinischen Symptomatik vermutet wird, können Blutproben hilfreich sein.
Serumbiochemie ergibt oft eine Hypercholesterinämie sowie leicht erhöhte Leberenzyme, Hyperlipidämie kann ebenfalls gesehen werden. Eine geringgradige normozytäre, normochrome, nicht-regenerative Anämie kann vorliegen.

Thyroxinbestimmung
Wie alle Hormone fluktuiert Thyroxin in gewissen Grenzen. Ein Thyroxinwert im oberen Normalbereich schliesst Hypothyreose nach dem jetzigen Kenntnisstand aus, ein sehr niedriger Wert ist diagnostisch für Hypothyreose. Problematisch sind die sogenannten Grenzwerte, die sowohl bei Hypothyreotikern wie auch bei normalen Hunden und bei Hunden mit „euthyroid sick syndrome“ gefunden werden. „Euthyroid sick syndrome“ bezeichnet einen Zustand, in dem bei einem Patienten mit einer gesunden Schilddrüse die Ausschüttung von Thryoxin durch andere Krankheiten (Diabetes mellitus, Hyperadrenokortizismus, Staupe, Herz- und Nierenprobleme, Furunkulose und vieles andere) gehemmt wird. In diesen Fällen ist eine diagnostische Therapie mit Bestimmung des Thyroxinwertes 4-6 Stunden nach der Pillengabe („Post-pill“ Wert) nach 4-6 Wochen (sollte im oberen Normalbereich liegen), ein Schilddrüsenultraschall oder ein TSH Stimulationstest indiziert. Totales oder Gesamt-T4, freies T4, T3, durch Equilibrium Dialyse bestimmtes freies T4 und TSH Konzentrationen werden von verschiedenen Labors angeboten. Zusammenfassend kann man sagen, dass die Bestimmung von T3 und freiem T3 beim Kleintier als Zeitverschwendung angesehen wird. Freies T4 und T4 schenken sich nicht viel, beide haben eine signifikant Grauzone, in der es unmöglich ist, einen niedrigen normalen von einem abnormalen Wert zu differenzieren. Equilibrium Dialyse erhöht die Trefferquote, eliminiert die Grauzone aber nicht völlig.

TSH Konzentration
TSH Konzentrationen sind in der Humanmedizin der Test der Wahl, sind aber beim Tier nur in Kombination mit einem T4 Test nützlich und müssen im Zusammenhang mit dem T4 Wert und den klinischen Symptomen interpretiert werden. Wenn die TSH Konzentration erhöht und die T4 Konzentration erniedrigt ist, dann liegt mit Sicherheit Hypothyreose vor (hohe Spezifizität). Die Sensitivität dieser Kombination ist allerdings nicht so hoch.

TSH Stimulationstest
TSH resultiert in einer Erhöhung des Thyroxinspiegels 6 Stunden nach der intravenösen Injektion von TSH. Früher wurden 0.1 I.E. bovines TSH gegeben, heute verwenden wir 75 mcg rekombinantes humanes TSH. Manche Autoren halten eine Verdoppelung des Basiswertes für ausreichend. Der Post-Wert soll für andere Autoren zusätzlich im Normalbereich liegen. Neuere Empfehlungen sprechen von Werten über 3.1 µg/dl oder von einer Erhöhung von mindestens 1.8 µg/dl. Verdreifachung eines sehr niedrigen Wertes kann immer noch unter den Normalwerten liegen, deswegen ist es sinnvoll, die Normalwerte Ihres Labors für Thyroxin nach einer TSH Stimulation zu erfragen.

Ultraschalldiagnostik
Morphologische Grundlage einer Schilddrüsenunterfunktion ist die Verkleinerung des funktionell aktiven Schilddrüsengewebes. Die mit ca. 95 % weitaus häufigste Ursache ist eine autoimmun bedingte lymphoplasmazelluläre Entzündung der Schilddrüse (Thyreoiditis), die in einem über Monate bis Jahre verlaufenden Krankheitsprozess sukzessiv zur Zerstörung und dem Abbau des Schilddrüsenparenchyms führt. Die Schilddrüsenlappen werden zunehmend kleiner und durch Bindegewebszüge und Fettgewebseinlagerungen ersetzt. Im Endstadium ist die lymphoplasmazelluläre Infiltration nicht mehr nachweisbar, weshalb in der älteren Literatur – in damaliger Unkenntnis der pathogenetischen Zusammenhänge – auch von einer idiopathischen Schilddrüsenatrophie gesprochen wurde. Wesentliches morphologisches Merkmal der sekundären (hypophysären) und tertiären (hypothalamischen) Hypothyreose ist ebenfalls eine Atrophie der Schilddrüsenlappen, die aber in diesen Fällen nicht mit einer Zerstörung des Schilddrüsengewebes verbunden ist. Nur in ganz seltenen Fällen, in denen die Funktion der Schilddrüsenlappen durch einen neoplastischen Prozess herabgesetzt wird, kann die Hypothyreose mit vergrößerten Schilddrüsenlappen einhergehen.
Wesentliche morphologische Merkmale, die hochspezifisch mit einer caninen Hypothyreose verbunden sind, sind also eine signifikante Verkleinerung der Schilddrüsenlappen und ein struktureller Umbau des Schilddrüsenparenchyms. Mit Hilfe des diagnostischen Ultraschalls ist es mit hoher Spezifität und Sensitivität möglich, diese morphologischen Veränderungen darzustellen und damit unabhängig von intrinsischen (Krankheiten im Sinne eines NTI) oder extrinsischen Einflüssen (Medikamente wie insb. Glukokortikoide oder schon laufende Thyroxinsubstitution) die Verdachtsdiagnose Hypothyreose zu bestätigen oder zu verwerfen. Zur Durchführung einer sonographischen Untersuchung der Schilddrüse sollte das verwendete Ultraschallsystem mit einer Linearsonde ausgestattet sein, die mit einer Sendefrequenz von mindestens 7, 5 MHz arbeitet. Die Schilddrüsenlappen liegen unmittelbar kaudal des gut tastbaren Kehlkopfes jeweils links und rechts lateral den ersten Trachealspangen an. Als Vorbereitung für die Untersuchung muss daher auch nur in diesem Bereich ein ungefähr 5 x 5 cm großes Feld geschoren werden. Zum Aufsuchen der Schilddrüsenlappen wird die Linearsonde unmittelbar kaudal des gut tastbaren Ringknorpels transversal auf die Luftröhre aufgesetzt. In den meisten Fällen sind bei dieser Vorgehensweise schon eine oder sogar beide Schilddrüsenlappen im sonographischen Bild dargestellt. Sie stellen sich bei einem euthyreoten Hund als ovoide Bezirke zwischen der Trachea und der linken bzw. rechten Halsschlagader dar. Sie besitzen eine feinkörnige, homogene Echotextur bei einer im Vergleich zur umliegenden Muskulatur deutlich höheren Echogenität. Durch Verschieben des Schallkopfes in kranialer und kaudaler Richtung sollten der linke und rechte Schilddrüsenlappen über die ganze Länge durchgemustert und auf fokale Veränderungen untersucht werden. Im Bereich des größten Querschnittes werden die Höhe und Breite ermittelt. Ein erster Anhaltspunkt für die Beurteilung der Größe ist zudem der Vergleich mit der Querschnittsfläche der Halsschlagader. Die Querschnittsfläche eines Schilddrüsenlappens sollte an seiner dicksten Stelle über der der Halsschlagader liegen. Zur Längsdarstellung und

Vermessung der Schilddrüsenlappen wird der Schallkopf sagittal erst links und dann rechts neben der Trachea aufgesetzt und der linke bzw. rechte Schilddrüsenlappen durch eine Schwenkbewegung zwischen Trachea und Halsschlagader aufgesucht. Zur Darstellung und Vermessung der Schilddrüsenlappen in ihrer kompletten Länge ist es wichtig, dass der Hals des Hundes leicht gestreckt ist und der Kopf genau gerade gehalten wird. Aus den Messwerten kann das Volumen der Schilddrüsenlappen nach der Formel Vol =p/6 x Höhe x Breite x Länge berechnet werden. Die Addition der Volumina der linken und rechten Seite ergibt das Gesamtvolumen der Schilddrüse eines Hundes. Dieser Wert muss in Relation zum metabolischen Körpergewicht des untersuchten Hundes gesetzt werden (Vol/kg^{0,75}). Liegt der errechnete Wert unter 0,05 ml/kg^{0,75} kann mit einer Spezifität von über 90 % von dem Vorliegen einer Hypothyreose ausgegangen werden. Neben der Volumenabnahme liegt insbesondere in den Frühstadien einer Hypothyreose eine Thyreoiditis mit lymphoplasmazellulärer Infiltration der Schilddrüsenlappen vor. Charakteristisches sonographisches Merkmal einer Thyreoiditis ist die Verringerung der Echogenität. Bei einer floriden Thyreoiditis gleichen sich die Schilddrüsenlappen in ihrer Echogenität an die umliegende Muskulatur an. In späten Stadien einer Hypothyreose kann es durch den bindegewebigen Umbau zu einer deutlichen Zunahme der Echogenität bis zur Hyperechogenität kommen. In diesen Fällen ist die Echotextur grobkörnig bis inhomogen.

K-Wert nach Larsson

Dieser Wert ergibt sich aus fT4 und Serumcholesterin (0.7 fT4 [pmol/L] - Cholesterin [mmol/L]). Liegt der Wert über 1, ist die Schilddrüse des Patienten normal, ist er unter –4, wird Hypothyreose diagnostiziert. Eine zusätzliche Variante kann mit dem TSH Stimulationstest interpretiert werden. Beide dieser Varianten werden kaum mehr verwendet und bieten keine zuverlässigere Diagnose, da Cholesterin durch viele Faktoren erhöht sein kann.

Hautbiopsie

Hautbiopsien sind nicht billig. Bevor Sie sich daher für eine Biopsie als diagnostischen Test entscheiden, müssen Sie sich darüber im Klaren sein, was Sie von der Biopsie erwarten und ob Ihre Erwartungen realistisch sind. Des Weiteren sind eine gute Biopsietechnik, die Wahl der richtigen Biopsiestellen und eine klare Liste von Differentialdiagnosen enorm wichtig.
Kahle Stellen ohne Läsionen werden immer im Zentrum bioptiert, wo die Haarlosigkeit und damit auch mikroskopische Veränderungen von hormonellen Krankheiten und Dysplasien am ausgeprägtesten sind! Man sollte jedoch ebenfalls am Rand der Läsion Proben nehmen, da Dermatophytosen und Alopecia areata die klassischen Veränderungen am Rand der Läsion oder in einer frischen Läsion zeigen, im Zentrum einer schon älteren kahlen Stelle findet man häufig entweder normal nachwachsende Haare (Dermatophytose) oder telogene Follikel (Alopecia areata). Eine zusätzliche Probe in einer normalen behaarten Region ermöglicht Vergleiche. Hypothyreose hat keine pathognomonischen Veränderungen, allerdings können Differentialdiagnosen wie Alopecia areata oder follikuläre Dysplasien ausgeschlossen werden. Bei starker Atrophie der Epidermis und Dermis oder Hautkalzinose kann Hyperadrenokortizismus dignostiziert werden. Typischerweise wird bei einer durch Hypothyreose induzierten Alopezie der Biopsiebericht lediglich eine Hormonkrankheit als die wahrscheinlichste Ursache angeben, ohne spezifisch Hypothyreose zu diagnostizieren.

Behandlungsmöglichkeiten

Die Behandlung der Wahl ist Thyroxin. Dieses Medikament wird in einer Dosierung von 0.02 mg/kg zweimal täglich gegeben. Es kann sinnvoll sein, für ein oder 2 Wochen zuerst 0.005 mg/kg zu verabreichen, dann die Dosis auf 0.01 mg/kg und 0.015 mg/kg zu steigern, bevor nach 6-8 Wochen die Enddosis erreicht ist, insbesondere bei Patienten mit Herzproblemen oder alten Tieren. Nach 4-6 Wochen sollte ein sogenannter Thyroxin Post-Pill Wert bestimmt werden. Dabei wird 4-6 Stunden nach der Tablettengabe eine Blutprobe genommen und das Gesamt-T4 bestimmt. Es sollte im oberen Drittel des Normalbereichs liegen, da nach dieser Zeit die höchsten Spiegel gemessen werden und damit bei Konzentrationen im unteren Normalbereich die Gefahr besteht, dass die Thyroxinblutspiegel für die meiste Zeit zu niedrig sind. In diesem Fall sollte die Thyroxindosis etwas angehoben werden. Liegen jedoch die Werte weit über der Obergrenze des Normalbereichs, sollte man die Dosis des Thyroxins verringern. In beiden Fällen sollte zur Nachkontrolle nach weiteren 4-6 Wochen erneut ein Post-Pill Wert bestimmt werden.
Als Nebenwirkungen der Therapie können Angst, Hecheln, PU/PD, Polyphagie, Duchfall, Tachykardie, Pyrexie und Pruritus sowie Unruhe und aggressives Verhalten auftreten. Diese Symptome lassen auf eine Überdosierung schliessen.
Wie schnell die klinische Symptomatik auf die Therapie anspricht, hängt von den vorwiegenden Symptomen ab. Mentale Störungen sowie Lethargie werden schneller verschwinden, bis Haar nachgewachsen ist, können 3-4 Monate vergangen sein. Sind rezidivierende Pyodermien das Hauptproblem, kann es noch länger dauern, bis die Therapie anschlägt. Die Prognose für Hunde mit korrekt diagnostizierter und behandelter Hypothyreose ist ausgezeichnet.

Prof. Dr. Ralf S. Müller
Medizinische Tierklinik
Ludwig-Maximilians-Universität
80539 München
Veterinärstr. 13
Ralf.Mueller@med.vetmed.uni-muenchen.de

und

Dr. Sven Reese
Ludwig-Maximilians-Universität München

Generalisierte Demodikose bei ausgewachsenen Hunden und Katzen

Sonja Zabel

Demodex Milben sind wirtsspezifisch und leben in den Haarfollikeln ihres Wirtes. Die häufigste Demodexmilbe beim Hund ist Demodex canis. Ihr Lebenszyklus dauert circa drei Wochen. Aus den Eiern schlüpfen zunächst Larven mit drei Beinpaaren, dann Puppen, die wie die ausgewachsenen Milben, vier Beinpaare besitzen, aber kleiner und im Allgemeinen noch nicht voll ausgebildet sind, und schließlich die ausgewachsenen Milben.

Im Allgemeinen unterscheidet man zwei klinische Formen:
1) Demodikose bei Junghunden
2) Demodikose bei ausgewachsenen Hunden

Die juvenile Demodikose tritt bei Jungtieren im Alter von bis zu 18 Monaten auf und wird weiterhin unterteilt in:
1) Lokalisierte Demodikose
2) Generalisierte Demodikose

Die Ursache der juvenilen, lokalisierten Demodikose ist unbekannt. Befallene Tiere haben bis zu fünf kleine, lokalisierte Läsionen die klinisch durch Alopezie, Inflammation und Schuppenbildung gekennzeichnet sind. Am häufigsten treten diese Läsionen am Kopf und an den distalen Extremitäten auf. Die meisten Tiere benötigen keine Behandlung, da die Läsionen innerhalb von 6-12 Wochen von selbst abheilen.

Patienten mit juveniler generalisierter Demodikose haben entweder mehr als fünf lokalisierte Läsionen, Läsionen an den Pfoten oder weitflächige Läsionen.

Die genaue Ursache ist unbekannt, aber man geht davon aus, dass ein T-Zell-Defekt zu Grunde liegt und dass bei den meisten Tieren die Erkrankung mit fortschreitender Reifung ausheilt. Betroffene Tiere haben häufig asymmetrische, generalisierte Stellen mit Alopezie, Schuppenbildung, Krusten, Erosionen, Ulzerationen und Inflammation.

Die generalisierte Demodikose beim ausgewachsenen Hund hat meistens eine zugrunde liegende Ursache. In Betracht gezogen werden sollten endokrine Erkrankungen, wie Hypothyreose, Hyperadrenokortizismus, Neoplasien und schwerwiegende systemische Erkrankungen.

Ein komplettes Blutbild, Schilddrüsenfunktionstest, Röntgenuntersuchung des Thorax (auf Metastasen), abdominaler Ultraschall sowie weitergehende Tests zur Abklärung zugrundeliegender Ursachen sind anzuraten. In 30% der Fälle ist eine zugrunde liegende Ursache nicht abzuklären, in diesem Falle spricht man von einer iatrogenen Demodikose.

Jegliche Form der Demodikose wird entweder anhand eines tiefen Hautgeschabsels oder mit Hilfe von Hairplucks diagnostiziert. Wenn man tief genug schabt, sind diese Milben in den meisten Fällen leicht zu finden und mehrere negative, tiefe Hautgeschabsel können eine Demodikose als Diagnose ausschließen.

Die Behandlungsmethoden hängen von der Form der Demodikose ab. Während die lokalisierte juvenile Demodikose in der allermeisten Fällen ohne Behandlung von selbst ausheilt, benötigen sowohl ausgewachsene als auch Junghunde Behandlung.

Ausserdem ist zu beachten, dass alle Tiere mit Demodikose sekundäre bakterielle oder Hefeinfektionen entwickeln können, die entsprechend behandelt werden müssen.

Von einer Behandlung mit Kortikosteroiden ist dringend abzuraten.

In den letzten Jahren haben wir einige Tiere erfolgreich mit Cyclosporin behandelt.

Behandlungsmöglichkeiten für die generalisierte Demodikose beinhalten:

1. Amitraz – in der Regel werden die Tiere alle zwei Wochen behandelt.
   Schwerwiegende Fälle können bis zu ein mal wöchentlich behandelt werden.
   Nebenwirkungen sind häufig, aber nur besorgniserregend, wenn sie schwerwiegend sind, was vor allem bei kleineren Hunden zu beobachten ist. Klinische Anzeichen beinhalten Erbrechen, Diarrhö, Hautirritationen, Nystagmus, Ataxie bis hin zu Koma und Tod.
   Lokalisierte, schwerer betroffene Stellen können mit einer Mixtur aus 1 ml 20% Amitraz in 30 ml Propylenglykol oder Mineralöl behandelt werden. Die Mixtur wird einmal täglich appliziert. Die Lösung sollte vor Sonnenlicht geschützt werden. Mineralöl wird nur einmal täglich aufgebracht; die Lösung sollte einmal wöchentlich frisch zubereitet werden.
   Mehrere tiefe Hautgeschabsel werden alle 3-4 Wochen wiederholt. Nach dem ersten negativen Hautgeschabsel wird die Behandlung noch weitere 3-4 Wochen fortgesetzt. Nach Beendigung der Behandlung sollten monatliche tiefe Hautschabsel noch ein Vierteljahr lang fortgesetzt werden.
   Gute Behandlungserfolge ohne Rezidive sind in circa 75% der Fälle zu verzeichnen, 10-15% der Tiere erleiden Rückfälle. Diese Tiere sollten langfristig alle 2-8 Wochenkontrolliert und mit Amitraz behandelt werden.
   Fälle, die nach 10 Behandlungswochen gar nicht auf die Therapie ansprechen, können entweder hochdosiert behandelt (0,125% Amitraz) werden, wobei eine Körperhälfte täglich behandelt wird oder man führt die wöchentliche Amitraz-Behandlung weiter und behandelt ausserdem zweimal wöchentlich mit oralen Ivermectingaben (0.3 mg/kg). Des Weiteren kann man eine Monotherapie mit oralem Ivermectin ein leiten (0.3-0.6 mg/kg/q24).

2. Eine Monotherapie mit Ivermectin (0.3-0.6 mg/kg/q24) ist eine weitere, erfolgreiche Behandlungsmöglichkeit (75% - 85% Heilungserfolg), wobei dieses Medikament nicht bei Ivermectin sensitiven Rassen, wie unter anderem Collies und Shelties einge setzt werden sollte, zumindest nicht, bevor diese Tiere auf MDR 1 Mutationenen getestet worden sind.

3. Weitere Behandlungsm?glichkeiten, insbesondere für Ivermectin sensitive Tiere, bieten orales Milbemycin oxime (2 mg/kg/day) oder Doramectin.

4. Neuere Behandlungsmöglichkeiten für generalisierte Demodikose beinhalten 14-tägige Moxidectingaben (Advocat®), die in schwerwiegenden Fällen bis zu einmal wöchentlich verabreicht werden können sowie 14-tägige Verabreichung von Promeris® (Amitraz).

Die häufigste Demodexmilbe bei der Katze ist *Demodex cati*.

Betroffene Tiere haben normalerweise eine zugrunde liegende immunsupressive Erkrankung wie FeLV, FIV, Hyperadrenokortizismus, Diabetes mellitus oder eine Lebererkrankung.

Demodex gatoi, die kurze Form der Demodexmilbe bei der Katze, löst meist eine lokalisierte Demodikose aus. Zu den häufigenUrsachen gehören Glucocortikoidadmimistration, Futtermittelunverträglichkeit sowie idiopathische Demodikose. Da diese Demodexmilbe kontagiös ist, sollten alle Katzen im Haushalt behandelt werden.

Klinische Anzeichen der lokalisierten Form der Demodikose sind ähnlich wie beim Hund und beinhalten wenige, kleine, lokalisierte, haarlose, schuppige und krustige Läsionen der Haut oder Otitiden.
Wie beim Hund erfordert diese Form der Demodikose meist keine Behandlung.
Otitiden können entweder mit Tresaderm (Thiabendazol, Neomycin, Dexamethason) behandelt werden oder man kann 1 ml 20%-iges Amitraz und 30 ml Mineralöl anmischen und einmal täglich auftragen (wie beim Hund).

Die generalisierte Form ist klinisch durch großflächige, haarlose, schuppige, krustige, erythematöse Hautareale gekennzeichnet, die auch hyperpigmentiert sein können. Die Tiere können pruritisch sein.

Beide Demodexformen werden, wie beim Hund, entweder anhand mehrerer tiefer Hautgeschabsel, diagnostiziert, allerdings kann die Milbe bei der Katze schwer zu finden sein.

Die Therapie der generalisierten Demodikose bei der Katze beinhaltet:

1. Behandlung mit Schwefelkalk (2 - 3%) einmal wöchentlich.
2. Amitraz – 50% der Verdünnung, die für Hunde benutzt wird (125 ppm), einmal wöchentlich. Wenn die Katze diese Behandlung gut toleriert, aber die Behandlungsergebnisse nicht zufriedenstellend sind, kann man die gleiche Verdünnung wie für Hunde (250 ppm) benutzten. Die Flüssigkeitsgesamtmenge sollte 1 Liter/Katze nicht überschreiten.
3. Ivermectin - 0.3 mg/kg wird einmal wöchentlich für zunächst vier Wochen verabreicht. Wie beim Hund sollte die Dosis zu Beginn langsam täglich erhöht werden, bis die Enddosis erreicht ist: 0.05mg/kg am 1. Tag, 0.1 mg/kg 2. Tag, 0.15 mg/kg 3. Tag und 0.3 mg/kg 4. Tag. Das Tier sollte sorgfältig auf Nebenwirkungen wie Lethargie, Tremor, Ataxie und Mydriase hin beob achtet werden.

Es ist von größter Wichtigkeit, dass die zugrunde liegende Erkrankung diagnostiziert und wenn möglich behandelt wird, da dies die Prognose für die Demodexbehandlung grundlegend beeinflusst.

Dr. Sonja Zabel, DVM, MS, DACVD

Department of Clinical Sciences
College of Veterinary Medicine and Biomedical Sciences
Colorado State University
Fort Collins, CO 80523-1678

Sonja.Zabel@ColoState.EDU

Management chronischer Otitiden

Monika Linek

Otitiden sind ein häufiger Vorstellungsgrund von Hunden und Katzen in der tierärztlichen Praxis. Eine Otitis ist für den Besitzer anhand der Symptomatik als Problem leicht zu erkennen und zu lokalisieren. Eine wesentliche Aufgabe des Tierarztes besteht darin zu erkennen, ob es sich um eine Otitis externa und/oder um eine Otitis media handelt, sowie bei rezidivierenden Otitiden die zugrundeliegende ätiopathogenetischen Faktoren aufzufinden.
Otitiden sind häufig eine diagnostisches und therapeutische Herausforderung. Griffin (2004) sagte zu recht: Diagnostik und Therapie von Ohrenerkrankungen sind eher eine Kunst als eine Wissenschaft, da es nur wenige „Evidence based clinical studies“ gibt.
Otitiden können zu schwerer Beeinträchtigung des Allgemeinbefindens führen. Diese wird oft nicht wahrgenommen, da der Hund den chronischen Schmerz nicht deutlich äußert und erst nach erfolgreicher Therapie und Restitution deutlich wird, welche Verhaltensänderungen mit der Otitis media aufgetreten waren.
Darüber hinaus kann eine Otitis media zu einer Schädigung verschiedener Nerven, sowie über eine fortgeleitete Infektion eine Meningoencephalitis mit fatalem Ausgang führen.
Das Wissen über die Anatomie und Physiologie des Ohrkanals, des Trommelfells und des Mittelohres sind essentielle Voraussetzungen, Veränderungen richtig zu erkennen, einzuordnen und zu therapieren.

Das Ohr ist ein komplexes Gebilde, das normalerwiese in drei Einheiten gegliedert wird: Außenohr, Mittelohr und Innenohr, das Außenohr dann weiter unterteilt werden kann in Pinna und Ohrkanal mit seinem vertikalen und horizontalen Anteil. Das Mittelohr besteht aus dem Trommelfell, den Gehörknöchelchen, der Bulla tympanica und der Tuba auditiva und das Innenohr besteht aus dem Vestibular-Apparat und der Chochlea.

Anatomie und Physiologie (Harvey *et al* 1993, Heine 2004):

Der externe Ohrkanal besteht aus einem trichterförmigen vertikalen und horizontalen Knorpelrohr, der dem Ohr Form und Halt gibt und eine variable Länge von ca 5-11cm hat. Am Übergang vom vertikalen zum horizontalen Gehörkanal liegt beim Hund ein sehr prominenter Knorpelkamm und macht in der Otoskopie Probleme, wenn der Ohrkanal nicht genügend nach oben und lateral gestreckt wird. An Ende des horizontalen Gehörkanals liegt ein separater Knorpelring, der Cartilagus Annulare, der in einen kurzen knöchernen Kanal, den Meatus acusticus externus, übergeht und im Trommelfell endet. Der knöcherne Anteil leitet in den knöchernen Schädel über und ist bei der Katze etwas länger als beim Hund.
Der Ohrkanal ist mit normaler Haut überzogen. Diese besteht aus einer Epidermis und einer Dermis mit Adnexen wie Haarfollikel, Talg- und Schweißdrüsen. Die Haarfollikel sind im Ohr meist singuläre Follikel in einigen Rassen und Individuen aber gelegentlich auch zusammengesetzte Haarfollikel (Heine 2004). Der normale Abschuppungsvorgang erfolgt nach außen gerichtet um Cerumen nach außen zu transportieren. Abschilfernde Epithelzellen und die Absonderungen von Talg- und Schweißdrüsen bilden das Cerumen. Im Ohrkanal sind unter normalen Umständen eine geringe Anzahl von transienten oder angesiedelten (resident) Keimen vorhanden. Häufig werden aus gesunden Ohren Staphylococcus intermedius, Streptokokken spp., Pseudomonas spp, und Proteus angezüchtet. Das Vorliegen von Keimen ist also kein Beweis für eine Otitis. Ebenso ist eine geringe Anzahl von Malassezien pachydermatitis (bei der Katze auch globosa) als normal anzusehen. Richtlinien wie viel Keime zytologisch als normal und als nicht normal anzusehen sind, werden kontrovers diskutiert.

Das Trommelfell ist eine dünne Membran, die nach außen aus einem geschichteten Plattenepithel besteht und den äußeren Gehörkanal vom Mittelohr trennt. Die innere Oberfläche ist von einem einfachen Plattenepithel bedeckt. Beim Hund besteht das Trommelfell aus einer Pars tensa und einer Pars flaccida . Den größeren Teil bildet die pergamentene transluzente Pars tensa, der von medial das Manubrium des Malleolus (Hammerstiel) anliegt und ein radiales streifenförmiges Aussehen hat. Das Manubrium hat die Form eines C Bogens, der nach rostral offen ist. Die Pars flaccida ist eine kleine Fläche, liegt dorsal der Pars tensa, ist nicht durchscheinend, weist feine Blutgefäße auf und kann sich in den Ohrkanal vorwölben (Cole 2004b,Cole *et al* 2007). Das Trommelfell weist ungefähr einen Winkel von 30-45° von dorsal nach ventral auf. Der ventrale Anteil bildet eine Falte, mit der das Trommelfell am Meatus acusticus ansetzt. Hier finden sich häufig Haare und auch beim gesunden Ohr sammelt sich hier Cerumen an.

Das Mittelohr besteht aus der Mittelohrhöhle und den angrenzenden Wänden. Es wird vom äußeren Ohrkanal durch das Trommelfell und vom Innenohr durch das Vestibular- und Cochleafenster getrennt. Die Fenster zum Vestibulum und zur Cochlea sind mit einer Membran geschützt und liegen am Dach der Mittelohrhöhle. Die Mittelohrhöhle kann in drei Teile – einen dorsalen, mittleren und einen ventralen- unterteilt werden. Im kleinsten dorsalen, auch Epitypanicum genannten Anteil liegen die Gehörknöchelchen. Der mittlere Teil ist die eigentliche Mittelohrhöhle zwischen Trommelfell und dem runden Fenster der Cochlea, die von einem ein Knochenkamm, dem Promontorium, geschützt wird. Diese Abteilung sollte bei der Spülung des Mittelohres möglichst geschont werden. Die ventrale Portion ist die Bulla tympanica, die im Gegensatz zum Menschen den größten Teil des Mittelohres bei Hund und Katze bildet. Sie ist bei der Katze in zwei Kammern geteilt, was Spülungen erschwert. Sie wird von einem mukösen Epithel ausgekleidet.

Die Gehörknöchelchen (Hammer, Amboss, Steigbügel) durchqueren den dorsalen Teil des Mittelohres und verbinden Trommelfell mit dem Vestibularfenster. Der Muskel Tensor tympanus setzt am Hammer an und wird von Zweigen des Trigeminus innerviert. Der Stapedius Muskel wird innerviert vom Facialis und gibt dem Steigbügel die Spannung. Zusammen können sie das Innenohr vor übermäßigem Schalldruck schützen.
Zum Pharynx besteht eine Verbindung über die Gehör-Tube (human: Eustachsche Tube). Diese liegt rostral und im Gegensatz zum Menschen eher dorsal, zunächst in einem knöchernen Kanal später von einem Knorpel umgeben.
Er ist ausgekleidet von einem zilientragenden Zylinderepithel mit Becherzellen, die Muzin produzieren. Sie dient dem Druckausgleich im Mittelohr.

Das Innenohr liegt gut geschützt im härtesten Knochen des Schädels, im Felsenbein, das ein Teil des Os temporale ist. Es enthält das Labyrinth, auch Bogengänge genannt, das als Gleichgewichtsorgan funktioniert und die Gehörschnecke das eigentliche Hörorgan.
Gehörschnecke und Labyrinth sind ähnlich gebaut, werden hier aber nicht weiter erörtert.
Wichtig ist, dass eine fortgeleitete Mittelohrentzündung zu einer Innenohrentzündung mit Hörverlust und Gleichgewichtsstörungen – peripheres Vestibularsyndrom – führen kann.
Einseitiger Gehörverlust führt zu Nicht-Gerichtetem-Hören, der Patient kann nicht unterscheiden, woher das Geräusch kommt. Beim Peripheren Vestibularsyndrom kommt es zu Nystagmus und Ataxie bis Kreisbewegung, bei erhaltenter Proprizeption.

Nervenstrukturen, die im Rahmen des Mittelohres von Bedeutung sind:
Facialisnerv. Der N. Facialis läuft parallel mit dem N. vestibulocochelaris durch das Felsenbein. Am Porus acusticus internus (innere Gehöröffnung) im Felsenbein: Eintritt des N. Facialis und Nervus vestibulocochlearis, Verlauf im s-förmigen Canalis facialis, Austritt aus dem Schädel im Foramen stylomastoideum, das kaudal von der Ohrbasis liegt. Von dort läuft er um den knorpeligen Catrilago annulare nach ventrorostral und innerviert die Gesichtsmuskulatur. Bei Ausfällen des Facialis kommt es zu einem hängenden Lid, Verlust des Lidschlusses und einem Hängen des Ohres und der Lippe, verbunden mit Speichelverlust.
Die Sensorik der Gesichtshaut (überwiegend N.Trigeminus) ist erhalten.

Autonomes Nervensystem
Sympatische und parasympatische Nervenfasern verlaufen zum Teil parallel mit dem N.facialis und N. trigeminus.
Das kraniale Cervicalganglion liegt in der Tiefe auf Höhe der Bulla tympanica. Die postgaglionären Fasern ziehen zu Drüsen, Gefäßen und der Pupille. Bei Schädigung dieses Anteils kann es zum postganglionären Hornersyndrom (Ptosis, Miosis, Enophthalmus, Vorfall des dritten Augenlides) kommen.
Die Parasympatischen Fasern haben zwei Ganglien im Mittelohr und Innenohr. Das Ganglion geniculi im Canalis facialis im Felsenbein, in dem die parasympatischen Fasern zusammen mit sensiblen, sensorischen und motorischen Fasern des N. Facialis verlaufen. Diese Parasympatischen Fasern geben in ihrem weiteren Verlauf Zweige an die Tränendrüse und Nasendrüse ab, weshalb es infolge einer Mittelohrentzündung zu einer neurogenen Keratokonjunktivits sicca und einer trockenen Nase kommen kann.
Die Corda tympani ist ebenfalls ein Ast des N.facialis der sensible, sensorische und parasympatische Fasern. Sie zieht frei durch das Mittelohr und versorgt die unteren Speicheldrüsen sowie die Zungendrüsen, und ist für die sensorischen Geschmacksreize verantwortlich.
Ein Ausfall der Corda tympanica wird in der Veterinärmedizin kaum bemerkt.

Otits externa (Rosser, Jr. 2004, Saridomichelakis *et al* 2007).
In der Pathogenese einer Otitis externa beim Hund unterscheidet man zwischen prädispnierenden Faktoren, primären und sekundäre Ursachen, sowie perpetuierenden Faktoren.

Zu den prädisponierenden Faktoren gehören zum Beispiel rassespezifische Merkmale des Gehörkanals. Beim Shar Pei liegt häufig ein sehr enger Gehörkanal vor; einige Labradore weisen einen erhöhten Anteil an feuchtigkeitsproduzierenden apokrinen Ceruminaldrüsen auf. Beim Cockerspaniel hingegen sind vermehrt deutlich mehr Haarfollikel vorhanden. Insgesamt besitzen Hunderassen mit Prädisposition zu Otitiden vermehrt apokrine Ceruminaldrüsen.
Dadruch fällt der Lipidgehalt im Cerumen ab, der Feuchtigkeitsgrad steigt und erzeugt eine oberflächliche Mazeration. Die anatomische Form ob Hängeohr oder Schlappohr hingegen scheint ebenso wie exzessives Haarwachstum eine untergeordnete Rolle in der Entwicklung einer Otitis zu spielen, beides sind jedoch erschwerende Faktoren, wenn erst einmal eine Otitis sich etabliert hat. Häufiges Tauchen im Wasser wie es Retriever-Arten bei der Jagd oder beim Apportieren von Gegenständen aus dem Wasser gerne praktizieren, ist ebenfalls für die Ausbildung einer Otitis begünstigend. Die oft praktizierte regelmäßige exzessive Reinigung mit Wattestäbchen und/oder Ohrreinigern kann prädisponierend wirken, weshalb gesunde Ohren am besten nicht gereinigt werden.

Krankheitsauslöser
Prädisponierende Faktoren alleine sind meist nicht ausreichend um eine Otitis externa auszulösen. Hierzu sind primäre krankheitsauslösende Faktoren notwenig. In ca 50% aller rezidivierenden Otitiden liegt eine allergische Grundursache vor, dabei kann nicht zwischen einer atopischen Dermatitis und einer Futtermittelallergie unterschieden werden. Wichtig ist auch, dass es bei einer allergischen Genese sowohl allein zu einer Otitis externa ohne andere Hautsymptome als auch zu einer einseitigen Otitis kommen kann. Neben Allergien zählen Fremdkörper wie Grannen, Milben insbesondere Otodectes cynotis bzw. bei Katzen gelegentlich auch Demodex spp. und Neoplasien zu den primären Erkrankungen.

Keratinisierungsstörungen wie eine Sebadenitis, aber auch Autoimmunerkrankungen können gelegentlich im Ohrkanal auftreten, sind jedoch selten und meist mit weiteren Hautsymptomen verbunden. Sehr selten kann eine Infektion mit Pseudomonas aeruginosa allein krankheitsauslösend sein.

Sekundäre Ursachen
Die Symptome, die für Besitzer und Tierarzt am offensichtlichsten sind, wie Schwellung, Schmerz und vermehrte Absonderung von Sekret sowie Vermehrung von Keimen wie Malassezien oder Bakterien (Staphylokokken, Pseudomonas aeruginosa, Proteus mirablis, Escherichia coli, Corynebaqcterium spp. Enterococcen und Streptokokken) sind sekundäre Faktoren und als Folgeinfektionen und -veränderungen anzusehen. Damit wird auch deutlich, dass die Behandlung der infektiösen Faktoren (Bakterien/Hefepilze) häufig zunächst eine Verbesserung oder eventuell eine kurzfristige Heilung bringt, es jedoch zu mehr oder minder häufigen Rezidiven kommt, solange eine primäre Ursache vorliegt und diese nicht beseitigt ist.

Perpetuierende Faktoren
Je länger und je häufiger es zu einer Otitis externa kommt, umso deutlicher und schwerwiegender sind die sogenannten perpetuierenden Faktoren. Hierzu zählen Hyperplasien der Gehörkanals bis hin zur Ohrkanalstenose, Hyperplasie der Ceruminaldrüsen und im weiteren Verlauf eine Kalzifizierung und Verknöcherung des Gehörkanals. Eine Otitis media spielt oft eine bedeutende Rolle in chronischen wiederkehrenden Otitiden.

Otitis media (Gotthelf 2004)
Je nach Literaturquelle kommt es bei einer länger bestehenden Otitis externa in 50–80% der Fälle zu einer Otitis media. Anders als beim Menschen und zum Teil bei der Katze entstehen Mittelohrentzündungen beim Hund überwiegend aus fortgeleiteten Otitis-externa-Problemen. Die Pathogenese ist komplex und multifaktoriell. Durch die L-Form des äußeren Gehörkanals akkumulieren Entzündungsprodukte und proteolytsiche Enzyme am Trommelfell, die zur Nekrose und schließlich zur Ruptur des Trommel-fells führen. Daher ist es wichtig eine akute Otitis externa umfassend zu therapieren und den Besitzer über deren Bedeutung im Verhindern einer Otitis media aufzuklären. Eine primäre sekretorische Otitis media ist eine äußerst ungewöhnliche Erkrankung bei Hund und ist bislang überwiegend beim Cavalier King Charles Spaniel beschrieben (Rusbridge 2004). Bei der Katze kommt es im Rahmen des Katzenschnupfenkomplexes zu einer pharyngeal aufsteigenden Infektion. Der genaue Pathomechanismus ist jedoch ungeklärt, da Viren bislang nicht nachgewiesen werden konnten. Eine häufige Ursache für eine Otitis media bei der Katze sind retropharyngeale Polypen, dessen Ursprung in der Mukosa der Tuba auditiva oder der Bulla tympanica liegen kann. Diese Polypen sind gestielte Umfangsvermehrungen, die aus einer chronischen Entzündung entstehen. Sie können entweder in den Oropharynx wachsen oder durch das Trommelfell nach außen. Polypen sind meist verbunden mit einer hochgradigen bakteriellen Sekundärinfektion.
Unabhängig von der Entstehung einer Mittelohrentzündung kommt es in deren Folge zu einer Veränderung des Mucoperiost – der mucösen Auskleidung des Mittelohres- zu einem pseudogestreiften Epithel und Zunahme der sekretorischen Zellen und Drüsen. Chronische Entzündungen führen dann zu Ulzerationen und einem Circulus vitiosus von Entzündung, Ulzeration, Infektion, Granulationsgewebe und Zerstörung des umliegenden Gewebes einschließlich der Knochen.
Typische klinische Zeichen einer Otitis media sind große Mengen eines eitrigen, oft übelriechenden und zum Teil schleimigen Exsudats. Schleimanteile im Sekret können nur aus dem Mittelohr stammen. Kopfschütteln und Kratzen ist häufig, es gibt aber auch Hunde die auf Grund der Schmerzen eher völlig verhalten den Kopf bewegen. Schmerzen bei der Palpation der Ohrbasis sowie beim Öffnen des Fanges stellen alarmierende Anzeichen einer Optitis media dar. Oft kommt es zu schweren Nervenausfällen wie zum peripheren Vestibularsyndrom (Kopfschiefhaltung, Nystagmus, Ataxie aber erhaltene Proprizeption), zur Schädigungen des Facialis, zum Horner Syndrom oder zum Ausfall des facialen Parasympatikusanteils, der die Tränendrüse und Nasendrüse versorgt. Je nach beteiligten Nervenfasern kommt es zum Verlust der Mimik bei einer Facialisparalyse oder zur Mydriasis, Ptosis und zum Enophthalmus beim Hornersyndrom. Der Ausfall des Parasympatikusanteils kann zu einer neurogenen Keratokonjunktivits sicca und/oder einem trockenen Nasenspiegel führen. Bleibt die Otitis media weiter bestehen, sind gravierende Spätfolgen in Form einer Osteolyse, eines Cholesteatoms und auch einer Fortleitung der Entzündung ins ZNS möglich (Fliegner *et al* 2007, Little *et al* 1991a).

Untersuchungsgang (Cole 2004a, Griffin 2006)
Otitiden müssen einer genauen Untersuchung unterzogen werden.
Hierzu zählt eine eingehende Erhebung der Anamnese, in der Dauer und Verlauf der Erkrankung, bisherige Untersuchungen und Behandlungen erfragt werden. Bei der *Allgemeinuntersuchung* werden die Lymphknoten überprüft und eine neurologische Untersuchung mit Schwerpunkt auf die Kopfnerven durchgeführt. Eine Palpation des Ohrgrundes und ein weites Öffnen des Fanges lassen u. U. Schmerzhaftigkeiten erkennen. Kalzifizierungen und Verknöcherungen können palpatorisch erfasst werden. Bei der *Otoskopie* sollte immer zuerst das gesunde Ohr untersucht werden. Es ist selbstverständlich, dass beide Ohren mit je einem gesonderten, desinfizierten Ohrtubus untersucht werden. Mikrobielle Untersuchungen haben gezeigt, dass ein Abwischen oder Absprühen mit Alkohol oder desinfizierenden Lösungen nicht ausreicht zur Keimbeseitigung, sondern die Ohrtüllen mindestens 10 min in einem Desinfektionsbad liegen sollten.

Es sollten folgende Befunde erhoben werden:
Ohrkanal: Erythem und Ödem als primäres Zeichen einer Entzündung, Schwellung der Drüsen und zunehmende Stenose als Zeichen

mehr chronischer Entzündungen. Ulzerationen sind selten und treten meist in Zusammenhang mit Pseudomonas Infektionen auf. Des weiteren ist auf Fremdkörper, Konsistenz, Farbe und Geruch des Sekrets zu achten.
Darüber hinaus sollte festgestellt werden, ob ein intaktes Trommelfell vorliegt oder ob es durch Sekretmassen oder Schwellungen nicht einsehbar ist. Im Zweifelsfall sollte immer – gerade bei der Auswahl von Medikamenten die u. U. ototoxisch sein können – von einem nicht intakten Trommelfell ausgegangen werden. Ein erkranktes Trommelfell ist meist opaque oder gelb braun. Es ist oft sehr schwer zu beurteilen, ob das Trommelfell intakt ist oder nicht. Oft müssen weitere Techniken wie die Palpation mit Ohrschlaufen oder Ohrschläuchchen herangezogen werden (Little and Lane 1989).
Liegen Sekretmassen vor, wird mittels eines Watteträgers zunächst ein zytologischer Abstrich angelegt und bei Verdacht auf Milbenbeteiligung auch ein Nativpräparat mikroskopisch untersucht.
Will man aus der Tiefe Sekret oder relativ trokkenes Sekret bekommen, empfiehlt es sich eine Ohrschlaufe (Ohrloop) anzuwenden. Bei sehr scherzhaften Ohren oder Proben aus dem Mittelohr werden Schläuche wie z.B. Ernährungssonden benutzt (Narkose notwendig).

Zytologie(Angus 2004):
Da keine zuverlässige Korrelation zwischen der Art und Farbe des Ohrsekrets und einem bestimmten mikrobiellen Milieu existiert ist die Zytologie unersetzlich. Mittels der Zytologie ist meist gut zu unterscheiden, ob es sich um eine Malassezieninfektion, eine Infektion mit kokkoiden oder stäbchenförmigen Bakterien oder eine Mischinfektion handelt. Daneben kann festgestellt werden, ob neutrophile Granulozyten vorliegen oder eventuell andere Zellen erkannt werden, die einen Hinweis auf zugrundeliegende Faktoren geben können. Liegen stäbchenförmige Bakterien vor, wird in der Regel zu einer mikrobiologischen Untersuchung geraten, da die dann häufig beteiligten *Pseudomonas* spp. oder *Proteus* spp. Resistenzprobleme aufweisen können. Grundsätzlich ist eine mikrobiologischen Untersuchung immer dann angeraten, wenn schon lange vorbehandelt ist. Die zytologische Untersuchung wird dadurch aber nicht ersetzt, da nur die Zytologie bei Kontrolluntersuchungen den Verlauf sicher dokumentieren kann. Mikrobiologische Untersuchungen können immer noch positiv sein.

Ohrspülung (Nuttall and Cole 2004)
Wenn kein Trommelfell zu sehen ist, ist es häufig sinnvoll eine Ohrspülung durchzuführen Diese muss fast immer in Narkose durchgeführt werden und da das Vorhandensein des Trommelfells unklar ist, immer mit Intubation um eine Aspirationspneumonie zu verhindern. Moderne Videootoskope ermöglichen unter Sichtkontrolle die Sekretmassen zu spülen, Fremdkörper zu entfernen, das Trommelfell zu explorieren, bei Bedarf die Bulla tympanica zu spülen und Proben zu entnehmen. Bei intaktem aber verändertem Trommelfell oder dem Verdacht von Flüssigkeit oder Massen hinter dem Trommelfell kann mittels Videootoskop unter Sichtkontrolle eine Myringotomie durchgeführt werden.

Eine Myringotomie bei intaktem Trommelfell sollte in jedem Fall durchgeführt werden, wenn vorher durch bildgebende Verfahren bereits dargestellt werden konnte, dass in der Bulla tympanica eine krankhafte Veränderung vorliegt. Sie wird im ventralsten Teil des Trommelfells auf ca 6 bis 7 Uhr am besten mit einer Ernährungssonde oder einem Katzenkatheder durchgeführt. Sie kann auch mit einer langen 22 gauge Spinalnadel durchgeführt werden. Eine Spritze mit ca. 1ml sterilem NaCL wird aufgesetzt. Nachdem das Trommelfell durchstoßen ist, wird NaCL in die Mittelohrhöhle eingebracht und wieder abgesaugt und für eine zytologische und mikrobiologische Untersuchung herangezogen.
Das Trommelfell ist in der Lage innerhalb von 3-4 Wochen abzuheilen, wenn keine Entzündung vorliegt oder diese behandelt wird. Die Videootoskopie in Narkose ist daher nicht nur ein diagnostisches Hilfsmittel, sondern wesentlicher Bestandteil der Therapie. Diese Spülungen können mehrmals bis zum Ausheilen einer Otitis media notwenig werden. Zur Vorbereitung für eine Videootoskopie und Ohrspülung sind oft topische und systemische Glucocorticoide für 2 Wochen notwenig um eine Abschwellung des Gehörkanals zu erreichen.
Zusammenfassend kann gesagt werden, dass Otitiden zum Teil ernsthafte Erkrankungen mit schwerwiegenden Folgen darstellen, die einer gründlichen Aufarbeitung bedürfen (Little *et al* 1991b).

Therapie (Morris 2004, Nuttall and Cole 2007, Schick *et al* 2007)
Leider gibt es nur wenige „Evidence based prospective“ in vivo Studien über die therapeutischen Methoden bei der Behandlung einer Otitis externa und/oder media. Die meisten Studien beziehen sich auf Ototoxizität und mikrobielle Sensitivität auf bestimmte Antibiotika.
Obwohl es von essentieller Bedeutung ist, die primären Ursachen zu finden und zu behandeln, werden im folgenden überwiegend die Behandlung der sekundären Infektionen angesprochen.

Topisch oder systemisch:
Die richtig angewandete topische Therapie ist der Schlüssel zum Erfolg einer Otitistherapie. Dabei spielt die Auswahl der Inhaltsstoffe, die Applikationstiefe und die Menge des applizierten Medikaments die entscheidende Rolle.
Die Auswahl des Medikamentes ist häufig empirisch und richtet sich in erster Linie nach dem Zustand des Ohrkanals und den Ergebnissen der Zytologie. Wie vorher schon erwähnt, sollte eine mikrobiologische Untersuchung immer dann durchgeführt werden, wenn entweder Stäbchen vorliegen oder Vorbehandlungen keinen Erfolg erzielten. Dennoch basieren die in vitro Tests bezüglich der Resistenzlage meist auf dem Kirk Bauer Disk Diffusionsverfahren seltener auf der minimalen Hemmkonzentration und beziehen sich auf den Serumspiegel der notwendig ist, um den fraglichen Infektionserreger abzutöten. Topische Produkte erreichen zum Teil eine viel höhere Konzentration vor Ort und

können daher trotz in vitro Resistenz noch wirksam sein.
Eine gute Besitzeraufklärung über die Form des Ohrkanals und das richtige Einbringen des Medikamentes ist notwenig. Dabei stellen die zur Verfügung stehenden Applikationsflaschen häufig ein Hindernis in der genauen Dosierung dar.
Die Vorraussetzung für eine Behandlung der Otitis media ist immer eine gründlichen Spülung des Mittelohres. Es kann notwendig werden diese mehrmals zu wiederholen. Anschließend werden große Mengen (1-2 ml) eines wirksamen Antibiotikums/Antimykotikums 3 x täglich am besten als wässrige Lösung appliziert. Bei ulzerativen Otitiden ist eine systemische Therapie notwendig. Die systemische Therapie in allen anderen Fällen ist kontrovers.
Zu Beginn der Therapie müssen gründliche Spülungen vom Besitzer zu Hause durchgeführt werden um das gebildete Sekret zu entfernen. Die Therapie kann erst beendet werden, wenn zytologisch keine Keime und keine Entzündungszellen mehr zu erkennen sind und der Ohrkanal kein Ödem oder anormales Epithel aufweist. Dies kann zwischen 4 Wochen und mehreren Monaten dauern. Erst dann kann über eine Erhaltungstherapie zur Ohrreinigung diskutiert werden, da der normale Reinigungsmechanismus u.U. für lange Zeit oder für immer gestört ist.
Die meisten topischen Produkte beinhalten mehrere aktive Ingredienzien – antibakteriell, antifungal, und antiinflammatorisch – sowie ein Vehikel und verschiedene Stabilisatoren. Viele dieser Komponenten sind ototoxisch. Häufig benützte Vehikel sind Propylenglycol, Glycerin und Polyethylenglycol. Sie sind hydrophil und reizlindernd, jedoch auch irritierend. Vehikel für Emulsionen sind Lanolin, Vaseline, Mineralöl oder Parafin.

Antibakterielle Ingredienzien die zur Verfügung stehen sind:
Aminoglycoside: Neomycin, Gentamycin, Amikacin, Tobramycin.
Aminoglycoside wirken besser im alkalischen Milieu, daher ist es ratsam, wenn zusätzlich ein sauerer Ohrreiniger benutzt wird, diesen mindestens 1 Stunde getrennt vom Antibiotikum anzuwenden.
Aminoglycoside sind ototoxisch, wobei Gentamycin insbesondere bei der Katze zum Vestibulärssydrom führen kann (Morris 2004).
Neomycin zeigt gute Wirksamkeit bei gram positiven Kokken, während es bei gram negative Organismen oft nur noch unzureichend wirkt. Es wird oft in Zusammenhang mit Kontaktdermatitiden gebracht.
Gentamycin wirkt sehr gut bei gram positiven Kokken, bei Pseudomonas und E.coli werden jedoch Resistenzen beobachtet.
Amikacin wird häufig bei chronischen multiresistenten Pseudomonas Otitiden angewandt. Es gibt keine Ohrpräparat, daher wird die humanmedizinische Injektionslösung auf eine Konzentration von 30-50mg/ml in Tris-EDTA verdünnt und bis zu 3 x täglich topisch angewandt.
Tobramycin gibt es als Augentropfen, die Indikationen sind dem Amikacin ähnlich.

Fluoroquinolone (Schick *et al* 2007)
Fluorquinolone sind Breitspektrumantibiotika und werden häufig eingesetzt. Sie sollten nicht eingesetzt werden bei unkomplizierten erstmalig auftretenden Otitiden, da es insbesondere bei subtherapeutischen Dosen schnell zur Mutation und Resistenzbildung kommen kann.
Marbofloxacin ist das einzige Fluorquinolon, das als Ohrpräprat vorliegt.
Ciprofloxacin gibt es als humanmedizinisches Ohrprodukt.
Enrofloxacin ist in Deutschland nicht als Ohrprodukt verfügbar. Es ist jedoch möglich die Injektionslösung zu benützen. Die gebräuchlichste Konzentration dabei ist 0,25 bis 0,5mg/ml, das bedeutet eine 10 fache Verdünnung einer 2,5 oder 5% igen Injektionslösung.

Polymyxin B
Ist ein Polypeptide Antibiotikum mit guter Wirksamkeit gegen Gram-postive und Gram-negative Keime. Es besitzt jedoch auch ein deutliches ototoxisches Potential.

Silber Sulfadiazin verhindert das Wachstum eines breiten Bakterienspektrums und Hefen aufgrund seiner antibakteriellen Wirkung als Sulfonamid aber auch aufgrund der schädigenden Wirkung der Silberione. Es ist in der Humanmedizin als Salbe (Flammizine) im Handel und wird als 1%ige Suspenison angewandt.

Cephalosporine der 3. und 4. Generation
Diese weisen sich durch eine gute Wirksamkeit bei multiresistenten Pseudomonaden aus.
Ein Ohrpräparat gibt es aber nicht.
Cefquinom, ein Cephalosporin der 4. Generation, welches die Zellwandsynthese der Bakterien hemmt, wirkt bakterizid und zeichnet sich durch sein breites therapeutisches Spektrum und die hohe Stabilität gegenüber Penicillinase und _-Lactamase aus. Das Wirkungsspektrum umfasst *in vitro* die wichtigsten gramnegativen und grampositiven Erreger. Cefquinom ist als Cobactan® in Euterinjektoren auf dem Markt.
Ceftazidine ist ein Cephalosporin der 3. Generation und liegt als 2%ige Infusionslösung aus der Humanmedizin vor. Es sei aber unbedingt darauf hingewiesen, dass es keinerlei Untersuchungen gibt, wie lange diese Lösungen stabil bleiben.

TRIS-EDTA wird bei gram-negativen Infektionen häufig als dem Antibiotikum vorangehende Reinigung oder als Trägersubstanz benutzt. EDTA beschädigt die Oberfläche von gram-negativen Bakterien und bindet Metallionen, welche die Wirkung von gewissen Antibiotika vermindern können. Zusätzlich wird der pH-Wert durch TRIS erhöht, was die Wirkung von einigen Antibiotika zusätzlich unterstützt.

Antimykotika
Nystatin entfaltet seine Hautpwirkung auf Candida spp, hat aber auch eine Malasseziennwirksamkeit, die die Anwendung als Erstmittel zur Behandlung einer Malassezien Otitis rechtfertigen.

Alle anderen topischen Antimykotika sind aus der **Azole-Gruppe**:
Clotrimazol zeigt eine geringere in vitro Wirksamkeit als **Miconazol**.

Systemisch:

Itrakonazol ist das einzige veterinärmedizinisch zugelassene systemische Antimykotikum und zeigt gute Wirksamkeit gegen Malassezien. Alle Azole haben bislang keine Ototoxizität erkennen lassen.

Anti-inflammatorische Medikamente

Alle verfügbaren Ohrmedikamente (excl Ohrreiniger) beinhalten auch Steroide.
Ihre Potenz hängt einmal von dem antiinflammatroischen Quotienten des Steroides, als auch von der Konzentration und der Trägersubstanz ab.
Die relative Potenz der Steroide ist in etwa wie folgt: Hydrocortison 1, Prednisolon 5, Triamcinolon 5, Dexamethason 25 , Betamethason 25, und Fluocinolone 100.
Dennoch konnte in einer Studie gezeigt werden, dass Dexamethason die NNR- Hypophysenachse im Gegensatz zu Betamethason bereits nach 14 Tagen Anwendungszeit unterdrückt. Dies könnte den Grund in der Trägersubstanz haben. Bedeutet aber auch, dass über lange topische Corticoidgaben am Ohr auch die Gefahr eines Hyperglucocortizismus besteht.

Einige Arzneimittel und ihre Inhaltsstoffe

Aurizon:
1 ml enthält: Marbofloxacinum 3.0mg, Clotrimazolum 10.0mg, Dexamethasonum acetas 1.0mg, (Dexamethasonum 0.9mg) Antiox. E310

Otomax
Gentamicinum 3mg/ml (ut Gentamicini sulfas) Betamethasonum 0.88mg/ml (ut Betamethasoni valeras) Clotrimazolum 8.80mg/ml Excipient huileux qsp 1ml

Otiprin N
1 ml Lösung enthält:
Chloramphenicolum 10mg, Dexamethasonum 0,4mg, Benzylis benzoas 50mg
Lidocaini hydrochloridum 10mg, Dimethylis sulfoxidum 50mg

Panolog
1 ml Tropfsalbe enthält: Nystatin 100'000 I.E., Neomycin 2,5 mg (als Sulfat), Thiostrepton 2'500 I.E., Triamcinolonacetonid 1,0mg, Excipiens ad unguentum pro 1ml

Surolan
1 ml enthält: 23 mg Miconazolnitrat, 0.5293 mg Polymyxin-B-sulfat, 5 mg Prednisolon-21-acetat Excipiens ad suspensionem

Einige Ohrreiniger:

Clorexyderm Oto, Almapharm, Wässrige Lösung, Propylenglykol10%, Milchsäure 2.5%, Salicylsäure, Chlorhexidine 0.15%, pH=3.5 Malassezien, Staph, Strept

Epibac, alfavet: Wässrige Lösung. Inhaltsstoffe: Chlorhexidindigluconat (0,15%), Tris-EDTA, Propylenglycol, Hamamelis, Aloe Vera. pH = 8.
In vitro wirksam gegen: Beta-hämolysierende Streptokokken, Staphylococcus intermedius, Pseudomonas aeruginosa, Proteus mirabilis, Enterobacter, Malassezien

Epiotic New Formula, Virbac, Wässrige Lösung, Dokusat, Monosaccharide, EDTA 0.5%, Salicylsäure 0.1%, Chloroxylenol 0.1%(PCMX), pH=7 Staph, Strept, Pseudomonas, Malassezien

HexoClean, alfavet: Wässrige Lösung. Inhaltsstoffe: Chlorhexidindigluconat (0,05%), Salicylsäure (0,18%), Propylenglycol, Hamamelis, Spitzwegerich, Aloe Vera. pH = 4,5.
In vitro wirksam gegen: beta-hämolysierende Streptokokken, Staphylococcus intermedius, Enterobacter, Malassezien

HexoCare Gel, alfavet: Gel. Inhaltsstoffe: Chlorhexidindigluconat (0,3%), Tris-EDTA, Propylenglycol, Glycerin, Lanolin, Sorbitol, Ethanol, Polyvinylpyrrolidon, Hamamelis, Aloe Vera. pH = 8.
In vitro wirksam gegen: beta-hämolysierende Streptokokken, Staphylococcus intermedius, Pseudomonas aeruginosa, Proteus mirabilis (nur einige Stämme), Enterobacter, Malassezien

Malacetic, Albrecht Wässrige Lösung 1-2% Essigsäure, 1-2% Borsäure, Malassezien, Pseuomonas, Staph, Strept

Otifree, Vetoquinol, Oel, Propylenglykol, Calendula, Basilikum

Otodine, Almapharm Wässrige Lösung, Propylenglykol 10%, Chlorhexidine 0.15%, Laktat, TrizEDTA (pH=8), Pseudomonas, Staph, Strept

Korrespondenzadresse:

Dr. Monika Linek, Dipl ECVD
Tierärztliche Spezialisten
Rodigallee 85 / Holstenhofweg
22043 Hamburg
monika@linex.de

References

Angus JC (2004), Otic cytology in health and disease, Vet.Clin.North Am.Small Anim Pract. 34: 411-424

Cole LK (2004a), Otoscopic evaluation of the ear canal, Vet Clin.North Am.Small Anim Pract. 34: 397-410

Cole LK (2004b), Otoscopic evaluation of the ear canal, Vet Clin.North Am.Small Anim Pract. 34: 397-410

Cole LK, Weisbrode SE, Smeak DD (2007), Variation in gross and histological appearance of the canine pars flaccida, Vet Dermatol 18: 464-468

Fliegner RA, Jubb KV, Lording PM (2007), Cholesterol granuloma associated with otitis media and destruction of the tympanic bulla in a dog
10, Vet Pathol. 44: 547-549

Gotthelf LN (2004), Diagnosis and treatment of otitis media in dogs and cats, Vet.Clin.North Am.Small Anim Pract. 34: 469-487

Griffin CE (2006), Otitis techniques to improve practice
8, Clin.Tech.Small Anim Pract. 21: 96-105

Harvey RG, Noble WC, Ferguson EA (1993), A comparison of lincomycin hydrochloride and clindamycin hydrochloride in the treatment of superficial pyoderma in dogs, Veterinary Record 132: 351-353

Heine PA (2004), Anatomy of the ear, Vet.Clin.North Am.Small Anim Pract. 34: 379-395

Little CJ, Lane JG (1989), An evaluation of tympanometry, otoscopy and palpation for assessment of the canine tympanic membrane
35, Vet Rec. 124: 5-8

Little CJ, Lane JG, Gibbs C, Pearson GR (1991a), Inflammatory middle ear disease of the dog: the clinical and pathological features of cholesteatoma, a complication of otitis media
30, Vet Rec. 128: 319-322

Little CJ, Lane JG, Pearson GR (1991b), Inflammatory middle ear disease of the dog: the pathology of otitis media
31, Vet Rec. 128: 293-296

Morris DO (2004), Medical therapy of otitis externa and otitis media, Vet.Clin.North Am.Small Anim Pract. 34: 541-viii

Nuttall T, Cole LK (2004), Ear cleaning: the UK and US perspective, Vet.Dermatol. 15: 127-136

Nuttall T, Cole LK (2007), Evidence-based veterinary dermatology: a systematic review of interventions for treatment of Pseudomonas otitis in dogs
20, Vet Dermatol 18: 69-77

Rosser EJ, Jr. (2004), Causes of otitis externa, Vet.Clin.North Am.Small Anim Pract. 34: 459-468

Rusbridge C (2004), Primary secretory otitis media in Cavalier King Charles spaniels
15, J.Small Anim Pract. 45: 222

Saridomichelakis MN, Farmaki R, Leontides LS, Koutinas AF (2007), Aetiology of canine otitis externa: a retrospective study of 100 cases
2, Vet Dermatol 18: 341-347

Schick AE, Angus JC, Coyner KS (2007), Variability of laboratory identification and antibiotic susceptibility reporting of Pseudomonas spp. isolates from dogs with chronic otitis externa
18, Vet Dermatol 18: 120-126

Allgemeine Prinzipien bei der Diagnose von Hautumoren

Martin Kessler

In ihrer Barrierefunktion gegenüber der Umwelt ist die Haut einer Vielzahl karzinogener Einwirkungen ausgesetzt, zu denen neben Toxinen auch Viren und die ultraviolette Strahlung der Sonne gehören. Es ist daher nicht überraschend, dass die Haut das Organ mit der höchsten Tumorrate des Körpers ist. Bedingt durch unterschiedliche Umwelt- und genetische Faktoren bestehen hinsichtlich der Inzidenz von Hauttumoren zum Teil erhebliche Spezies-, Rasse-, Geschlechts-, Alters- und geographische Unterschiede.

Beim Kleintier sind Tumoren der Haut und Unterhaut ein häufiger Grund für die Konsultation eines Tierarztes, aufgrund ihrer Häufigkeit wird deren potenzielle Bösartigkeit jedoch vielfach unterschätzt. Eine Diagnostik und Therapie sollte daher frühzeitig und mit großer Ernsthaftigkeit verfolgt werden.

Die diagnostische Vorgehensweise bei Tumoren der Haut ist für die meisten Neoplasien gleich. Trotz der verwirrenden Vielzahl lassen sich die Differenzialdiagnosen einer kutanen oder subkutanen Umfangsvermehrung anhand ihrer Lokalisation, den klinischen Befunden und nicht zuletzt anhand von Rasse und Alter des Tieres eingrenzen. Die Anamnese umfasst neben der Erkrankungsdauer, Wachstumsgeschwindigkeit, und -charakteristik, Veränderungen des Palpationsbefundes auch die Frage nach dem Erfolg etwaiger Vorbehandlungen. Neben der palpable Masse selbst können auch „nichtheilende Wunden“, „chronische Entzündungen“ oder Lymphknotenvergrößerungen auf eine Tumorerkrankung der Haut oder ihrer Anhangsorgane hinweisen.

Der gründlichen Anamnese folgt die klinische Allgemeinuntersuchung. Der Allgemeinzustand sowie das Erkennen zusätzlicher Erkrankungen sind schon wegen möglichen Narkosen für diagnostische und therapeutische Eingriffe aber auch für die Auswahl der geeigneten Therapie (z.B. Anwendung von Chemotherapeutika) von Bedeutung.
Bei der speziellen klinischen Untersuchung der Neoplasie selbst sind deren Größe, Verschieblichkeit gegenüber der bedeckenden Haut und Unterlage, Ulzeration und Pruritus zu beurteilen. Ein besonderes Augenmerk ist auf die regionären Lymphknoten zu richten. Diese müssen bei Vergrößerung zytologisch oder histologisch untersucht werden. Der Palpationsbefund und die Wachstumsgeschwindigkeit eines Tumors lassen entgegen landläufiger Auffassung keine Aussage über die Dignität einer Neoplasie zu.

Eine Aspirationszytologie spielt bei der Diagnostik von Hauttumoren eine herausragende Rolle. Sie ist grundsätzlich bei jeder Umfangsvermehrung der Haut vorzunehmen und ermöglicht es in vielen Fällen, die Diagnose weiter einzugrenzen. Ihr Vorteil ist neben der schnellen Auswertbarkeit die minimale Invasivität und weitgehende Risikofreiheit des Eingriffes. Gelingt die Dignitätsbeurteilung mittels Zytologie nicht, ist eine histologische Untersuchung einer Gewebeprobe anzuraten, v.a. in Lokalisationen, bei denen eine komplette Resektion der Neoplasie bzw. Rekonstruktion des Defektes problematisch ist. Hierbei kommen minimal invasive Techniken wie die punch-Biopsie („Hautstanze“) oder Tru-Cut Biopsie zum Einsatz (s.u.). Eine inadäquate Diagnostik und Therapie kann nicht nur für den Patienten fatale Folgen haben, sondern erhält darüber hinaus auch zunehmend forensische Bedeutung. Nur wenn das Wissen um den Tumortyp keine Änderung des therapeutischen Vorgehens mit sich bringt kann auf eine präoperative Gewebeentnahme verzichtet werden. Dies gilt z.B. für Mammatumoren des Hundes, da hier aufgrund der heterogenen Zusammensetzung des Tumorgewebes eine Malignitätsbestimmung mit Hilfe einer Biopsie nicht aussagekräftig ist.

Aus der Identifizierung der Art des Tumors ist die zu erwartende mikroskopische lokale Ausdehnung abzuleiten (zu erwartender Invasionsgrad). Diese kann erheblich vom Palpationsbefund abweichen, da viele invasive Tumoren palpatorisch einen „abgekapselten“ Eindruck erwecken. Schlussendlich ist die Tumorgröße und -lokalisation für das weitere diagnostische und therapeutische Vorgehen entscheidend.

Bei der Entnahme einer Biopsie gelten die vier folgenden generellen Richtlinien:

1) Auswahl einer *repräsentativen Biopsiestelle*. Je mehr Biopsieproben aus unterschiedlichen Tumorregionen zur Untersuchung kommen, um so sicherer ist die Diagnose. Ulzerierte und nekrotische Areale müssen vermieden werden. Aussagen zur Invasivität der Neoplasie lassen sich am besten am Übergang zum normalen Gewebe treffen.

2) *Wahl des geeigneten Biopsieinstrumentes und -technik*. Je nach Gewebetyp und Lokalisation der Neoplasie ist das geeignete Biopsieinstrument zu wählen. Grundsätzlich gilt: es wird die geringst invasive Technik gewählt, die eine Diagnose ermöglicht.

3) Bei der Entnahme von Gewebe muß die *Kontamination der Umgebung mit Tumorzellen minimiert* werden. Die Biopsie ist so durch zuführen, daß der Stich- oder Schnittkanal bei der späteren Tumorresektion mit ent fernt werden kann.

4) Biopsien sollten *schonend entnommen* und *korrekt versendet* werden. Aus diesem Grund ist die Entnahme mittels Elektrochirurgie sowie eine mechanische Destruktion durch grobe Pinzetten oder andere Instrumente zu vermeiden.

Biopsietechniken:

1) *Oberflächliche Tumoren* eignen sich zur Biopsie mit einer *Hautstanze*. Nach Möglichkeit sollten Stanzen mit einem Durchmesser > 5 mm verwendet werden. Da die Tiefe der Biopsie durch die Länge des Zylinders begrenzt ist, eignen sich diese Geräte nicht für subkutan liegende Tumoren.

2) Das am häufigsten verwendete Biopsieinstrument für subkutane Tumoren ist die *Tru-Cut Nadel*. Der Referent empfiehlt für Hauttumoren die Stärke 14 G. Die den Tumor bedeckende Haut wird geschoren, desinfiziert und mit einem Lokalanästhetikum unterspritzt. Das Tumorgewebe selbst bedarf keiner Anästhesie. Eine kleine Stichinzision der Haut erleichtert das Einführen der Nadel in das Tumorgewebe. Obwohl als Einweggeräte konzipiert, lassen sich Tru-Cut Biopsiegeräte desinfizieren oder gassterilisieren und somit mehrfach verwenden.

3) *Inzisionale Biopsien* erfordern in der Regel eine Narkose des Patienten. Durch die Gewinnung eines größeren Gewebestückes verglichen mit den Nadelbiopsietechniken ist eine zuverlässigere Diagnose möglich. Als inzisionale Biopsie bezeichnet man das gezielte Anschneiden eines Tumors zur Entnahme einer repräsentativen Gewebeprobe, wobei ein oder mehrere keilförmige Proben des tumorösen Gewebes am Übergang zum Gesunden gewonnen werden.

Anschrift des Verfassers:

Dr. Martin Kessler
Tierklinik Hofheim
Dr. Kessler, Dr. Kosfeld, Dr. Tassani-Prell,
Dr. Bessmann, Dr. Rupp
Im Langgewann 9
D-65719 Hofheim
M.Kessler@tierklinik-hofheim.de

Der Mastzelltumor: der „Joker“ unter den Hauttumoren

Martin Kessler

Mastzellen gehören zu den Zellen des hämatopoietischen Systems und entstammen den pluripotenten Stammzellen des Knochenmarks. Der Name „Mastzelle“ bezieht sich auf die zytoplasmatischen Granula, der der Zelle ein „gemästetes“ Erscheinungsbild geben. Sie enthalten biologisch aktive Substanzen (v.a. Heparin, Histamin, proteolytische Enzyme und chemotaktische Faktoren). Mastzellen besitzen erfüllen physiologischerweise Funktionen bei Immun-, Allergie- und Entzündungsreaktionen.

Tumoren der Mastzellen gehören beim Hund zu den häufigsten Neoplasien der Haut, viszerale und generalisierte Formen sind eher selten anzutreffen. Es besteht eine ausgeprägte Rasseprädisposition für den Boxer. In eigenen Untersuchungen stellte diese Rasse 25 % aller Hunde bzw. 33 % aller Rassehunde mit Mastzelltumoren. Auch für andere brachycephale Rassen, sowie für Dackel und Sennenhunde besteht eine Rasseprädisposition.

Kutane Mastzelltumoren können in allen Körperregionen auftreten, bevorzugte Lokalisationen sind in absteigender Reihenfolge der Häufigkeit die Gliedmaßen (v. a. Beckengliedmaße), Rumpf, Kopf, Perineum und Skrotum bzw. Vulva. Vereinzelt finden sie sich auch im Bereich der Schleimhäute (Mundhöhlenschleimhaut, Konjunktiven, Präputial- bzw. Vaginalschleimhaut). Etwa 10 % der Patienten haben mehrere Tumoren gleichzeitig (primär multiple Tumoren). Es werden Tiere jeden Alters betroffen (Ø 9 Jahre), der Tumor kommt jedoch auch bei juvenilen Hunden vor. Eine Geschlechtsprädisposition besteht nicht.

Das klinische Erscheinungsbild des Tumors ist so vielfältig, daß prinzipiell jede Umfangsvermehrung der Haut oder Unterhaut ein Mastzelltumor sein kann. Neben völlig reizlosen, subkutanen weichen Tumoren, die palpatorisch nicht von Lipomen zu unterscheiden sind, kommen häufig auch knotige, flächig-infiltrative und ulzerierende Formen vor. Durch ihren Gehalt an aktiven Mediatoren kann der Tumor durch lokale Entzündungsreaktionen innerhalb von Stunden an Größe zu- oder abnehmen.

Die biologisch aktiven Substanzen von Mastzelltumoren können eine Anzahl lokaler Veränderungen und paraneoplastische Syndrome hervorrufen. Lokal kommt es zu entzündlichen Reaktionen, Juckreiz (Histamin!), Blutungsneigungen (Heparin!) und Wundheilungsstörungen (Fibroblasten-hemmende Faktoren!). Als paraneoplastisches Syndrom sind v. a. gastrointestinale Ulzera von Bedeutung. Bei Sektionen konnten bei über 80 % aller Hunde mit Mastzelltumoren Ulzera im Gastrointestinaltrakt festgestellt werden.

Mastzellen lassen sich mittels zytologischer Schnelldiagnostik (Feinnadelaspiration) in den meisten Fällen leicht diagnostizieren. Sie stellen sich als Rundzellen mit je nach Differenzierungsgrad unterschiedlichem Gehalt an dunkelvioletten bis metachromatischen Granula dar. Man unterscheidet drei Differenzierungsgrade. Die Gradeinteilung sollte histologisch erfolgen, da mittels Zytologie die Beziehung zum Nachbargewebe (Invasivität) nicht beurteilt werden kann, doch gibt es auch zytologische Anhaltspunkte, die eine „grobe“ Gradeineilung ermöglichen. Gut differenzierten Tumoren (Grad 1) besitzen gut definierte Zellgrenzen und massenhaft Granula, die den Zellkern völlig überdecken können. Grad 2 Tumoren enthalten Granula in geringerer Menge und geringerer Farbintensität und weisen unschärfere

Zellgrenzen auf. Tumoren vom Grad 3 haben sehr unscharfe Zellgrenzen und nur wenige schwach färbende oder gar keine Granula. Die Einteilung in Tumorgrade ist prognostisch von großer Bedeutung.

Nach der Diagnose eines Mastzelltumors ist zur Bestimmung des Erkrankungsstadiums die Größe und Verschieblichkeit des Primärtumors, Veränderungen regionärer Lymphknoten und das Auftreten paraneoplastischer Syndrome zu beurteilen. Nach der WHO erfolgt die Einteilung der Mastzelltumoren in 4 Stadien:

ves Verhalten und metastasieren lymphogen. Organmetastasen sind selten, Lungenmetastasen kommen so gut wie nie vor. Die Metastasierungsrate wird je nach Studie unterschiedlich angegeben. In einer Sektionsstudie konnte bei Hunden mit inoperablen Tumoren in fast allen Fällen eine Metastasierung festgestellt werden. Für gut differenzierte Formen (Grad 1) wird eine Metastasierungsrate von unter 10% angenommen. Für anaplastische Formen (Grad 3) ist eine Metastasierung in über 50 % der Fälle zu erwarten.

Stadium 1	Einzelner Tumor, auf die Dermis beschränkt, ohne Veränderung regionärer Lymphknoten a. mit systemischen Symptomen b. ohne systemische Symptome
Stadium 2	Einzelner Tumor, auf die Dermis beschränkt, mit Lymphknotenmetastase(n) a. mit systemischen Symptomen b. ohne systemische Symptome
Stadium 3	Multiple Tumoren der Dermis oder große, infiltrativ wachsender Einzeltumor mit oder ohne Lymphknotenmetastase(n) a. mit systemischen Symptomen b. ohne systemische Symptome
Stadium 4	Tumoren mit Fernmetastase oder Tumorrezidiv mit Metastase

In der folgendenden Tabelle ist das von mir empfohlene diagnostische „work-up“ für Mastzelltumoren zusammengefasst. Eine Knochenmarksuntersuchung sollte in Fällen größerer Primärtumoren, multipler Tumoren und in allen Fällen metastatischer Ausbreitung oder Mastozytämie durchgeführt werden. Der Anteil an Mastzellen im Knochenmark bei gesunden Hunden liegt unter einem Promille, so daß ein Anteil von mehr als einem Prozent als abnorm anzusehen ist.

Die Primärtherapie der Wahl für Mastzelltumoren ist die Chirurgie. Die wichtigsten adjuvanten Therapieformen sind die Bestrahlungstherapie, die systemische Chemotherapie und die Immunotherapie. Für Tumoren des Stadium I ist die chirurgische Resektion die Therapie der Wahl dar und ist in der Regel kurativ. Da der Tumor invasiv ins umliegende Gewebe einstrahlt und in der Tumorperipherie lediglich eine Pseudokapsel aus komprimierten Tumorzellen besteht sind marginale Resektionen kontrain

Tumorgrad	**Empfohlene diagnostische Schritte**
Grad 1 und 2; < 2 cm Durchmesser	Klinische US Lymphknoten Blutbild
Tumor 1 und 2; > 2 cm Durchmesser Alle Tumorrezidive (ohne Metastase)	Lymphknotenaspirat (falls zugänglich bzw. tastbar) Blutbild Kotuntersuchung (okkultes Blut) (Knochenmarkuntersuchung ?)
Tumor Grad 3 Multiple Tumoren Alle Tumoren mit Metastasen	Lymphknotenaspirat (falls zugänglich bzw. tastbar) Blutbild Sonographie Milz und Leber (bei Vergrößerung Aspirat / Biopsie) Knochenmarkuntersuchung wiederholte Kotuntersuchungen (okkultes Blut)

Mastzelltumoren zeichnen sich durch ein sehr unberechenbares Wachstumsverhalten aus und sind grundsätzlich als maligne anzusehen. Tumoren aller Grade können lange Zeit klein und reizlos bleiben oder konstantes oder gar explosionsartiges Wachstum aufweisen. Mastzelltumoren zeigen vor allem ein invasi-

diziert. Es wird eine Resektion mit 3 cm Rand über die palpierbaren Tumorgrenzen, sowie in der Tiefe einschließlich der Faszie empfohlen. Bei Tumoren niedrigen Grades mit weniger als 1 cm Tumordurchmesser ist auch ein geringerer Sicherheitsabstand ausreichend (z.B. Sicherheitsabstand = Tumordurchmesser). Stets sollten

Tumorbettbiopsien zur Überprüfung der Resektion entnommen und histologisch untersucht werden. Sind am Rand des entnommenen Gewebes oder im Tumorbett noch Tumorzellen nachzuweisen, muß die Möglichkeit einer radikalen Nachoperation geprüft werden.

Die beste adjuvante oder neo-adjuvante Therapieform ist die Tumorbestrahlung. Bei Hunden mit Mastzelltumoren vom Grad 1 und 2 kann nach adjuvanter Bestrahlung eines mikroskopisch inkomplett resezierten Tumors von einer Heilungswahrscheinlichkeit von über 90 % ausgegangen werden. Einer neueren Verlaufsuntersuchung bei 37 Hunden mit Grad 2 Mastzelltumoren waren 93 % aller Hunde drei Jahre nach der Bestrahlungstherapie noch ohne Rezidiv. Nach Bestrahlung mit Megavoltage (Gesamtdosis 45–57 Gy) lag die rezidivfreie Zeit bei median 32,7 Monaten, unabhängig vom Tumorgrad. Hunde mit makroskopisch sichtbarem Tumor waren median für 12 Monate, solche mit mikroskopischen Tumorresten median für 54 Monate rezidivfrei. Eine tägliche Bestrahlung ist effektiver als ein Behandlungsprotokoll mit 3 Fraktionen pro Woche. In inoperablen Fällen kann die Bestrahlung auch als primäre oder neo-adjuvante Therapie eingesetzt werden.

Die systemische oder lokale Applikation von Glukokortikoiden wird seit langem alleine oder als Bestandteil einer Chemotherapie empfohlen, da sie einen direkten inhibitorischen Effekt auf die Mastzellproliferation haben. Dennoch ist ihr Einsatz nicht unumstritten. Daneben werden unterschiedliche Zytostatika wie Vinca-Alkaloide (v.a. Vinblastin), Cyclophosphamid, Hydroxyharnstoff, Doxorubicin, Mitoxantron und L-Asparaginase eingesetzt. Der Erfolg ist variabel und oft nur von kurzer Dauer, es gibt jedoch auch Langzeitremissionen. In einer neueren Untersuchung wurden 17 Hunde mit einer Kombinations-Chemotherapie aus Vincristin, Cyclophosphamid, Hydroxyharnstoff und Prednisolon oder mit Doxorubicin und Prednisolon behandelt. Die letztere Kombination erschien wirksamer. 10 der 17 Hunde zeigten Remissionen (4 komplett, 6 partiell), 3 Tiere hatten Langzeitremissionen von über 2 Jahren. Die mediane Überlebenszeit von Hunden mit Remissionen lag bei 97 Tagen.

Die Prognose bei Mastzelltumoren hängt von unterschiedlichen Faktoren ab. Sowohl das klinische Stadium als auch der Grad der Neoplasie sind von prognostischer Signifikanz Hunde im Stadium I und solche mit gut differenzierten Tumoren (Grad 1) haben die beste Prognose. Undifferenzierte Tumoren, höhere Stadien und das Auftreten systemischer Symptome (Unterstadien „b“) sind prognostisch negativ zu beurteilen. Eine Einbeziehung des Knochenmarks und / oder der Leber und Milz (Stadium IV) ist stets mit einer schlechten Prognose behaftet. Auch die Lokalisation des Tumors von Relevanz: bei Mastzelltumoren der Schleimhäute, der mukokutanen Übergänge, des Inguinalbereichs und der Zehen (Nagelfalz) wird oft von einer schlechteren Prognose ausgegangen. Verfeinerungen der histologischen Untersuchungstechniken z.B. durch die Bestimmung bestimmter Proliferationsindices (PCNA, Ag-NORs, Ki67) bieten schon heute die Möglichkeit, eine bessere prognostische Aussage v.a. bei Tumoren vom Grad 2 zu machen. Leider werden diese Untersuchunngen noch zu wenig routinemässig angeboten bzw. nachgefragt.

Anschrift des Verfassers:

Dr. Martin Kessler
Tierklinik Hofheim
Dr. Kessler, Dr. Kosfeld, Dr. Tassani-Prell,
Dr. Bessmann, Dr. Rupp
Im Langgewann 9
D-65719 Hofheim
M.Kessler@tierklinik-hofheim.de

Tumoren im Perianalbereich beim Hund: Differenzialdianose und Therapie

Martin Kessler

Im Analbereich des Hundes existieren zahlreiche Drüsen, die häufig neoplastisch entarten. Es gibt im wesentlichen 2 große Strukturen aus denen Tumoren hervorgehen können.

a) apokrine Drüsen des Analbeutels
b) Perianal- oder Zirkumanaldrüsen, auch als „hepatoide“ Drüsen bezeichnet

Von diesen Drüsen können sowohl benigne (Adenome) als auch maligne (Adenokarzinome) Tumoren ausgehen. Des weiteren kommen natürlich auch andere Hauttumoren wie z.B. Mastzelltumoren, Melanome, Lymphome u.a. in diesem Bereich vor.

Tumoren der Analbeutel

Adenokarzinome der Analbeutel entstammen den apokrinen Drüsen der Analbeutelwand sind bei weitem die häufigsten Tumoren der Analbeutel. Adenome und Plattenepihelkarzinome der Analbeutels sind extrem selten. Das Durchschnittsalter für Hunde mit einem Adenokarzinom des Analbeutels liegt bei 10,5 Jahren. Überdurchschnittlich häufig betroffen sind Dackel, Cocker Spaniel und Schäferhunde. Frühere Studien berichteten von einem gehäuften Auftreten bei weiblichen Tieren. Neuere Untersuchungen zeigen jedoch eine fast gleiche Verteilung (w : m = 56 : 44 %) zwischen beiden Geschlechtern. In dieser Studie waren etwa zwei Drittel der Tiere kastriert, was nahelegt, dass Tumoren der Analbeutel ohne hormonelle Beeinflussung wachsen. In einer aktuellen Studie des Referenten (23 Patienten) waren 16 Patienten sind weiblich, 7 männlich. Das durchschnittliche Alter der Hunde lag bei 11,2 Jahren (Bereich 7 bis 14 Jahre).

Analbeutelkarzinome sind häufig erst bei der rektalen Palpation festzustellen und zeigen sich anfangs meist als umschriebene oder auch infiltrative Masse mit 0,5 – 1 cm Durchmesser. Gewöhnlich sind sie einseitig, in selteneren Fällen treten sie aber auch bilateral auf. Im Verlauf des Krankheitsgeschehens können diese Neoplasien enorme Ausmaße (bis zu 10 cm Ø) erreichen und so auf das Rektum einwirken und zusammen mit metastatisch vergrößerten sublumbalen Lymphknoten zur Obstipation bzw. Tenesmus führen.

Das biologische Verhalten von Analbeutelkarzinomen wird durch invasives Wachstum und ein typisches Metastasierungsverhalten geprägt. Sehr früh im Krankheitsverlauf kommt es zur Metastasierung in die regionalen Lymphknoten (Lnn lumbales aortici, „sublumbale Lymphknoten“). Die Metastasen können dort im Verhältnis zum Primärtumor enorme Ausmaße annehmen und Grund der Vorstellung beim Tierarzt darstellen. Die Metastasierungshäufigkeit liegt je nach Studie zwischen 50 und > 90 %. Fernmetastasen zeigen sich in späteren Stadien v.a. in der Lunge und abdominalen Organen, nach den Erfahrungen des Referenten hier häufiger in der Milz. Seltener kommt es auch zur Metastasierung in die lumbalen Wirbelkörper.

Ein weiteres Charakteristikum dieses Tumors ist eine maligne Hyperkalzämie, die als paraneoplastische Syndrom in etwa 1/3 bis 50% der Fälle vorkommt. Hierfür ist die Produktion einer parathormon-ähnlichen Substanz (parathyroid hormon related polypeptide, PTH-rp) durch den Tumor verantwortlich. Die Hyperkalzämie führt je nach Ausprägungsgrad zu klinischen Symptome wie Polyurie/-dipsie, Lethargie, Anorexie, Gewichtsverlust, Schwäche, Bradykardie, Erbrechen und Obstipation. Die Symptome sind durch die Wirkung des Kalziums auf die Nieren, eine verminderte Erregbarkeit der glatten und quergestreiften Muskulatur sowie eine zentralnervöse Dämpfung zurückzuführen. Einige der Tiere mit Hyperkälzämie weisen zudem eine Hypophosphatämie auf.

Da der Primärtumor häufig äußerlich nicht oder nur kaum sichtbar ist, werden viele Patienten entweder aufgrund einer sublumbale Masse (Lymphknotenmetastase) und/oder eine Hyperkalzämie vorgestellt. Derartige Patienten sind stets sorgfältig rektal zu untersuchen, da nicht selten der Primärtumor nur wenige mm groß ist. Die definitive Diagnose erfordert eine zytologische oder histologische Untersuchung. Zum vollständigen staging gehören Blutbild, Blutserumuntersuchung, Röntgen von Thorax und Abdomen und eine abdominale Sonographie. Per CT oder MRI ist die Größe der sublumbalen Lymphknoten und evtl. die Invasion durch den Primärtumor exakter diagnostizierbar. Die CT-Untersuchung stellt darüber hinaus die Grundlage für eine evtl. Bestrahlungsplanung dar.

TNM-Klassifikation und Stadieneinteilung für Hunde mit Analbeutelkarzinom

	TNM-Klassifikation
Primärtumor (T)	T1: T 1 cm oder kleiner T2: T >1-3 cm T3: T > 3 cm T(+): bilateraler Tumor, T-Kategorie nach größtem T
Regionärer Lymphknoten (N) (Ln lubales aortici)	N0: kein Hinweis auf Metastasierung (Sonographie) N1: Metastasierung nachweisbar (Sonographie)
Fernmetastasen (M)	M0: kein Hinweis auf Fernmetastasierung M1: Fernmetastasierung nachweisbar (Röntgen, CT)
Stadieneinteilung	
Stadium I Stadium II Stadium III Stadium IV	T1/2 N0 M0 T3 N0 M0 Inoperable bzw. resezierte T mit makroskop. Tumorresten mit N0 M0; jedes T mit N1 M0 Jedes T/N mit M1
Substadium a) ohne Hyperkalzämie; b) mit Hyperkalzämie	

Für Analbeutelkarzinome ist die chirurgische Exzision mit oder ohne Bestrahlung und Chemotherapie die Therapie der Wahl. Wegen der frü-

hen und häufigen Metastasierung in die sublumbalen Lymphknoten, können diese, sofern möglich, chirurgisch entfernt und die Sublumbalregion adjuvant bestrahlt werden. Bei inoperablen Lymphknotenmetastasen sollte eine primäre Strahlentherapie erfolgen. Die Blutkalziumwerte kehren bei erfolgreicher Therapie häufig sehr schnell wieder in den Normbereich zurück, können bei Rezidiv oder Metastasierung aber auch zügig wieder steigen, so dass die Kalziumbestimmung im Serum eine wertvolle Monitoringmaßnahme darstellt.

Der Einsatz von Chemotherapie wurde in der veterinärmedizinischen Literatur bisher noch recht selten publiziert. Doxorubicin (30 mg/m2, i.v., alle 3 Wochen) alleine oder in Kombination mit Cyclophosphamid, wie auch Cisplatin wurden erfolgreich therapeutisch eingesetzt. Eigenen Erfahrungen zufolge hat sich der Einsatz von Carboplatin (300 mg/m2, i.v., alle 3 – 4 Wochen) alleine oder adjuvant zu Bestrahlung und/oder chirurgischen Maßnahmen als nützlich erwiesen. Carboplatin führt in ca. 1/3 der Fälle zur partiellen Remission. In einer Studie mit 32 Hunden hatten weibliche Hunde eine schlechtere Prognose (Ø 1 Jahr ÜZ) als männliche. Hunde mit Metastasen zum Zeitpunkt der Diagnose hatten nach dem chirurgischen Eingriff eine mediane ÜZ von 6 Monaten, wohingegen es Hunde ohne Metastasen auf eine mediane ÜZ von 15,5 Monaten brachten. Hunde mit Hyperkalzämie besitzen eine schlechtere Langzeitprognose (Ogilvie et al. 1989).

In der Studie des Referenten waren nur bei 5 der 23 Hunde (21%) war zum Zeitpunkt der Diagnose noch keine Metastasierung nachzuweisen, 14 (61%) der Hunde gehören dem Erkrankungsstadium III (Lymphknotenmetastasen) an, und 4 dem Stadium IV (Lungenmetastasen). Ein Hund hatte einen bilateralen Tumor, 6 Patienten (26%) wiesen zum Zeitpunkt der Diagnose eine paraneoplastische Hyperkalzämie auf. Die Überlebenszeiten der 13 inzwischen verstorbenen Patienten lagen zwischen 4 und 42 Monaten (Durchschnitt: 14,8 Mo, Median: 14 Mo) die 10 noch lebenden Hunde sind seit 2 bis 21 Monaten in Behandlung bzw. unter Kontrolle (Durchschnitt: 10,2 Mo; Median: 9 Mo).

Zusammenfassend kann gesagt werden, dass mit einer Kombinationstherapie aus Operation, Bestrahlung und Chemotherapie auch bei Patienten mit fortgeschrittenen Erkrankungsstadien häufig längerfristige Überlebenszeiten möglich sind.

Tumoren der „hepatoiden“ Perianaldrüsen

Die sogenannten „hepatoiden“ Drüsen kommen gehäuft im Perianalbereich, aber auch in anderen Hautlokalisationen (Schwanzansatz, caudales Schwanzorgan, Vulva, Präputium, ...) vor. Ihre Namensgebung rührt vom histologischen Erscheinungsbild der Zellen her, das Leberzellen ähnelt. Es handelt sich um speziesspezifische, modifizierte Talgdrüsen, die Rezeptoren für Geschlechtshormone (Androgene und Östrogene) aufweisen, weshalb Wachstum und Funktion der Drüsen von Sexualhormonen reguliert wird. Kürzlich konnte zudem bei > 95 % der Adenome und allen Karzinomen Wachstumshormon immunhistochemisch in den Tumoren nachgewiesen werden.

Tumoren dieser Drüsen werden synonym als „hepatoider Tumor, perianales Adenom/-karzinom, oder Zirkumanaltumor bezeichnet. Sie sind beim Hund häufig und machen etwa 15 % aller caninen kutanen Neoplasien aus. Die benignen Adenome sind deutlich häufiger (über 90 %) als Karzinome.

Es besteht eine höheres Risiko für Rüden (76 %), (speziell intakte Rüden; 63 %), an einem perianalen Adenom zu erkranken. Hodentumoren können Auch Hündinnen können an perianalen Tumoren erkranken. Da kastrierte Hündinnen im Vergleich zu unkastrierten etwas seltener betroffen sind, wird ein protektiver Effekt der weiblichen Geschlechtsorgane vermutet. Der Altersdurchschnitt liegt bei 10,5 Jahren. Weitere Prädispositionen sind für Cocker Spaniel, Foxterrier sowie Rüden beschrieben. Auch Karzinome betreffen v.a. un- oder spätkastrierte Rüden, wobei hier Schäferhunde bzw. andere größere Rassen häufiger erkranken. Das durchschnittliche Alter liegt mit 11,3 Jahren etwas höher als bei Adenomen.

Adenome können einzeln oder multipel, gedeckt oder ulzeriert direkt in der Analrosette oder auch im Perinealbereich oder dorsal am Schwanzansatz auftreten. Sie sind meist rundlich, teilweise ulzerativ und 0,5 – 3 cm im Durchmesser. Karzinome weisen meist eine ulzerierte Oberfläche und invasives, schnelleres Wachstum auf. Vorberichtlich bestehen sie in der Regel schon länger als ein Jahr. Die Metastasierungsrate der Karzinome liegt bei 10 – 30 %. Metastasen treten v.a. in den Lymphonodi sublumbales aortici und der Lunge, seltener auch in Knochen, Leber und Nieren auf.

Die gründliche rektale Palpation inklusive des Lymphknotenbereiches ventral der caudalen Lendenwirbelsäule ist wichtig. Die Feinnadelaspiration dient zur Unterscheidung von Tumoren der perianalen Drüsen und anderen kutanen Neoplasien des Perineums (z.B. malignes Lymphom, Lipom, Mastzelltumor, Plattenepithelkarzinom, Leiomyom, u.a.). Bei hepatoiden Tumoren ist zur Dignitätsbestimmung eine Biopsie der Feinnadelaspiration vorzuziehen, da Adenome und Karzinome zytologisch ausgesprochen schwierig zu differenzieren sind. Die Bestimmung von AgNOR (silver stained nucleolar organizer regions) und PCNA (proliferation cell nuclear antigens) hat sich zur Differenzierung zwischen maligne und benigne als hilfreich erwiesen. Ihre Verfügbarkeit ist jedoch noch eingeschränkt.
Bei Verdacht auf ein Karzinom sind Röntgenbilder von Thorax und Abdomen, ein abdominaler Ultraschall und eine gewebliche Untersuchung von vergrößerten Lymphknoten empfehlenswert.

Bei kleineren und nicht ulzerierten Adenomen ist bei sexuell intakten Rüden die Kastration als alleinige Therapie zumeist ausreichend, und in bis zu 95 % der Fälle kommt es damit zur Regression des Tumors. Die chirurgische Entfernung ist bei größeren und v.a. ulzerierten Tumoren, Rezidiven und Hündinnen bzw. kastrierten Rüden indiziert. Der Einsatz von Östrogenen ist wegen des Risikos einer Myelosuppression nicht zu empfehlen. Bei großen, ulzerierten Tumoren ist der Einsatz von Kryo-, Elektro- oder Laserchirurgie hilfreich.

Die Prognose für perianale Adenome ist mit Kastration (+/- Operation des Tumors) sehr gut und die Rezidivrate liegt unter 10 %. Strahlentherapeutische Maßnahmen bei Adenomen ebenfalls sehr wirksam (Remissionszeiten über einem Jahr bei fast 70 % der Tiere), aufgrund des Aufwandes und der möglichen Strahlenspätschäden sollte die Indikation jedoch streng gestellt werden (z.B. Zuchtrüde).

Da Karzinome der Perianaldrüsen auf eine ausschließliche Kastration nicht ausreichend ansprechen, ist die Therapie der Wahl eine möglichst weite chirurgische Resektion mit oder ohne Bestrahlungstherapie. Je nach Größe und Invasivität ist das Risiko einer Kotinkontinenz zu bedenken und mit dem Besitzer zu diskutieren. Wie auch bei metastasierten Analbeutelkarzinomen ist im Falle von Metastasen in die sublumbalen Lymphknoten eine Resektion der sublumbalen Lymphknoten und/oder strahlentherapeutische Behandlung dieser Region wirksam. Als adjuvante oder neoadjuvante Maßnahmen kann die Bestrahlung des Primärtumors und der Lymphknotenmetastasen, wie auch systemische Chemotherapie eingesetzt werden. Als Chemotherapeutika werden Doxorubicin-mono oder -kombinationstherapie wie auch Platinderivate (Cis-, Carboplatin) verwendet.

Das Erkrankungsstadium bedingt die Prognose entscheidend. Für wenig invasive, kleinere Tumoren ohne Metastasen besteht bei großzügiger chirurgischer Resektion eine gute Prognose mit Überlebenszeiten von länger als 2 Jahren, Hunde mit großen perianalen Karzinomen (> 5 cm Durchmesser) haben signifikant reduzierte Überlebenszeiten (11 x höheres Risiko an Tumorprogression zu sterben) und einehöhere Rezidivraten als Hunde mit kleineren Tumoren. Bei ausgedehnter Metastasierung zum Zeitpunkt der Diagnosestellung werden selten Überlebenszeiten von mehr als 6 Monaten erreicht.

Anschrift des Verfassers:

Dr. Martin Kessler
Tierklinik Hofheim
Dr. Kessler, Dr. Kosfeld, Dr. Tassani-Prell,
Dr. Bessmann, Dr. Rupp
Im Langgewann 9
D-65719 Hofheim
M.Kessler@tierklinik-hofheim.de

Wird Sonnenbaden für Katzen zum Risiko? UV-Licht assoziierte Plattenepithelkarzinome bei der Katze

Martin Kessler

Bei der Katze werden Plattenepithelkarzinome des Nasenspiegels, der Augenlider und der Ohrränder ätiologisch mit der ultravioletten Sonnenstrahlung in Verbindung gebracht. Sie zeigen im Vergleich zu den intraoralen Plattenepithelkarzinomen aufgrund langsamerer Tumorprogression und besserer Therapiemöglichkeiten eine deutliche bessere Prognose. Der Tumor ist inzwischen auch in unseren Breiten verhältnismäßig häufig und macht etwa 7-10% aller kutanen Tumoren aus. In Ländern mit hoher Sonnenintensität (z.B. Südafrika, Australien) wird über noch höhere Inzidenz berichtet. Die häufigste Lokalisation der UV-licht-assoziierten Plattenepithelkarzinome sind die Ohrränder, der Nasenspiegel und Nasenrücken, die Augenlider, sowie andere Lokalisationen im Bereich der Gesichtshaut. In vielen Fällen tritt der Tumor an beiden Ohrrändern bzw. mehreren Stellen gleichzeitig auf. Die betroffenen Tiere sind in der Regel älter (Durchschnitt 9-11 Jahre). Prädisponiert für die Entwicklung eines UV-licht-assoziierten Plattenepithelkarzinoms sind weiße Katzen bzw. solche, deren Ohrenränder und Nase wenig pigmentiert sind. Freigänger und hierbei besonders Katzen, die gerne „Sonnenbaden“ sind bevorzugt betroffen.

Die Tumoren beginnen als oberflächliche erythematöse Entzündung (aktinische Dermatitis, Sonnenbrand) und schreiten über ein nichtinvasives Frühstadium (*in situ*-Karzinom) zum erosiv-invasiven und destruktiven Vollbild der Erkrankung fort. Der Tumor verhält sich v.a. lokal invasiv und metastasiert nur sehr selten. Abhängig von der Tumorgröße und der Invasivität lassen sich Plattenepithelkarzinome nach dem Schema der WHO einteilen, was prognostisch von Signifikanz ist.

Merke: Jede ältere, weiße oder wenig pigmentierte Katze mit krustig-ulzerativen Läsionen der Ohrränder, Lider oder Nasenrücken ist verdächtig für ein Plattenepithelkarzinom.

Die Bandbreite der Therapieoptionen für solarinduzierte Plattenepithelkarzinome bei Katzen ist groß und umfasst neben Chirurgie auch die Strahlentherapie, Kryochirurgie, photodynamische Therapie und ^{90}Sr-Plesiotherapie. Die früher häufiger eingesetzte intraläsionale Chemotherapie ist zwar oft wirksam, aber aufgrund der möglichen Chemotherapie-Kontamination des Anwenders und des Besitzers als problematisch zu beurteilen.

Die operative Entfernung des Tumors bzw. der Tumoren hat je nach Studium und Lokalisation des Tumors eine gute Prognose. Bei *Tumoren der Ohrränder* können diese durch partielle oder komplette Entfernung der Pinna in der Regel geheilt werden. Die Resektionsebene sollte ca. 0,5-1 cm vom sichtbaren Tumorrand entfernt verlaufen. Die Prognose ist bei ausreichender Resektion sehr gut, doch kann es zu Rezidiven oder auch zur *de novo* Entstehung des Tumors kommen. Auch die Kryotherapie ist in dieser Lokalisation des Tumors sehr effektiv, wird allerdings nur für Tumoren bis zum Stadium T1 empfohlen.

Bei *Plattenepithelkarzinomen des Nasenspiegels* gilt die Bestrahlungstherapie heute als die Methode der Wahl. Das Tumorstadium ist hierbei für die Prognose sehr relevant. Während Katzen mit *in situ*-Karzinomen oder T1-Tumoren in vielen Fällen als geheilt betrachtet werden konnten, haben solche mit Tumoren höherer Stadien eine schlechtere Prognose (Rezidiv median nach 9 Monaten). Auch rezidivierte Fälle lassen sich erneut erfolgreich bestrahlen. In einer neueren Studie aus der Schweiz konnten die Plattenepithelkarzinome des Nasenspiegels mit Protonenbestrahlung in 64% der Fälle für 1 Jahr kontrolliert werden, die mediane Überlebenszeit der Tiere war 946 Tage. Die Resektion des Nasenspiegels ist eine Technik, die von Katzen wider Erwarten gut toleriert wird und auch mit zufriedenstellendem kosmetischen Ergebnis einhergeht. Sofern die Läsion nicht zu weit fortgeschritten ist, kann auch hier von einer Heilung des Tieres ausgegangen werden. Kryochirurgie im Bereich des Nasenspiegels hat eine geringere Erfolgschance als im Bereich der Pinna. Einer Untersuchung zufolge sprachen nur etwas mehr als zwei Drittel der Katzen ausreichend auf eine Kryotherapie an.

Bei *Plattenepithelkarzinomen der Augenlider* ist die Kryotherapie in besonderem Maße geeignet, allerdings nur bei präinvasiven Formen erfolgreich anwendbar. Bei invasiven und destruktiven Tumoren bleiben nur chirurgische Maßnahmen. Diese erfordern jedoch aufgrund der Lokalisation erhebliche rekonstruktive Maßnahmen zur Wiederherstellung eines funktionellen Augenlides. Ist das Unterlid betroffen, kann bei einer partiellen Resektion des Lides eine Rekonstruktion unter Nutzung des 3. Augenlides erfolgen. Ist die Resektion des kompletten Unterlides erforderlich, kann eine Rekonstruktion des Lides mittels „Lippen-Lid-Transposition erfolgen. Bei hoch invasiven Fällen bleibt jedoch nur die weiträumige Resektion des Tumors inkl. Bulbus ggf. sogar unter Resektion des Os zygomatikus. Zur Defektdeckung werden dann i.d.R. Hautlappenplastiken erforderlich (z.B. axiale A. aurikularius caudalis Lappenplastik). Bestrahlungen von Lidtumoren sind zwar prinzipiell wirkungsvoll, führen jedoch i.d.R. zur Schädigung okularer Strukturen und sind demnach für diese Lokalisation zumeist ungeeignet.

Der Vollständigkeit halber soll hier noch auf zwei Therapieformen eingegangen werden, die für diesen Tumor zwar sehr effektiv sind, jedoch im deutschsprachigen Raum nicht routinemässig angeboten werden.

Photodynamische Therapie: Die photodynamische Therapie hat sich als sehr wirkungsvoll und nebenwirkungsarm erwiesen. In Europa wird sie momentan v.a. am Tierspital der Universität Zürich durchgeführt. Sie stellt eine lokale Therapie dar und basiert auf der Aktivierung einer systemisch oder lokal applizierten photosensitivierenden Substanz im Bereich des Tumors mit Hilfe eines speziellen Laserlichts. In einer Studie aus der Schweiz kam es bei allen Katzen zum Ansprechen auf die Therapie und zu einem kompletten Tumorrückgang. 75% der Tiere waren für > 1 Jahr rezidivfrei und insgesamt erfuhren nur 20% der Patienten ein Tumorrezidiv.

Die Therapie mit β-Strahlern (*^{90}Strontium-Plesiotherapie*) ist ebenfalls sehr wirksam, v.a. bei oberflächlichen Läsionen bzw. für Tumoren des Stadiums T1. In einer größeren Studie zeigten fast alle Katzen ein Therapieansprechen, und 88% der Patienten hatte eine komplette Remission des Tumors. Die mediane Zeit bis zum Wiederauftreten der Erkrankung bzw. Die mediane Überlebenszeit lag bei 1710 bzw. 3076 Tagen. Die Rezidivrate lag bei 20%.

Prophylaxe: Die Prädisposition weißer oder wenig pigmentierter Katzen für solarinduzierte Karzinome lässt eine Prophylaxe wünschenswert erscheinen. Die lokale Applikation eines Sonnenschutzmittels (Lichtschutzfaktor 50) ist wirkungsvoll. Sofern möglich, ist zu empfehlen, Katzen in Zeiten intensiver Sonnenbestrahlung nicht sonnenbaden zu lassen. Eine Tätowierung prädisponierter Hautbezirke hat wahrscheinlich keinen protektiven Effekt.

Anschrift des Verfassers:

Dr. Martin Kessler
Tierklinik Hofheim
Dr. Kessler, Dr. Kosfeld, Dr. Tassani-Prell,
Dr. Bessmann, Dr. Rupp
Im Langgewann 9
D-65719 Hofheim
M.Kessler@tierklinik-hofheim.de

Epitheliotropes Lymphom bei Hund und Katze

Sonya Bettenay

Einführung

Kutanes Lymphom (epitheliotropes Lymphom, kutanes T-Zellenlymphom, Mykosis fungoides) ist beim Hund eine seltene und bei der Katze eine sehr seltene. Es muss von anderen Formen des Lymphoms unterschieden werden, da die Behandlungsmethoden und die Prognose sich sehr voneinander unterscheiden.

Epitheliotropes Lymphom zeigt eine deutliche Vorliebe für die Epidermis und das follikuläre Epithel, deswegen der Name. Die T-Zellen sehen manchmal normal aus, sind allerdings manchmal auch blastisch und atypisch. Besonders in Frühstadium kann es schwierig bis unmöglich sein, eine entzündliche Epidermitis von einem echten Tumor zu differenzieren.

Klinische Symptome

Die Krankheit beginnt mit Hautrötung und schreitet typischerweise über schuppige Veränderungen bis zu Hautknoten fort. Die Läsionen sind oft multifokal, können allerdings auch nur eine oder wenige Stellen betreffen.

Im Frühstadium kann es sehr schwierig sein, ein kutanes Lymphom von einer allergischen Dermatitis zu differenzieren. Ein generalisiertes Erythem mit oder ohne Juckreiz kann das erste Symptom sein, wird allerdings selten bemerkt. Erythem und Schuppenbildung ohne Papeln oder andere sichtbare Veränderungen werden oft nachträglich als frühe Veränderungen erkannt. Daher sollte eine generalisierte, geringgradige Dermatitis als einen Hinweis für epitheliotropes Lymphom n Betracht gezogen werden, insbesondere bei einem alten Tier. Beim Menschen kann diese Phase des epitheliotropen Lymphoms Jahre bis Jahrzehnte lang dauern. Bei Hunden und Katzen sind es Monate.

Juckreiz (in der Regel geringgradig) ist ein oft gesehenes klinisches Symptom, das allein von dem Tumor verursacht sein kann. Beim alten Hund sollte man eine Verdachtsdiagnose von epitheliotropem Lymphom in Betracht ziehen, wenn eine juckende, generalisierte Dermatitis zum ersten Mal auftritt. Natürlich muss man auch an Räude und atopische Dermatitis denken. Epitheliotropes Lymphom ist oft mit einer gleichzeitigen, oberflächlichen Sekundärinfektion assoziert - die für einen Teil des Juckreizes verantwortlich sein kann. Das macht die klinische Diagnose problematisch, da eine schuppige, teilweise antimikrobiell-responsive Dermatitis und Juckreiz eine klassische Atopie-Anamnese ist.

Am schwierigsten sind die Fälle, die eine vorherige Anamnese von rezidivierender Dermatitis haben. Bei manchen dieser Fälle sind die Läsionen an anderen anatomischen Stellen und/oder jucken nicht. Seltener sind die Fälle, die Symptome an der gleichen anatomischen Stelle entwickeln wie die in vorherigen Jahren durch atopische Dermatitis verursachten Läsionen. Das ist z.B. ventrale interdigitale Dermatitis, die dieses Jahr etwas hochgradiger und aggressiver aussieht.

Fälle, die nur mit Knoten – und manchmal solitären Knoten – auftreten, sind seltener als die mit einer entzündlichen Dermatitis.
Systemische Beteiligung ist normalerweise nicht zu erwarten, allerdings kann selten eine assoziierte Leukämie auftreten. Man sollte sich immer daran erinnern, dass die neoplastischen Lymphozyten, obwohl epitheliotropisch, im ganzen Körper vorhanden sind. Daher sollten Lymphknotenaspirate und Blutbilder immer von einem erfahrenen Zytologen auf atypische Zellen untersucht werden. Und das ist auch der Grund, warum bei dieser Krankheit eine lokale Behandlung nur kurzfristig hilft und palliativ ist.

Diagnose

Obwohl eine klinische Verdachtsdiagnose mit den oben genannten, klinischen Veränderungen gestellt wird, kann die endgültige Diagnose nur durch Histopathologie gesichert werden. Die deutliche Vorliebe der Lymphozyten für die Epidermis und das follikuläre Epithel ist mit einer ausgeprägten lymphozytären Infiltration dieser Gebiete assoziert und Pautrier's Mikroabszesse (kleine Ansammlungen von pleomorphen, atypischen Lymphozyten innerhalb der Epidermis) sind ein diagnostischer Hinweis. Einen zytologischen Hinweis kann man gelegentlich durch atypische Lymphozyten auf einer Abklatschzytologie einer Plaque bekommen. Man kann gar nicht oft genug betonen, dass bei Fällen im Frühstadium die klassischen histologischen Veränderungen sehr subtil sein können. Eine klinische Verdachtsdiagnose kann nicht immer mit der ersten Biopsie bestätigt werden. Es gibt mehrere Fälle, die erst später mit einer zweiten Biopsie diagnostiziert werden. Wenn allerdings eine multifokale, breitflächige LymphozytenExozytose in multiplen betroffenen Hautschnitten ohne eine Malasseziendermatitis und ohne eine assoziierte gemischtzellige Dermatitis vorhanden ist, sollte man diese Differentialdiagnose in Betracht ziehen. In diesem Fall kann eine T-Zell-spezifische Färbung hilfreich sein, da dadurch manchmal viel mehr Zellen in der Epidermis identifiziert werden können.

Prognose

Kutanes epitheliotropes Lymphom kann im Gegensatz zu anderen Lymphom-Formen nicht geheilt werden, eine Behandlung wirkt auch nicht lebensverlängernd. Die Prognose ist schlecht, die Überlebenszeit kann 3-18 Monate betragen. Allerdings können wir die Lebensqualität bei vielen Patienten durch die Behandlung erhöhen. Es ist wichtig, dass man über dieser Möglichkeit spricht. Viele dieser Patienten zeigen für Monate

ein gutes Allgemeinbefinden mit kaum ausgeprägter Hautsymptomatik oder gehen sogar in temporäre Remission. Dieser Krankheit ist nicht mit inneren Symptomen assoziiert und wenn der Juckreiz mit Erfolg behandelt werden kann, sind die Symptome Erythem und Schuppenbildung tolerierbar!

Behandlungsmöglichkeiten beim Hund:

Eine Anzahl von Behandlungen wurde in den letzten Jahren ausprobiert, die wichtigsten sind untenstehen aufgeführt. Ziel dieser Therapie ist es, den Juckreiz und die ulzerierten, exsudativen Hautläsionen zu minimieren, um die Lebensqualität zu erhöhen.

1. Retinoide (in Verbindung mit Glukokortikoiden)
2. Bestrahlung (T-Zell-Lymphom ist sehr radiosensitiv, die Bestrahlung behandelt allerdings nur die derzeitigen Läsionen). Das ist eine sehr erfolgreiche, symptomatische Therapie für vereinzelte, blutige Knötchen.
3. Prednisolon als alleinige Therapie. Nicht ganz so effektiv wie 1., aber sehr ökonomisch!!
4. Lomustin®, relativ wirksam, aber teurer und nicht ohne Nebenwirkungspotential.
5. Essentielle Fettsäuren-Supplementierung. In einer Studie wurde sogar bei 6/8 Hunden Remission erreicht, diese Ergebnisse konnten aber bisher nicht nachvollzogen werden. Drei ml/kg Sonnenblumenöl zweimal wöchentlich ist aber einen Versuch wert.

Behandlungsmöglichkeiten bei Katzen:
Nur wenige Katzen werden mit dieser Krankheit diagnostiziert und Behandlungsmethoden sind nicht sehr gut erforscht. Ich offeriere meinen Fällen Retinoide, Prednisolon und Fettsäuren, wenn die Katzen Juckreiz zeigen.
Wenn der Besitzer sich für die neuesten Behandlungsmöglichkeiten interessiert, ist ein Gespräch mit einem Onkologen oder einem an Hautkrebs interessierten Dermatologen zu empfehlen.

Euthanasie
Man sollte während der Behandlung dieser Tiere immer daran denken, dass die Patienten – mit Ausnahme der Fälle, die eine Leukämie entwickeln – in der Regel nicht an der Krankheit sterben. Eine Entscheidung für Euthanasie sollte dann getroffen werden, wenn die Läsionen schmerzhaft oder juckend sind und/oder die Tiere Lethargie oder Depression. Das ist eine Beurteilung, die für manche Besitzer zumindestens nicht einfach, wenn nicht sogar unmöglich ist. Eine monatliche Untersuchung erlaubt eine tierärztliche Bewertung des Patienten und eine Diskussion von Sinn oder Unsinn weiterer Therapie. Wie kann man entscheiden, ob ein Tier unter seiner Hautkrankheit zu schwer leidet? Ich stelle die folgenden Fragen: Frisst er wie vorher? Wedelt er mit dem Schwanz und möchte er wie vorher spazieren gehen? Hat er Interesse an den Nachbarn / am Postboten/ an den Kinder / Besuchern oder sitzt er nur in einer Ecke? Ich finde diese Entscheidung eine der schwierigsten für viele Besitzer, da viele nur eine graduelle Verschlechterung sehen.

Dr. Sonya Bettenay
Tierdermatologie Deisenhofen
sbettena@t-online.de

Histiozytosen

Silvia Rüfenacht

Histiozytäre Erkrankungen kommen vor allem bei Hunden vor und nur sehr selten bei Katzen. Hier werden die caninen Formen dieser Erkrankung vorgestellt, die in drei wichtige Gruppen eingeteilt werden, die sich in klinischer Präsentation, Verhalten und Therapie stark unterscheiden:

- das kutane Histiozytom, bei jungen Hunden, mit spontaner Regression
- die reaktive Histiozytose, u.a. beim Berner Sennenhund (BSH), Prognose unterschiedlich, immunsuppresive Therapie
- das histiozytäre Sarkom, u.a. BSH, Rottweiler, Golden und Flat Coated Retriever, schlechte Prognose, ev. aggressive Therapie im Frühstadium möglich

Allgemein präsentieren sich die Histiozytosen als Knoten in oder unter der Haut, wobei bei der reaktiven Histiozytose und beim histiozytären Sarkom auch die inneren Organe betroffen sein können. Bei einem solitären dermalen Knoten bei einem jungen Hund mit typischem exophytischen und z.T. ulzeriertem Aussehen (siehe unten), kann die Diagnose oft alleine mit der zytologischen Untersuchung gestellt werden. Bei multiplen Knoten ist aber eine histologische Untersuchung zur Diagnosestellung erforderlich.
Histiozyten gehören zu den Gewebeleukozyten und werden histologisch anhand ihrer Zellmorphologie und mit Hilfe von Spezialfärbungen in zwei Hauptgruppen unterteilt: Die dendritischen Zellen, die fremde Proteine (Antigene) im Körper aufspüren und dem Immunsystem präsentieren und die Makrophagen, die vor allem der Beseitigung von Fremdmaterial durch Phagozytose dienen.
Die reaktive Histiozytose und das histiozytäre Sarkom sind für die Pathologen nicht einfach von anderen granulomatösen, entzündlichen oder neoplastischen Erkrankungen mit histiozytären oder ähnlichen Zellen zu unterscheiden. Spezialfärbungen können dabei helfen, sind aber nicht routinemässig erhältlich und auf normalen Formalinbiopsien nur begrenzt einsetzbar. Weil die Therapie und die Prognose für die Patienten bei diesen verschiedenen histiozytären Erkrankungen so stark divergieren, ist eine exakte Diagnose wichtig und beim Verdacht auf eine solche Erkrankung die Einsendung der Biopsien an eine/n erfahrene/n Dermatopathologen/in sehr zu empfehlen.

Kutanes Histiozytom

Das kutane Histiozytom ist ein häufiger gutartiger Hauttumor der epidermalen dendritischen Zellen (Langerhanszellen) und kommt vor allem bei bis 4 jährigen Hunden verschiedenster Rassen vor, seltener auch bei älteren Tieren. Brachycephale Hunde wie Boxer und Bulldoggen sind prädisponiert, aber auch der Dobermann, und Cocker Spaniel. Typischerweise präsentiert sich das kutane Histiozytom als solitäre, rasch wachsende, exophytischer, kuppelförmiger oder plaqueähnlicher, erythematöser, bis 2,5 cm grosser Hautknoten, der häufig unbehaart und ulzeriert ist *(Foto 1 und 2)*. Kopf, Ohren, Hals und die Extremitäten sind gerne betroffen, die Knoten können aber auch an anderen Lokalisationen vorkommen. Eine zusätzliche Vergrößerung des drainierenden Lymphknotens kann gleichzeitig vorkommen.
Eine Verdachtsdiagnose kann aufgrund des typischen klinischen Bildes gestellt und mit Hilfe von zytologischer und/oder histologischer Untersuchung bestätigt (oder verworfen) werden. Meistens bilden sich die kutanen Histiozytome innerhalb von 1-2 Monaten spontan zurück. Dabei scheint eine zytologisch oder histologisch beobachtbare lymphozytäre Infiltration in den Tumor und eine lokale immunologische Reaktion wichtig zu sein. Eine immunsuppressive Therapie ist deshalb bei dieser Tumorart kontraindiziert. Persistierende Histiozytome können chirurgische entfernt werden.
Sehr selten kommen auch multifokale, persistierende oder rezidivierende kutane Histiozytome vor, die vermehrt bei Shar Peis aufzutreten scheinen. Wir haben sie bei älteren Tieren anderer Rassen gesehen (1 Golden Retriever, 1 Dalmatiner, 1 Mischling).

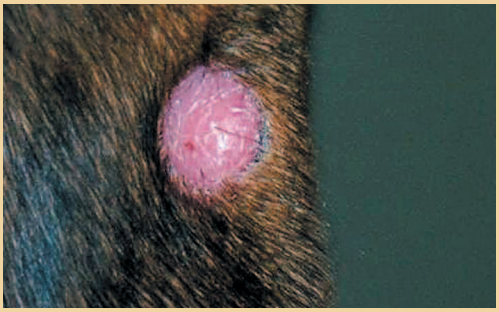

Foto 1
Erhabener haarloser Hautknoten am Ohrrand einer 1 jährigen Dogge mit einem einem Histiozytom

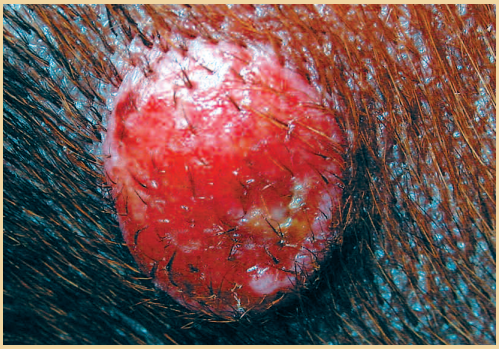

Foto 2
Ulzerierter erhabener Hautknoten am Innenschenkel eines 1,5 jährigen Dobermanns (Histiozytom)

Reaktive Histiozytose

Die reaktive Histiozytose ist eine seltene knotige Hauterkrankung der Hunde, die nicht zu den Tumoren gezählt wird, da eine gestörte Immunregulation als Ursache vermutet wird.
Histologisch präsentieren sich die Läsionen als eine Reaktion mit Histiozyten (hier dermale dendritische Zellen) auf einen unbekannten persistierenden Stimulus, daher der Name „reaktive Histiozytose“. Die Suche nach dem auslösenden Stimulus (Antigen) war bisher erfolglos, die Äthiologie der Erkrankung ist somit noch unbekannt.
Die reaktive Histiozytose wird in 2 Präsentationsformen unterteilt:

- kutane (reaktive) Histiozytose, nur Hautknoten, viele verschiedene Rassen
- systemische reaktive Histiozytose, Haut und innere Organe, BSH und andere Rassen

Die Hautsymptome der beiden Formen unterscheiden sich nicht. Multiple, nicht juckende und nicht dolente, dermale und subkutane, bis etwa 4 cm grosse Knoten und Plaques kommen vor, die z.T. erythematös und alopezisch sein können (Foto 3). Grössere Knoten können in der Mitte ulzerieren, nekrotisch werden und sich sekundär bakteriell infizieren. Einige Knoten scheinen

Foto 3
Erythematöser Hautknoten am seitlichen Thorax (reaktive Histiozytose, Shetland Sheepdogs)

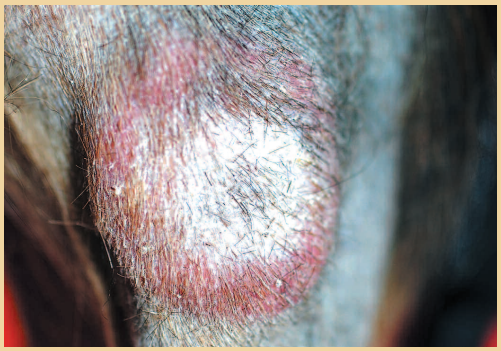

Foto 4
Target lesion: Erhabener, erythematöser dermaler Ring am distalen Unterschenkel (reaktive Histiozytose, Mischling)

peripher weiter zu wachsen und in der Mitte abzuheilen, was klinisch dann als verdächtige, erhabene, erythematöse, dermale Ringe auffallen kann (sogenannte „target lesions“, Foto 4). Der Nasenspiegel kann betroffen sein, was dann wie eine Clown-Nase aussehen kann (sogenannte „clown nose“).
Falls die Veränderungen nur in der Haut (inkl. Subcutis) und drainierenden Lymphknoten gefunden werden, spricht man von einer kutanen reaktiven Histiozytose. Werden die Läsionen auch an anderen Lokalisationen gefunden (v.a. Nasen- und Augenschleimhaut, oder in anderen Lymphknoten, Lunge, Milz, Knochenmark oder Hoden), spricht man von einer systemischen reaktiven Histiozytose. Histologisch kann man anhand einer Hautbiopsie eine kutane nicht von einer systemischen Form unterscheiden.
Die kutane reaktive Histiozytose kommt bei verschiedenen Hunderassen vor. Die multiplen Knoten können sich spontan zurückbilden, während an anderen Stellen neue entstehen können. Am häufigsten betroffen sind der Kopf, Ohren, Nase, Körper, Extremitäten (inkl. Pfotenballen), Perineum und Scrotum. Die lokalen Lymphknoten sind selten leicht vergrössert.
Die systemische reaktive Histiozytose wurde anfänglich bei verwandten BSH beschrieben, soll aber auch bei anderen Hunderassen, wie Rottweiler, Golden- und Labrador Retriever, Basset und Irischen Wolfshund vermehrt auftreten. Betroffene Hunde sind im mittleren Alter (2-8 Jahre alt) und vermehrt männlich. Die multiplen kutanen Knoten kommen vermehrt an Scrotum, Nasenspiegel und Augenlieder vor. Die peripheren Lymphknoten sind oft vergrössert und verschiedene zusätzliche Symptome wie Anorexie, Gewichtsverlust, Konjunktivitis und Chemosis (Odem der Bindehaut) und inspiratorisches Atemgeräusche können vorkommend beobachtet werden.
Der Verlauf der kutanen und systemischen Form kann sehr unterschiedlich sein. Er ist anfänglich eher wellenförmig, später langsam progressiv. Die kutane Form hat eher eine bessere Prognose als die systemische Form, kann spontan abheilen, kann aber auch rezidivieren und Langzeittherapien können nötig sein. Die systemische Form spricht nur z.T. auf eine systemische Therapie an.

Es bestehen verschiedene Behandlungsmöglichkeiten:

- Prednisolon 2 mg/kg/Tag. Der Vorteil dieser Behandlungsmethode sind die Medikamentenkosten. Nachteile der Nebenwirkungen sind bekannt und nach Literatur sprechen nur ca. 10% der Fälle an.
- Cyklosporin A 5 mg/kg/Tag
- Tetrazyklin und Niacinamid (Nikotinsäure) Hunde bis 10 kg: 250 mg/Hund TID von beiden MedikamentenHunde ab 10 kg: 500 mg/Hund TID von beiden Medikamenten(Tetrazyklin ev mit Doxycyklin ersetzen: 10 mg/kg SID)
- Zusätzliche Antbiotikagaben sind am Anfang mit ulzerierten Läsionen zu empfehlen (z.B. Cefalexin 30 mg/kg BID)

Normalerweise empfehlen wir bei der kutanen Form die angegebene Dosierung der immunsuppressiven Medikamente womöglich bis zum vollständigen Verschwinden der klinischen Symptome zu geben (im Schnitt ca. 6 Wochen), dann die Dosierung in langsamen Schritten (ca. alle 2 Monate) zu reduzieren und später, wenn möglich, zu stoppen. In einer Studie über den Verlauf der kutanen Histiozytose mit 32 Hunden sind ein Drittel der Fälle rezidiviert, der grosse Teil dieser Hunde sogar mehrmals. Hunde mit Läsionen am Nasenspiegel scheinen in dieser Studie eher Rezidive zu haben als andere. Bei gutem Ansprechen der systemischen Form kann eventuell auch eine Reduktion der Medikamente versucht werden, was aber auch langsam erfolgen sollte.

Histiozytäres Sarkom (maligne Histiozytose)

Das histiozytäre Sarkom (maligne Histiozytose) hat die schlechteste Prognose unter den histiozytären Erkrankungen. Es wird in die lokalisierte Form (etwas bessere Prognose) und die disseminierte Form unterteilt.
Die zwei Begriffe „histiozytäres Sarkom“ und „maligne Histiozytose“ werden oft als Synonyme gebraucht, obwohl das strikt gesehen nicht ganz stimmt und der Begriff malignes Histiozytom wahrscheinlich mehr und mehr aus der Literatur und aus den histopathologischen Berichten verschwinden wird. Im eigentlichen Sinn entsteht das histiozytäre Sarkom aus einem einzelnen histiozytären Knoten (oft an den Extremitäten aber auch in Milz, Lymphknoten, Lunge, Knochenmark) und hat eine bessere Prognose wenn es früh erkannt wird (bei den inneren Organen meist unmöglich) und aggressiv chirurgisch therapiert wird. Das histiozytäre Sarkom metastasiert gerne in die lokalen Lymphknoten

und inneren Organe und wird dann disseminiertes histiozytäres Sarkom genannt. Histiozytäre Neoplasien, die *gleichzeitig* an mehreren Lokalisationen entstehen, werden korrekterweise „maligne Histiozytose“ genannt, treten oft primär in den inneren Organen auf und sind sehr selten. Histologisch kann man diese Formen nicht voneinander unterscheiden, ausser mit Spezialuntersuchungen zu Forschungszwecken, bei denen die multiplen Knoten auf ihre Monoklonalität geprüft werden. Mit diesen Untersuchungen hat man zeigen können, dass die allermeisten histiozytären Neoplasien mit systemischer Beteiligung als disseminierte histiozytäre Sarkome bezeichnet werden müssen. Bei Beteiligung der inneren Organe ist die theoretische Unterscheidung, ob es im eigentlichen Sinn ein disseminiertes histiozytäres Sarkom oder eine maligne Histiozytose handelt, bei unseren Fällen meist nicht möglich und für den einzelnen Patienten auch nicht mehr nötig, da beide Formen schnell progressiv verlaufen und eine schlechte Prognose haben. Im folgenden Text werden aus den eben erwähnten Gründen die Begriffe lokalisiertes und disseminiertes histiozytäres Sarkom verwendet. Wie lange die subklinische Phase dauern kann, ist unbekannt. Allgemein kommt das histiozytäre Sarkom vermehrt bei BSH (familiär gehäuft), Rottweiler, Golden und Labrador Retriever vor (Foto 5).

Das lokalisierte histiozytäre Sarkom kommt relativ häufig vor beim Hund. Die Knoten werden meist in der Haut und Subkutis an den Extremitäten beobachtet, oder auch periartikulär um die Gelenke, die sich als multiple, schlecht abzugrenzende, langsam progressive Schwellungen mit Lahmheit präsentieren. Sie können primär auch in der Milz, Lunge, Zunge, Nasenhöhlen, Hirnstamm, Wirbelknochen und Epiduralraum vorkommen. Betroffene Hunde werden oft wegen einer Schwellung an den Gliedmassen vorgestellt oder dem Besitzer kann auch zuerst eine Lahmheit auffallen. Lokalisierte histiozytäre Sarkome zeigen ein lokal invasives Wachstum und Metastasierung in die drainierenden Lymphknoten wird oft beobachtet, später auch in weitere Organe (und wird dann disseminiertes histiozytäres Sarkom genannt). Ein komplettes Staging mit allgemeiner Blut- und Urinuntersuchung, Aspiration der regionalen Lymphknoten, Thoraxröntgen, Abdomenröntgen oder -ultraschall ist empfehlenswert, um die lokalisierte Form von der disseminierten zu unterscheiden.
Womöglich ist eine rasche aggressive chriurgische Therapie beim lokalisierten histiozytären Sarkom empfehlenswert. Bei Tumoren um die Gelenke der Extremitäten ist auf Grund des invasiven Wachstums eine Amputation der ganzen Gliedmasse in Betracht zu ziehen. Die drainierenden Lymphknoten sollten gleichzeitig entfernt werden. Zusätzliche Strahlentherapie kann bei nicht vollständig exzisierbaren Tumoren angewendet werden. Zusätzlich wird auch die Chemotherapie mit Lomustine beschrieben (60 – 90 mg/m2 alle 3-4 Wochen im Mittel für 4 Behandlungen), wegen des potentiell aggressiven Wachstums und den möglichen Metastasen. Damit werden Überlebenszeiten von im Mittel 6-10 Monate beschrieben. Hunde mit lokalisiertem histiozytären Sarkom haben also gar nicht so eine schlechte Prognose, so dass nicht gleich die Euthanasie empfohlen werden muss.
Hunde mit disseminiertem histiozytären Sarkom werden meist mit Anorexie, Gewichtsverlust, Lethargie und Anämie vorgestellt. Husten und Dyspnoe können dazukommen. Jedes Organsystem kann betroffen sein, am häufigsten aber Lunge, Milz und Knochenmark. Die Prognose ist schlecht und meistens muss eine Euthanasie empfohlen werden.

Foto 5
Multiple Tumoren auf Zunge, Rachen und in der Haut bei einem Berner Sennenhund mit disseminiertem histiozytärem Sarkom

Dr. med. vet. Silvia Rüfenacht, Dipl. ECVD
Oberassistentin Dermatologie
Departement für klinische Veterinärmedizin
Vetsuisse Universität Bern
Länggasse 128
3001 Bern Tel. 031 631 26 18
Fax 031 631 22 75
silvia.ruefenacht@itz.unibe.ch

Literatur:

http://www.histiocytosis.ucdavis.edu (viele Informationen für Besitzer und für Tierärzte, wird regelmässig aktualisiert, die Uni Davis ist DIE Forschungsstätte für histiozytäre Erkrankungen bei Hund und Katze)

Fulmer AK, Mauldin GE: Canine histiocytic neoplasia: an overview. Can Vet J 2007; 48:1041-3, 6-50 (guter Reviewartikel, aber nur über die Tumoren, nicht über die reaktive Histiozytose)

Gross TL, Ihrke PJ, Walder EJ, Affolter VK: skin diseases of the dog and cat (ed second edition) blackwell publishing, 2005 (Für Leser mit histologischem Interesse)

Affolter VK, Moore PF: Localized and disseminated histiocytic sarcoma of dendritic cell origin in dogs. Vet Pathol 2002; 39:74-83

Affolter VK, Moore PF: Canine cutaneous and systemic histiocytosis: reactive histiocytosis of dermal dendritic cells. Am J Dermatopathol 2000; 22:40-8

Palmeiro BS, Morris DO, Goldschmidt MH, Mauldin EA: Cutaneous reactive histiocytosis in dogs: a retrospective evaluation of 32 cases. Vet Dermatol 2007; 18:332-40

Skorupski KA, Clifford CA, Paoloni MCet al: CCNU for the treatment of dogs with histiocytic sarcoma. J Vet Intern Med 2007; 21:121-6

Feline Thymom-assozierte exfoliative Dermatitis (paraneoplastische exfoliative Dermatitis)

Sebastian Schleifer

Bei der felinen Thymom-assoziierten exfoliativen Dermatitis handelt es sich um ein seltenes, paraneoplastisches Syndrom der Katze. Meist entstehen die exfoliativen Veränderungen vor systemischen Symptomen. Beim Menschen mit Thymomen gibt es viele paraneoplastischen Syndrome, die vermutlich eine immunologische Basis haben. Ähnlich wie bei der felinen paraneoplastischen Alopezie zeigt sich die paraneoplastische Qualität dieser Krankheit durch die Heilung der Haut nach chirurgischer Entfernung der Neoplasie (Forster-Van Hijfte et al., 1997; Rivierre und Olivry, 1999; Rottenberg et al.,2004). Die histopathologischen Veränderungen sind denen des Erythema multiforme und der Graft-versus-host- disease z.T. sehr ähnlich, was auf einen möglichen gemeinsamen pathogenetischen Mechanismus hinweist. Beim Menschen mit Thymomen sind neue, abweichende und auto-reaktive, CD4+ T Zellen nachgewiesen worden. Solche Zellen spielen möglicherweise eine pathogenetische Rolle bei der humanen paraneoplastischen Myastenia gravis. Beim Erythema multiforme und der Graft-versus-host disease spielen zytotoxische, autoreaktive T Zellen eine Rolle. Es wird spekuliert, ob bei der felinen Thymom-assoziierten exfoliativen Dermatitis derartige Zellen entstehen und die Epidermis angreifen. Dazu würde passen, daß auch Fälle mit gleicher Histopathologie beobachtet wurden, ohne daß ein Thymom anwesend gewesen wäre: bei den beobachteten Veränderungen handelte es sich dann um ein Reaktionsmuster, welches auf eine Reaktivität von T Zellen auf epidermale Bestandteile hinweist, unabhängig davon, wie diese Autoreaktivität zustande kommt (Affolter et al., 1998, Walder & Kornet, 1999, Heripret, 2000). Die Erkrankung betrifft meist Katzen mittleren Alters oder ältere Tiere (Day, 1997; Scott et al., 1995; Rivierre und Olivry, 1999). Rasse- oder Geschlechtsprädispositionen sind nicht bekannt. Die ersten Symptome sind Erythem und Exfoliation, die meist am Kopf und Ohrmuscheln beginnen. Meist besteht kein Pruritus. Nach und nach dehnt sich die Dermatitis immer weiter aus, bis schließlich die gesamte Körperoberfläche betroffen ist. Auffällig sind die großen Schuppen mit z.T. über einem Zentimeter Durchmesser, die im Haarkleid hängen bleiben. Eine Seborrhoe der Nagelbetten und Zwischenzehenhaut wurde beschrieben. Solange die Haut nicht sekundär infiziert ist, besteht kein Pruritus. Sekundäre Malassezia-Infektion kann das Krankheitsbild dramatisch verschlimmern. Systemische Symptome, wie Husten oder Atemnot, können gleichzeitig bestehen. Oft sind die Hautveränderungen aber die einzigen Symptome, was sie gleichzeitig zu einem wertvollen Hinweis macht. Schreitet die Krankheit weiter fort, können Lethargie und Anorexie dazukommen. Differentialdiagnostisch muß vor allem an Mycosis fungoides (epitheliotropes T Zell Lymphom), Pemphigus foliaceus, systemischen Lupus erythematosus, Erythema multiforme, Dermatophytose, Dermatitis medikamentosa und systemische Erkrankungen wie Hyperadrenocortizismus mit sekundärer Infektion gedacht werden. Röntgen- und Ultraschalluntersuchung des Thorax, Aspirationszytologie und Dermatohistopathologie führen zur Diagnose. Letztere zeigt eine hydropische Interface-Dermatitis, die sich neben der Epidermis auch auf die Follikelepithelien erstreckt. Die transepidermale Apoptosis ist geringgradig ausgeprägt. Talgdrüsen fehlen oft, was möglicherweise zur Hyperkeratose beiträgt. Das entzündliche Infiltrat besteht vor allem aus Lymphozyten und Makrophagen. Ferner kann Pigmentinkontinenz bestehen. Forster-Van Hijfte beschreiben einen Fall mit sekundärer Malassezia-Infektion. Die Behandlung besteht in der chirurgischen Entfernung des -meist gutartigen- Thymoms, was zur Abheilung der Dermatitis führt.

Dr. med. vet. Sebastian Schleifer

Hyperthyreose

Sebastian Schleifer

Neoplastische Veränderungen der Schilddrüse können entweder durch die entstehende Umfangsvermehrung selbst oder durch eine übermäßige Produktion von Schilddrüsenhormonen Probleme verursachen. Letzteres setzt voraus, daß die entarteten Zellen die Fähigkeit, funktionelles Hormon zu synthetisieren, behalten haben. Hunde werden im allgemeinen wegen einer Umfangsvermehrung am Hals vorgestellt, während Katzen vorwiegend wegen Symptomen einer Hyperthyreose angeboten werden.

Hyperthyreose bei der Katze

Die Hyperthyreose der Katze ist eine Erkrankung, die meist Tiere mittleren Alters oder ältere Tiere betrifft. Rassen- oder Geschlechtsprädispositionen bestehen nicht. Die Quelle des Hormonüberschusses ist eine adenomatöse Hyperplasie oder ein Adenom. Es können beide Lappen der Schilddrüse betroffen sein. Ein Schilddrüsenkarzinom, welches beim Hund häufig vorkommt, wird bei der Katze nur in 2-5 % der Fälle gesehen. Die Pathogenese ist unklar. Bisher wurden keine Immunglobuline nachgewiesen, die die feline Schilddrüse stimulieren könnten, so wie es beim Menschen z.T. der Fall ist (Graves' disease). Auch TSH scheint pathogenetisch nicht die zentrale Rolle zu spielen: unter den Katzen mit einem niedrigen TSH- Spiegel finden sich mehr Tiere mit nodulärer Schilddrüsenhyperplasie als unter den Tieren mit einem normalen TSH-Spiegel (Wakeling et al., 2007). Peter et al. (1987) transplantierten Strumazellen von hyperthyreoten Katzen auf Nacktmäuse und fanden ein autonomes Wachstum dieser Zellen, das offensichtlich von humoralen Stimulantien unabhängig war. Klinisch stehen die Symptome der Hyperthyreose im Vordergrund, da die adenomatöse Hyperplasie selten so viel Raum beansprucht, daß dadurch Probleme entstehen. Typisch sind Gewichtsverlust, Polyphagie, Polyurie/Polydipsie und Hyperaktivität. Weiterhin können Durchfall, Tachykardie, Herzrhythmus-

störungen, allgemeine Schwäche und struppiges, wie „ungekämmt“ aussehendes Haarkleid gesehen werden. Das Putzverhalten ist meist verstärkt; es gibt aber auch betroffene Tiere, die eher lethargisch und anorektisch werden, und die sich möglicherweise weniger putzen als normal. An hyperthyreoten Patienten ist die Belastbarkeit durch Stress oftmals deutlich vermindert. An dermatologischen Symptomen werden außerdem Schuppen, vermehrter Haarausfall und selbstinduzierte Alopezie gesehen. Die Kombination von Gewichtsverlust und Polyphagie kommt auch bei exokriner Pankreasinsuffizienz vor. Auch Patienten mit gastrointestinalem Lymphom verlieren Gewicht, sind allerdings meist auch inappetent. Außerdem muß differentialdiagnostisch an Diabetes mellitus gedacht werden, der sich aber leicht ausschließen läßt. Zur Diagnosestellung sind meist der charakteristische Vorbericht, die klinischen Symptome zusammen mit der uni- oder bilateral palpierbar vergrößerten Schilddrüse ausreichend. Die Diagnose wird bestätigt durch die Bestimmung des Plasma-T4 Spiegels, der in über 90 % der Fälle die Obergrenze des Referenzbereiches deutlich überschreitet. Da aber der Plasma- T4- Spiegel stark fluktuiert und andere, gleichzeitige Erkrankungen ebenfalls den T4-Spiegel beeinflussen können, kann eine Wiederholung der Messung notwendig werden, falls die erste Bestimmung einen normalen Wert ergeben hat. Weitere Möglichkeiten der Diagnostik sind der T3-Suppressionstest und die Untersuchung mittels Scintiscan. Letztere ist besonders wertvoll, wenn keine Vergrößerung der Schilddrüse palpiert werden kann, wenn ektopisches Schilddrüsengewebe vorhanden ist, oder um festzustellen, ob die adenomatöse Hyperplasie ein- oder beidseitig ist. Zur Behandlung stehen grundsätzlich drei Strategien zur Verfügung: die chirurgische Entfernung der Schilddrüse (ein- oder beidseitig), die Verabreichung radioaktiven Jods, oder die Behandlung mit antithyreoiden Arzneimitteln. Bei der chirurgischen Exstirpation bestehen die Risiken, neben der Gefahren des Eingriffes selbst (Herzveränderungen aufgrund der Erkrankung!), im Wesentlichen in iatrogenem Hypoparathyreoidismus post op. und dem Zurücklassen ektopischen Gewebes. Die Behandlung mit Radiojod (^{131}I) ist sehr wirksam und sicher, da selektiv das hyperfunktionelle Schilddrüsengewebe zerstört wird, während normales Schilddrüsengewebe und die Nebenschilddrüse geschont werden. Nachteil ist die praktische Durchführbarkeit (Strahlenschutz). In den Fällen, in denen nicht operiert werden kann, die Radioiodtherapie nicht zur Verfügung steht oder auch zur Vorbereitung auf eine Operation kann die medikamentelle Behandlung mit Methimazol durchgeführt werden. Die Anfangsdosis von 15 mg wird auf drei tägliche Gaben verteilt. Während der ersten drei Monate der Behandlung sollte der Patient alle zwei Wochen untersucht werden (Plasma-T4, Hämatokrit, Blutbild einschließlich Thrombozyten). Die Dosis ist den Plasma-T4-Werten anzupassen. Zur Dauerbehandlung ist es erstrebenswert, die tägliche Dosis auf 10 mg zu begrenzen. Im Allgemeinen sind die Chirurgie und die Radioiodtherapie der Dauermedikation vorzuziehen.

Hyperthyreose beim Hund

Schilddrüsentumoren machen etwa 2 % aller Tumoren beim Hund aus. Die Mehrheit (≥ 85 %) sind große, maligne Neoplasien. Betroffene Schilddüsen sind nicht nur palpatorisch stark vergrößert, sondern auch gegenüber dem umgebenden Gewebe kaum mehr verschieblich. Die Tumoren neigen zur Metastasierung in die regionalen Lymphknoten und die Lungen. In der Histopathologie werden sowohl solide als auch follikuläre Abschnitte gesehen. Es sind meist ältere Hunde betroffen, und es scheint eine Rassenprädisposition für Boxer zu existieren. Die Mehrzahl der klinischen Symptome ist auf die Umfangsvermehrung als solche zurückzuführen. Überschießende Hormonproduktion wird Schätzungen zufolge nur in etwa 10 % der Fälle gesehen. Die Symptome gleichen dann denen bei der Katze, wenn sie auch im Allgemeinen weniger deutlich ausgeprägt sind (siehe oben). Oft fallen häufiges Hecheln, Unruhe, Verlust der Muskelmasse und Wärmeintoleranz auf. Was die Umfangsvermehrung betrifft, muß differentialdiagnostisch an Entzündungen (Verletzung, Fremdkörper) und andere Tumoren gedacht werden. Aspirationszytologie und Scintiscan sind hier von großer diagnostischer Bedeutung. Plasma-T4-Bestimmungen geben Aufschluß über die Hormonproduktion des Tumors (Hyper- oder Hypothyreoidie aufgrund von Druckatrophie durch den wachsenden Tumor). Therapeutisch steht die chirurgische Entfernung der Schilddrüse an erster Stelle, vorausgesetzt, der Tumor ist noch nicht metastasiert. Werden sowohl die gesamte Schilddrüse als auch die Nebenschilddrüse entfernt, müssen anschließend die iatrogene Hypothyreoidie und Hypoparathyreoidie medikamentell behandelt werden. Tumoren, auch ektopische, die noch aktiv Jod aufnehmen (Scintiscan), können zudem mit Radiojod behandelt werden. Prognostisch spielen vor allem die Größe des Tumors und sein histologischer Malignitätsgrad eine Rolle.

Dr. med. vet. Sebastian Schleifer

Kutane Metastasen des Bronchialkarzinoms

Sebastian Schleifer

Bei Hund und Katze metastasieren viszerale Neoplasien nur selten in die Haut, während beim Menschen etwa 5-10% der Patienten mit viszeralen Karzinomen kutane Metastasen aufweisen (Johnson, 1997). Finger und Zehen sind beim Menschen nur sehr selten betroffen; in diesen Fällen befindet sich der Primärtumor dann meist in der Lunge. In vielen Fällen wurde man erst durch die Identifizierung der Hautmetastasen auf den primären Tumor aufmerksam (Cohen, 2001). Es ist nicht bekannt, warum Karzinome der Lunge bevorzugt in digitales Knochen- oder Weichteilgewebe metastasieren. Beim Hund sind noch keine Fälle digitaler Metastasierung von Bronchialkarzinomen publiziert. Demgegenüber ist diese Erkrankung bei der Katze gut dokumentiert (Pollack et al., 1984; Carpenter et al., 1987; Gottfried et al., 2000;

van der Linde Sipman & van den Ingh, 2000). Es werden drei Subtypen unterschieden: Plattenepithelkarzinom, adenosquamöses Karzinom und Adenokarzinom (Gross et al., 2005). Nach Hahn und McEntee (1997) liegt die Metastasierungsrate für Lungenkarzinome der Katze bei etwa 75%. Van der Linde Sipman et al. fanden in 56 von 64 Katzen mit digitalen Karzinomen primäre Lungenkarzinome. Wobeser et al. (2007) untersuchten klinische und histopathologische Daten von chirurgisch amputierten Zehen von Hunden und Katzen, die in mehrere pathologische Untersuchungslaboratorien eingesandt worden waren. Sie fanden in 63 von 85 amputierten Katzenzehen Neoplasien; in 13 Fällen vermutete digitale Metastasen primärer Lungenkarzinome (20,6%). Von 404 Gewebeproben vom Hund waren 296 neoplastisch. Metastasen von Lungenkarzinomen wurden nicht gefunden. Betroffene Katzen werden mit Lahmheit und einer oder mehreren geschwollenen Zehen angeboten. Rötung, Schwellung, Ulzeration und Verlust der Krallen werden gesehen. Respiratorische Symptome fehlen meist. Eine Rasse- oder Geschlechtsprädisposition besteht nicht. Das Durchschnittsalter der betroffenen Katzen ist 12 Jahre, aber auch viel jüngere Tiere können betroffen sein (4 Jahre). Die Prognose ist schlecht: die durchschnittliche Überlebenszeit ist nur ein bis zwei Monate. Favrot und Degorce- Rubiales (2005) berichten von einem Fall kutaner Metastasierung eines bronchialen Adenokarzinoms bei einer 11-jährigen Katze in die abdominale Haut.

Dr. med. vet. Sebastian Schleifer

Feline paraneoplastische Alopezie

Sebastian Schleifer

Paraneoplastische Syndrome sind nicht-kanzeröse, mit Neoplasien assoziierte Erkrankungen, die sich nicht direkt an der Stelle des Tumors oder einer Metastase manifestieren. Während Schätzungen zufolge bis zu 50 % der von malignen Erkrankungen betroffenen Menschen von einem paraneoplastischen Syndrom betroffen sind, sind in der Veterinärmedizin nur vergleichsweise wenige Fälle beschrieben. Die feline, paraneoplastische Alopezie (FPA) ist ein kutanes, paraneoplastisches Syndrom, denn es erfüllt die hierfür relevanten Kriterien (McLean, D.I., & Haynes, H.A. (2003) Cutaneous manifestations of internal malignant disease: cutaneous paraneopastic syndromes. In: Fitzpatrick's Dermatology in General Medicine, 6th edn, pp. 1783-96. McFraq-Hill, New York): es entsteht nach der Entwicklung eines malignen Tumors, und sein Verlauf ist parallel zum Verlauf der Tumorerkrankung. Derzeit sind 12 Fälle mit Pankreaskarzinomen und drei mit hepatozellulären Karzinomen beschrieben. In zwei der Fälle mit Pankreaskarzinomen wurde eine Heilung der Hautveränderungen nach chirurgischer Entfernung der Neoplasien gesehen (Tasker et al., 1999; Hodson et al., 1997). Tasker et al. berichten von einem Rezidiv der Hauterkrankung nach 18 Wochen, parallel zur Entstehung von Metastasen des Primärtumors. Dieser Verlauf unterstreicht den paraneoplastischen Charakter der FPA. Meist sind zum Zeitpunkt der Diagnose bereits Metastasen (Leber, Lunge) gefunden worden. Betroffene Tiere waren zwischen sieben und 16 Jahren alt. Rasse- oder Geschlechtsprädispositionen scheinen nicht zu bestehen. Betroffene Tiere sind anorektisch, lethargisch, zeigen Gewichtsverlust und akut einsetzende, schnell progrediente Alopezie. Die Symptome bestehen wenige Wochen bis einige Monate, wobei die systemischen Erscheinungen vor oder auch gleichzeitig mit den Hautveränderungen auftreten können. Die Alopezie beginnt meist am ventralen Thorax, Abdomen und den Gliedmaßen. Seltener betroffen sind die Ohrmuscheln und das periokuläre Gebiet. Im weiteren Verlauf kann die Alopezie generalisieren. Die Haare sind allgemein sehr leicht zu epilieren. Auf der kahlen Haut finden sich z.T. flächiges Erythem, Crustae und Squamae; überwiegend ist die Haut aber auffallend glatt und glänzend. Es wird vermutet, daß dies durch die Hyperkeratose im *Str. corneum* und/oder durch das gesteigerte Putzverhalten verursacht ist. Dieser glänzende Aspekt wurde aber auch an Stellen gesehen, die nicht übermäßig beleckt wurden. In einigen Fällen wurden auch Veränderungen an den Sohlenballen festgestellt: sie waren trocken schuppig und glänzend, und wiesen z.T. mehrfache, konzentrisch-zirkuläre Schuppenringe auf. Betroffene Sohlenballen können schmerzhaft sein, und Fissuren können entstehen, so daß das Laufen schmerzhaft wird. An den Nagelbetten einer betroffenen Katze wurde eine Ansammlung dunklen, wachsartigen Materials gefunden. Godfrey beschrieb 1998 einen Fall von FPA mit sekundärer, juckender Malassezia- Dermatitis. Die Prognose ist schlecht: die meisten Katzen werden wenige Wochen nach der Diagnose euthanasiert. Blutbilder und biochemische Blutuntersuchungen lieferten in den beschriebenen Fällen keine Hinweise auf die zugrunde liegende Neoplasie. Auch Röntgenbilder waren weniger hilfreich als Ultraschalluntersuchungen des Abdomens oder Computertomogramme. Wichtige klinische Differentialdiagnosen sind Hyperandrenokortizismus, eventuell auch Superficial Necrolytic Dermatitis, Hyperthyreoidie, Dermatophytose, Demodikose, selbstinduzierte Alopezie, telogener Deflux, Feline symmetrische Alopezie und Alopezia areata. Die Histopathologie der veränderten Haut ist charakteristisch. Bevorzugt sollten die Hautbiopsien an Stellen maximaler Alopezie genommen werden. Die Entnahme von Biopsien an den Sohlenballen wird nicht empfohlen, da diese sehr schmerzhaft ist und kaum diagnostischen Mehrwert bringt. Histopathologisch fällt der Kontrast zwischen der moderaten bis starken Akanthose einerseits und der Atrophie der Haarfollikel andererseits auf. Das *Stratum corneum* fehlt oft. Wenn es vorhanden ist, ist es meist diffus parakeratotisch, seltener orthokeratotisch verändert. Außerdem ist es oft von der darunter liegenden Epidermis abgehoben. An Sohlenballen ist das *Stratum corneum* oft schollig oder gebrochen. Über Erosionen können neutrophile Krusten entstehen. In manchen Fällen kann eine sekundäre Kolonisierung durch

Malassezien vorhanden sein. Die Haarfollikel befinden sich überwiegend im telogenen Stadium, und sind verkleinert. Im Infundibulum findet sich gelegentlich parakeratotischer Debris. Die Talgdrüsen sind meist unverändert, nur gelegentlich atrophiert. In der Dermis sind keine oder nur mäßige Infiltrationen von Entzündungszellen (v.a. Lymphozyten, Histiozyten und Mastzellen, weniger von Neutrophilen) zu sehen. Aus therapeutischer Sicht ist die Entfernung der zugrunde liegenden Neoplasie die beste Möglichkeit, vorausgesetzt, es sind zum Zeitpunkt der Diagnose noch keine Metastasen nachweisbar und eine Operation ist möglich. Sekundäre Malassezia-Infektionen sollten behandelt werden. In keinem der beschriebenen Fälle wurde eine positive Reaktion der Hautveränderungen auf Kortikosteroide gesehen.

Dr. med. vet. Sebastian Schleifer
Tierärztliche Praxis für Dermatologie
und Allergologie
Balanstraße 79 · 81539 München
Tel.: 089 600 878 660
praxis@derhauttierarzt.de
www.derhauttierarzt.de

Paraneoplastische Erkrankungen: Hodentumoren, Ovarialtumoren, hepatokutanes Syndrom und paraneoplastischer Pemphigus

Stefanie Peters

Tumore können entweder direkt (als Primärtumoren oder Metastasen) oder indirekt aufgrund eines paraneoplastischen Syndroms die Haut betreffen. Hautveränderungen durch Hodentumore sind verhältnismäßig häufig beim Hund, solche aufgrund von Ovarialtumoren, Leber- oder Pankreaserkrankungen oder gar paraneoplastischem Pemphigus sind deutlich seltener.

1. Hodentumore:

1.1 Sertoli-Zell-Tumor (Hyperöstrogenismus des Rüden, Feminisierungs-Syndrom)

Sertoli-Zell-Tumore sind die häufigsten funktionalen Hodentumore. Sie gehen von den Sertoli-Zellen in den Tubuli seminiferi aus und produzieren in der Regel Östrogen, das zu Veränderungen an der Haut und eventuell zur Feminisierung führt. Eine erhöhte Inzidenz besteht bei kryptorchiden Tieren, vor allem bei abdominal kryptorchiden Rüden.

Prädisponiert sind vor allem mittelalte und ältere Tiere (6-10 Jahre), wobei Tiere mit (abdominal) kryptorchiden Hoden das höchste Risiko aufweisen. Rassenprädispositionen sollen vor allem für Boxer, Cairn Terrier, Border Collie, Sheltie, Weimaraner und Pekinese bestehen. Bei diesen Rassen können bereits in früherem Alter Hodentumore auftreten.

Vermutlich ist nicht nur eine erhöhte Östrogenproduktion durch die tumorös veränderten Hoden Ursache der Symptome, sondern auch eine verstärkte Konversion anderer Androgene in Östrogen und/oder eine Imbalanz zwischen den einzelnen Sexualhormonen.

Kutane **Symptome**: regelmäßig tritt eine nichtentzündliche und in der Regel auch nicht-pruriginöse Alopezie auf, die meist bilateral-symmetrisch und langsam progressiv ist. Typische Lokalisationen sind Hals-, Perineal- und Genitalbereich, später auch die Kaudal- und Lateralflächen der Hintergliedmaßen. Die verbliebenen Haare sind oft verfärbt (z.B. schwarz → rötlichbraun), trocken und von schlechter Qualität, zusätzlich sind eine Seborrhoea sicca oder oleosa und nicht selten eine Neigung zu Otitis externa ceruminosa möglich.

Hyperpigmentierte Maculae im Inguinal- und Genitalbereich sowie ein lineares Erythem am Präputium werden gleichfalls häufig gesehen, letzteres gilt als wichtiger Marker eines Sertoli-Zell-Tumors.

Weitere mögliche Symptome des Hyperöstrogenismus sind Veränderungen der Prostata (Protatitis, Zysten...), Gynäkomastie, hängendes Präputium und Attraktivität für andere Rüden. Gefürchtete Komplikation ist eine durch Hyperöstrogenismus verursachte Myelosuppression, die gerade bei Thrombozytopenie lebensbedrohlich werden kann.

Die **Diagnose** basiert auf Anamnese, Alter, klinischem Bild, evtl. auch Palpationsbefund bei skrotalen und evtl. auch inguinal kryptorchiden Hoden. Tumorös veränderte abdominale Hoden können mittels bildgebender Verfahren oder auch Laparaskopie sichtbar gemacht werden, in Einzelfällen – bei nicht palpablen skrotalen Tumoren – werden auch Hodenbiopsien unter Ultraschallkontrolle durchgeführt. Die zytologische Untersuchung eines Präputialabstrichs ist unter Praxisbedingungen eine beliebte zusätzliche Möglichkeit, die Verdachtsdiagnose zu sichern. Ein erhöhter Serum-Östrogenspiegel ist, falls vorhanden, ein weiterer deutlicher diagnostischer Hinweis.

Die **Therapie** besteht in der Kastration plus histopathologischer Untersuchung der entfernten Hoden. Obwohl der Großteil (etwa 90%) der Sertoli-Zell-Tumore benigne ist, sollte präoperativ eine Röntgenuntersuchung von Thorax und Abdomen durchgeführt werden. Ebenfalls sollte ein komplettes Blutbild präoperativ angefertigt werden, um nicht durch Komplikationen (erhöhte Blutungsneigung aufgrund von Thrombozytopenie!) intraoperativ unangenehme Überraschungen zu erleben. Das Nachwachsen der Haare ist bei den meisten Tieren spätestens sechs Monate nach der Kastration zu erwarten.

1.2 Tumor der Leydig´schen Zwischenzellen

Deutlich seltener als ein Sertoli-Zell-Tumor ist ein funktionaler Hodentumor der Leydig'schen Zwischenzellen, der zum Hyperandrogenismus

führt. Auch für diesen Tumor sind mittelalte und ältere Rüden prädisponiert, Rassenprädispositionen sind nicht bekannt.

Klinische Symptome bestehen in einer makulären Melanose von Suprakaudalorgan, Perineum, Skrotum und ventralem Abdomen und einer unterschiedlich stark ausgeprägten Seborrhoea oleosa, ferner in einer Hyperplasie der hepatoiden Zellen und/oder des Suprakaudalorgans, eventuell auch in perianalen Adenomen/Adenokarzinomen und einer Neigung zu Perinealhernien.
Die **Diagnose** wird über Anamnese, klinisches Bild sowie dem Tumornachweis mittels bildgebender Verfahren (Ultraschall), eventuell auch dem Ansprechen auf die Kastration gestellt. Letztere ist die **Therapie** der Wahl.

2. Ovarialtumore (Hyperöstrogenismus der Hündin)

Granulosa-Zell-Tumore oder Ovarialzysten sind bei der Hündin die Ursache für einen Hyperöstrogenismus und die dadurch assoziierten Symptome. Ovarialtumore kommen beim Hund sehr viel seltener vor als Hodentumore. Betroffen sind auch hier mittelalte und ältere Hündinnen, eine Rassenprädisposition ist nicht bekannt.
Die **Symptome** bestehen wie beim Sertoli-Zell-Tumor in einer symmetrischen, nicht-entzündlichen und nicht-pruriginösen Alopezie v.a. perineal, inguinal und im Flankenbereich. Auch eine Generalisierung ist möglich, Kopf und distale Gliedmaßen bleiben meist unverändert. Komedonen v.a. perivulvar und abdominal, eine Seborrhoe (sicca oder oleosa) sowie eine Neigung zu Otitis externa ceruminosa treten verhältnismäßig häufig auf. Als Folge des Hyperöstrogenismus zeigen sich zudem eine Vergrößerung von Zitzen und Vulva sowie eine Verlängerung von Proöstrus und/oder Östrus, unregelmäßige Östrusintervalle und Infertilität. Auch eine Nymphomanie kann auftreten. Eine Myelosuppression ist auch bei Ovarialtumoren möglich, aber ungewöhnlich.
Die **Diagnose** basiert auf Anamnese, klinischem Bild, eventuell erhöhtem Blut-Östrogenspiegel sowie der Darstellung der tumorös veränderten Ovarien mittels bildgebender Verfahren (Ultraschall), evtl. auch mittels Laparaskopie.
Die **Therapie** der Wahl besteht in der Ovariohysterektomie. Präoperativ sollten sowohl eine Metastasensuche als auch ein komplettes Blutbild v.a. im Hinblick auf eine Myelosuppression erfolgen. Das Nachwachsen der Haare erfolgt in der Regel binnen 3-4 Monaten nach der Kastration.

3. Superfizielle nekrolytische Dermatitis (SND, „hepatokutanes Syndrom“)

Das „hepatokutane Syndrom“ stellt eine verhältnismäßig seltene metabolische Störung dar, von der vorwiegend ältere Hunde (> 8 Jahre) betroffen sind. Sheltie, Westhighland White Terrier, Scotch Terrier und Cockerspaniel gelten als prädisponierte Rassen. Rüden sind überrepräsentiert.

Ursache dieses einzigartigen Krankheitsbildes sind in der Regel chronische gravierende Erkrankungen der Leber, seltener wie bei Menschen mit SND Glucagon-produzierende Pankreastumoren oder Diabetes mellitus, die zu nekrotischen Veränderungen im Bereich der Epidermis führen. Warum es bei den betroffenen Hunden hierzu kommt, ist nicht vollständig geklärt. Vermutet werden u.a. ein relativer Proteinmangel, ein beschleunigter Metabolismus sowie fehlerhafte Proteinzusammensetzung (chronische Lebererkrankungen) bzw. Auswirkungen der verstärkten Gluconeogenese (Pankreastumor), vielleicht auch ein relativer Zinkmangel und ein Mangel an essentiellen Fettsäuren. Das Resultat ist letztlich eine fehlerhafte Keratinisierung. Warum umgekehrt nur ein vergleichsweise kleiner Teil der Hunde mit Diabetes mellitus, Pankreastumoren und chronischen Lebererkrankungen derartige Hautveränderungen entwikkelt, ist noch nicht bekannt.
Klinisches Bild: Die SND führt zu einer extremen Hyperkeratose der Pfotenballen („crackling paws“), oft verbunden mit Fissuren und Ulzerationen der Ballen und hochgradigen, mitunter wechselnden Lahmheiten. Ähnliche Veränderungen, also Pusteln, Krusten, Erosionen und Ulzera, sind vorwiegend im Bereich von mukokutanen Übergängen sowie am Planum nasale zu sehen. Pinnae, Sprunggelenke, Ellbogen, äußerer Genitalbereich, Ventrum und in Einzelfällen die Mundhöhle können mit betroffen sein.
Erste Hautveränderungen können den Symptomen der eigentlichen Primärerkrankung deutlich vorausgehen. Da die kutanen Symptome aber gerade zu Beginn unspezifisch sein können und nicht selten zunächst als orthopädische Probleme fehlgedeutet werden, zeigen viele Hunde zum Zeitpunkt der Vorstellung wegen Hautveränderungen bereits hochgradige Allgemeinstörungen, sind apathisch und anorektisch. Besteht durch einen Pankreastumor gleichzeitig ein Diabetes mellitus, sind entsprechende weitere Symptome, u.a. Polydipsie/Polyurie, zu erwarten.
Diagnose: Neben Alter, evtl. Rasse und klinischem Bild liefert eine Blutuntersuchung bereits erste Hinweise (erhöhte Transaminasen, signifikant erniedrigte Aminosäuren, erniedrigtes TP und Albumin, evtl. erhöhte Glucose und erhöhtes Glucagon – falls im Labor zu bestimmen).
Die Sicherung erfolgt histopathologisch: Pathognomonisch ist das sogenannte „Flaggenmuster“: „rot-weiß-blau“: d.h. massive Parakeratose (rot) - subcorneales epidermales Ödem (weiß) - Hyperplasie der Stachelzellschicht (blau). Mittels bildgebender Verfahren und evtl. (Feinnadel)biopsien von Leber und/oder Pankreas können die Veränderungen dieser Organe sowie eventuelle Metastasierungen eines Pankreastumors festgestellt werden. Bei der Ultraschalluntersuchung der Leber soll das sogenannte „honeycombe“-Muster gleichfalls einzigartig und pathognomonisch für die SND sein.
Eine kausale **Therapie** ist nur in Ausnahmefällen möglich (chirurgische Entfernung eines Glucagon-produzierenden Pankreastumors). Meist ist sie rein palliativ (Versuch mit optimierter Ernährung, parenteraler Gabe von Aminosäuren, Zink und essentiellen Fettsäuren). Die Prognose

ist infaust (die maximale Überlebenszeit beträgt etwa 1 Jahr nach Diagnosestellung, 75% der Hunde werden binnen 3,2 Monaten nach Diagnosestellung euthanasiert).

4. Paraneoplastischer Pemphigus (PNP)

Ein echter paraneoplastischer Pemphigus stellt eine extrem seltene blasenbildende Autoimmunerkrankung der Haut dar. Bislang wurden weltweit drei gut dokumentierte Fälle beschrieben, bei denen es vor allem zu hochgradigen Hautveränderungen im Bereich der Mukosa sowie der mukokutanen Übergänge kam, ähnlich wie beim Pemphigus vulgaris. Betroffen waren unterschiedliche Rassen, als Ursache wurden bei zwei Tieren ein malignes Thymom (wie für PNP in der Humanmedizin typisch) und bei einem ein Sarkom der Milz diagnostiziert. Beim PNP werden Autoantikörper gegen diverse Plakine und gegen verschiedene Desmogleine produziert, unter anderem auch gegen Desmoglein I wie beim Pemphigus foliaceus und gegen Desmoglein III wie beim Pemphigus vulgaris. Wie es zu den dramatischen Hautveränderungen kommt, ist nicht vollständig geklärt, vermutet werden durch T-Zellen induzierte Apoptose von Keratinozyten.

Häufiger als der PNP im Sinne der humanmedizinischen Definition scheint ein **Pemphigus foliaceus bei mittelalten und älteren Tieren zusammen mit einer malignen Neoplasie** aufzutreten, wobei ein ursächlicher Zusammenhang zwischen beiden bislang noch nicht nachgewiesen werden konnte und die für Pemphigus foliaceus typischen Hautveränderungen (Pusteln und Krusten v.a. im Bereich von Nasenrücken, Perioral- und Periokularbereich, Planum nasale sowie evtl. Pinnae) auf das Gesicht beschränkt bleiben können.
Die **Diagnose** wird über die histopathologische und evtl. auch immunhistochemische Untersuchung von Hautbiopsien, evtl. zusätzlich – bei Thymom oder anderen malignen Tumoren – über bildgebende Verfahren und evtl. Organbiopsien gestellt. Die Prognose bei den bislang beschriebenen Tieren mit PNP war infaust, teilweise wurde die Diagnose erst postmortal gestellt. Treten Pemphigus foliaceus-ähnliche Hautveränderungen v.a. im Gesichtsbereich bei einem mittelalten oder älteren Hund auf, evtl. verbunden mit extrakutanen Symptomen, kann möglicherweise im Einzelfall eine kausale Therapie erfolgen (z.B. chirurgische Entfernung eines Milztumors, evtl. gefolgt von Chemotherapie).

Dr. Stefanie Peters
Tierklinik Birkenfeld
Am Schönenwald
55765 Birkenfeld
info@t-klinik.de

Spiraea extract (Haarpower) für exzessiv haarende Hunde – Eine randomisierte Doppelblindstudie

V. Wiese, R. S. Mueller

In dieser mulitzentrischen, plazebo-kontrollierten Doppelblindstudie wurden 27 klinisch gesunde Hunde mit exzessivem Haaren und ohne jegliche andere Probleme für drei Monate entweder mit einem phytotherapeutischen, *Spiraea* Extrakt enthaltenden Präparat (Haarpower®, n=23) oder Plazebo (n=4) behandelt. Alter, Rasse, Gewicht, Geschlecht, Haarfarbe, -qualität und -länge, Fütterungsdetails und Lebensgewohnheiten der Hunde wurden erfasst. Besitzer beurteilten das Haaren auf einer Skala von Null bis Drei sowie auf einer visuellen Analogskala (0-10). Haarproben wurden vor und nach der Therapie mittels eines standardisierten Kämmprotokolls gewonnen. Haare wurden gewogen, gezählt und mikroskopisch untersucht. Sechs Hunde der Behandlungsgruppe erschienen nicht zur Wiederholungsuntersuchung und wurden ausgeschlossen. Nur einer der vier Hunde in der Plazebogruppe besserte sich. Sechs der 17 mit dem phytotherapeutischen Präparat behandelten Hunde zeigten eine dramatische Besserung bis hin zur Remission. Auf der visuellen Analogskala beurteilten die Besitzer das Haaren vor der Therapie mit 7.6 (4.0 - 10.0). Nach der Behandlung war der mittlere Wert 5.5 (0.0-10.0).
Das Haaren besserte sich nur in der behandelten Gruppe signifikant um 22 % (P = 0.0569). Die Besserung war nicht von der Jahreszeit abhängig. Objektive Parameter wie Haardurchmesser oder -gewicht änderten sich während der Be-handlung nicht (P>0.1).

Herzlichen Dank an Marcello Hagmayer von Powervet/Schweiz für die Bereitstellung des Präparats und an Drs. A. Fach, I. Laufer, M. Linek, B. Rösch, V. Wienrich und H. Wulff sowie an die Hundebesitzer für die Teilnahme an der Studie.

V. Wiese
Medizinische Kleintierklinik
Ludwig-Maximilians-Universität München

Prof. Dr. Ralf S. Müller
Medizinische Tierklinik
Ludwig-Maximilians-Universität
80539 München
Veterinärstr. 13
Ralf.Mueller@med.vetmed.uni-muenchen.de

Die Wirkung von Interferon Omega auf rezidivierende feline atopische Dermatitis

M. Ley, E. Bensignor, R.S. Mueller

Zehn Katzen mit atopischer Dermatitis wurden in diese randomisierte Doppelblindstudie eingeschlossen. Atopische Dermatitis wurde auf Grund der Anamnese und Klinik nach Ausschluss relevanter Differentialdiagnosen gestellt. Patienten wurden in zwei Gruppen eingeteilt und erhielten Interferon Omega in einer Dosis von 1 ME oder Plazeboinjektionen mit physiologischer Kochsalzlösung subkutan dreimal wöchentlich für drei Wochen. Zusätzlich erhielten alle Katzen in den ersten drei Wochen Dexamethason oral. Danach wurden die Injektionen weniger häufig gegeben. Juckreiz wurde vom Besitzer mittels einer visuellen Analogskala beurteilt, die Läsionen von Tierärzten mittels eines definierten Scoring Systems bewertet. Juckreiz- und Läsionswerte der beiden Gruppen wurden mittels eines Wilcoxon Tests verglichen und über die Studiendauer mit einem Kruskal-Wallis Test und Dunn's post Test bewertet. Am Anfang der Studie gab es keine signifikanten Unterschiede zwischen den Gruppen. In beiden Gruppen besserten sich Juckreiz und Läsionen signifikant während der ersten 3 Wochen. Danach gab es keinen Unterschied zwischen den Gruppen oder zwischen dem Juckreiz oder den Läsionen vor und drei, vier und sechs Monate nach Beginn der Studie. Diese Ergebnisse lassen darauf schliessen, dass orales Dexamethason zur erfolgreichen Behandlung der felinen atopischen Dermatitis verwendet werden kann und Interferon Omega in einer Dosis von 1 ME anfänglich dreimal wöchentlich und dann monatlich nicht zur Rezidivprophylaxe geeignet ist.

Diese Studie wurde von Virbac SA, France finanziert.

M. Ley, E. Bensignor,

Prof. Dr. Ralf Müller
Ralf.Mueller@med.vetmed.uni-muenchen.de

Medizinische Tierklinik
Ludwig-Maximilians-Universität
80539 München
Veterinärstr. 13
Dermatologischer Überweisungsservice Paris

Ein Fall von ungewöhnlichem Juckreiz

Britta Schnabl

Eine 11 Jahre alte weiblich kastrierte Perserkatze wurde wegen starkem seit 5 Monaten bestehendem anfallsartigem Juckreiz der Pfoten vorgestellt. Vorausgegangen war ein leichter Juckreiz des Rückens und der Pfoten. Massives Beißen an den Pfoten konnte ausgelöst werden, trat aber auch spontan bis zu 4 Mal täglich auf. Orales Prednisolon 1mg/kg führte zu einer Reduktion der Anzahl der Attacken. Flohkontrollen und eine kommerzielle Eliminationsdiät brachten keine Verbesserung der Symptome. Die klinische Untersuchung ergab neurologische und dermatologische Veränderungen. Die Zehen waren geschwollen, gerötet, krustig und wie auch die Ballen hypotrichot. Bräunliche Beläge lagen im Krallenfalz vor. Es bestanden multifokale Schuppen und Krusten. Die Hüpfreaktion war leicht verzögert und die linke Pupille erschien verkleinert. Bei Druck auf die Wirbelsäule attakierte die Katze ihre Zehen und riss sich einen Nagel aus. Das Bewusstsein erschien jedoch normal. Zytologisch lag eine Infektion mit Bakterien und Malassezien vor. Mykologische Untersuchung, Flohkammprobe und Hautgeschabsel waren negativ. Radiologisch wurde eine Ankylose von L2/3 sowie einer Verschattung der Foraminae gefunden. Die Katze wurde mit Selamectin, Clotrimazol, Cefalexin, Metamizol und Prednisolon bis zum MRT Termin behandelt. Diese zeigte multiple vorgefallene Bandscheiben mit konsekutiver Syringomyelie. Der Liquor war normal. Da der Besitzer keine Operation wollte und das Tablettengeben schwierig war, wurde die Gabe von Depot-Methylprednisolon alle 3 Wochen begonnen und führte zu einer Reduktion der Symptome (3 milde Juckreizattacken pro Woche). Dieses Tier zeigte Juckreiz, welcher nicht durch dermatologische Probleme, sondern durch eine neurologische Erkrankung ausgelöst wurde.

Dr. Britta Schnabl
Medizinische Tierklinik
Ludwig-Maximilians-Universität München
Veterinärstr. 13
80539 München

CASE REPORT - HERPES VIRUS DERMATITIS

Nina Thom, Monika Linek,

Eine 9jährige weiblich kastrierte Mischlingskatze wurde mit einer fazialen ulzerativen Dermatitis vorgestellt, die seit 2 Monaten besteht. Die Symptomatik begann auf der rechten Seite des Nasenspiegels. Trotz einer systemischen Therapie mit Enrofloxacin, Corticosterioden sowie topischer Therapie mit einem Kombinationspräparat aus Glucocorticoid, Antibiotikum und Antimykotikum dehnte sich die Veränderung weiter auf die rechte Gesichtshälfte und den gesamten Nasenspiegel aus, Juckreiz bestand nie. Seit 6 Jahren bestehen Veränderungen des rechten Auges, eine Katzenschnupfensymptomatik ist nie aufgefallen. Seit einigen Tagen war sie inappetent und matt. Die allgemeine klinische Untersuchung war bis auf ein reduziertes Allgemeinbefinden unauffällig.
Es bestand eine einschmelzende Ulzeration der dorsalen Hälfte des Nasenspiegels, sowie Krusten und Ulzera rechtsseitig auf dem Nasenrücken zum medialen Augenwinkel ziehend. Die Pfotenballen waren geringgradig hyperkeratotisch und an einigen fanden sich Hornzubildungen.
Folgende Differentialdiagnosen wurden in Betracht gezogen: FHV-1-Infektion, Plattenepithelkarzinom, Eosinophiles Plaque/ eosinophile Dermatitis mit Selbsttrauma,
Feline Insektenstich Hypersensitivität, Mastzelltumor, Pemphigus foliaceus, Orthopox bovis-Infektion, FeLV - Infektion, Dermatophytose, Demodikose. In Abklatschzytologien zeigten sich massenhaft degenerierte neutrophile Granulozyten mit intra- und extrazellulären Kokken und mittelgradig eosinophilen Granulozyten, Hautgeschabsel waren ohne Befund. Die Augenuntersuchung ergab Fluoreszin-positive Cornealäsionen und eine Blepharitis, so dass die Verdachtsdiagnose der FHV-1 assoziierte Keratitis gestellt wurde. Mehrere Stanzbiopsien (6mm) wurden entnommen und eine antibiotische Therapie mit Cefovecin begonnen.
Histologisch wurde eine multifokale nekrotisierende Dermatitis diagnostiziert, mit dem Verdacht der viralen Genese. Hochgradige Koagulationsnekrosen von Epidermis, oberflächlicher Dermis und Adnexen mit histiozytären und eosinophilen Infiltraten waren vorhanden. Intranukleäre Einschlusskörperchen konnten nicht gefunden werden, was eine FHV-1 bedingte Dermatitis nicht ausschließt . Durch das Fehlen intrazytoplasmatischer Einschlußkörperchen und das eosinophile Entzündungsmuster konnte eine Orthopox bovis Infektion ausgeschlossen werden. Ebenso wurden die anderen klinischen Differentialdiagnosen histologisch ausgeschlossen. Wegen des starken Verdachtes der herpesvirusbedingten Dermatitis wurde eine Immunhistologie durchgeführt, welche für FHV-1 positiv war. Eine orale Therapie mit Famcyclovir (62,5 mg alle 12 Stunden) wurde begonnen. Drei Wochen später war eine beginnende Reepithelisierung der Ulzerationen festzustellen. Die Katze wurde für 4 Wochen mit Cevovecin und für 3 Wochen mit Famcyclovir behandelt. Während und nach der Therapie erfolgten Blutuntersuchungen, welche keine Auffälligkeiten zeigten, es traten auch keine klinischen Nebenwirkungen auf. Eine Kontrolluntersuchung 6 Wochen später zeigte eine vollständige Reepithelisierung, es bestand nur noch die Alopezie des betroffenen Bereiches. Famcyclovir ist das „Pro-Drug“ von Pencyclovir, welches als orales Therapeutikum herpesvirusinduzierter Dermatitiden in der Humanmedizin eingesetzt wird und eine bessere orale Bioverfügbarkeit als Pencyclovir hat. In einer Studie mit 9 Katzen wurde Famcyclovir erfolgreich in der Therapie der Herpesvirusinduzierten Dermatitis eingesetzt[1], weitere Berichte liegen vor über Therapieerfolge mit humanem Interferon – alpha[3] und rekombinantem felinem Interferon-omega[2] sowie spontane Regressionen[3] milder Läsionen. Auch dieser Fall bestätigt, dass sich Famcyclovir gut zur Therapie der felinen herpesvirusbedigten Dermatitis eignet. Dieser und weitere Fallberichte aus der Literatur zeigen, dass die histopathologische Untersuchung allein oft nicht ausreichend ist, eine herpesvirusbedingte Dermatitis zu diagnostizieren. In einer Studie von Hargis et al [3] trat die Fehldiagnose „eosinophiler Granulom-Komplex / allergische Dermatitis“ in 6 von 9 Fällen auf. Bei klinischem Verdacht und unklarem Histologiebefund sollten weiterführende Untersuchungen wie die Immunhistologie oder PCR eingesetzt werden. Die PCR weist eine Spezifität von 94% und eine Sensitivität von 78% auf [4]. Sie ist damit sensitiver als die Immunhistologie, hat aber den Nachteil, dass eine Unterscheidung zwischen latenter und ätiologisch relevanter Infektion unmöglich ist [5].

Literatur:

1 Beccati, M. et al; Investigantion of the efficacy of famcyclovir in the treatment of feline herpesvirus 1 infection; Proceedings of 22th annual congressof ECVD-ESVD, Mainz, Germany
2 Ricklin Gutzwiller, M. E. et al; Feline herpes dermatitis treated with interferon omega; Vet Derm 18, 50 - 54, 2007
3 Hargis A.M.; Ulcerative facial and nasal dermatitis and stomatitis in cats associated with feline herpesvirus 1; Vet Derm 10, 267 - 274; 1999
4 Outerbridge C.A. et al; Use of PCR to identify feline herpesvirus type 1 DNA in skin biopsies from normal cats and cats with ulcerative skin lesions; 20th proceedings of North American Dermatology Forum, Florida; 2005
5 Suchy A. et al; Diagnosis of feline herpesvirus infection by immunohistochemistry, polymerase chain reaction and in situ hybridization; J Vet Diagn Inves 12, 186 - 191; 2000

Nina Thom
Kleintierklinik Innere Medizin, Justus-Liebig Universität Giessen · 35392 Gießen
Nina-Thom@gmx.de

Dr. Monika Linek, Dipl ECVD
Tierärztliche Spezialisten
Rodigallee 85 / Holstenhofweg
22043 Hamburg
monika@linex.de

Neutrophile Panniculitis mit ungewöhnlicher systemischer Beteiligung bei einem Hund

Katrin Timm, Julien Dandrieux

Ein 7 Monate alter, weiblicher English Springer Spaniel wurde im August 2007 wegen Fieber, Diarrhoe, Apathie und Inappetenz vorgestellt. Der Hund war korrekt entwurmt und geimpft und hatte keine Auslandsanamnese. Bei der Eintrittsuntersuchung fiel eine periphere Lymphadenomegalie auf. Im Blut war eine Leukozytose und eine Neutrophilie ohne Linksverschiebung zu sehen. Zur weiteren Abklärung des Fiebers wurden Röntgenaufnahmen vom Thorax und ein Ultraschall vom Abdomen durchgeführt. Die Lungenzeichnung zeigte ein interstitielles bis alveoläres Muster. Die abdominalen Lymphknoten waren vergrössert und es lag ein leichtgradiger Aszites vor. Eine Feinnadelaspiration von den mandibulären und abdominalen Lymphknoten ergab eine granulomatöse Lymphadenitis ohne infektiöse Organismen. In der bronchoalveolären Lavage (BAL) wurden aktivierte Makrophagen und Neutrophile gefunden.
Am folgenden Tag traten als neues Problem multiple, subkutane Knoten auf beiden Seiten des Rumpfes auf, die derb, gut abgegrenzt, nicht schmerzhaft und 1,5-2,5 cm groß waren. Differenzialdiagnosen für die Hautknoten waren sterile, bakterielle und mykotische Panniculitis, Leishmaniose, canine juvenile Cellulitis, idiopathisches steriles Granulom und Pyogranulom, Neosporose und verschiedene Neoplasien.
Die histopathologische Untersuchung der Knoten ergab eine neutrophile Panniculitis mit Vasculitis. Spezialfärbungen zeigten keine Hinweise auf potentielle Infektionserreger. Desweiteren waren anaerobe und aerobe Kulturen von Lymphknotenaspirat, BAL und bei den Hautbiopsien auch für Mykobakterien sowie die Antikörpertiter für Leishmania, Neospora, Ehrlichia, Anaplasma und Toxoplasma negativ.
Klinisch wurde auf Grund des histopathologischen Ergebnisses die Diagnose einer sterilen nodulären Panniculitis (SNP) gestellt.
Unter Prednisolontherapie zeigte der Hund eine schnelle Besserung des Allgemeinbefindens und sämtlicher Symptome. Bei den Kontrolluntersuchungen waren die Ultraschall- und Röntgenbefunde vermindert ausgeprägt. Die subkutanen Knoten waren nicht mehr vorhanden.
Nach 4 Monaten Therapie wurde der Hund erneut mit Hautknoten, Fieber und Diarrhoe vorgestellt. Zu diesem Zeitpunkt wurden 0,5 mg/kg EOD Prednisolon gegeben. Die Blutuntersuchung ergab wieder eine Neutrophilie und im Ultraschall war die abdominale Lymphadenomegalie wieder vermehrt ausgeprägt. Die Prednisolondosis wurde auf 0,5 mg/kg SID erhöht und zusätzlich wurde Cyclosporin 5 mg/kg SID hinzugegeben. Um weitere Differenzialdiagnosen wie eine Giardieninfektion und eine Futtermittelallergie als Auslöser der Diarrhoe auszuschliessen, wurde Fenbendazol verabreicht und eine hypoallergene Diät begonnen.
Unter dieser Therapie besserten sich Allgemeinzustand und Symptome des Hundes innerhalb kurzer Zeit. Bis zum jetzigen Zeitpunkt konnten die Dosierungen von Cyclosporin und Prednisolon ohne ein erneutes Auftreten von Problemen verringert werden. Die hypoallergene Diät wird noch fortgeführt und der Kotabsatz ist normal.
Hunde mit einer SNP zeigen häufig Fieber und periphere Lymphadenomegalie. In diesem Fall waren aber außerdem eine abdominale Lymphadenomegalie, Diarrhoe und Lungenveränderungen vorhanden. Dies sind Symptome, die bisher nicht in Zusammenhang mit einer SNP beschrieben worden sind. Eine immunbedingte Erkrankung mit einer Vaskulitis kann als Ursache in Frage kommen.

Katrin Timm
Vetsuisse Fakultät, Universität Bern,
Klinik für kleine Haustiere
Länggasse 128 · 3001 Bern

Julien Dandrieux
Vetsuisse Fakultät, Universität Bern,
Klinik für kleine Haustiere

Refraktäre kutane Papillomatose und canine pigmentierte virale Plaques bei einem jungen Mittelschnauzer – ein neues Papillomavirus?

Lucia Panakova

Signalement: männlicher schwarzer Mittelschnauzer, „Hirko“, zum Zeitpunkt der Erstvorstellung 11 Monate, Beobachtungszeitraum insgesamt 3 Jahre

Vorbericht: der Patient wurde im Alter von 11 Monaten bis vier Jahren vielfach wegen folgender Symptomatik präsentiert:

- Im Alter von 11 Monaten bis zwei Jahren wegen rezidivierender kutaner Umfangsvermehrungen (diese bestanden seit dem Alter von etwa 6 Monaten und waren vom Haustierarzt bereits entfernt und als Papillomatose zweimal histologisch diagnosti ziert worden).
- Im Alter von 3 Jahren purulente Paronychie mit kleiner Wucherung an einer Zehe-Phalanx distalis des Digitis V vorne links (mit ca. 2 mm grossem exophytishen Knoten) und mit radiologisch darstellbaren osteolytischen Veränderungen des dar unterliegenden Knochens.
- Im Alter von ca. 3 bis 4 Jahren Auftreten von pigmentierten Maculae am ganzen Körper sowie überwiegend depigmentierter exophytischen Knoten vor allem an den Ballen der beiden vorderen Gliedmassen sowie am Körper.
- Im Alter von 4 Jahren seborrhoische alopetische bzw. hypotrichote Bezirke auf beiden Pinnae, an den Gliedmassen und am Präputium.

Klinische Untersuchungen: Bis auf die Lahmheit und Schmerzhaftigkeit der Vordergliedmassen im Alter von 15 Monaten während der hochgradig purulent-ulzerierten Wucherungen an diesen Gliedmassen und der Lahmheit während purulenter Paronychie im Alter von drei Jahren verlief die klinische Allgemeinuntersuchung immer unauffällig. Der Patient wurde mit der Zeit hochgradig aggressiv.

Dermatologische Untersuchungen: Mit 11 Monaten multiple kutane noduläre und blumenkohlartige exophytische Wucherungen an Gliedmassen, Kopf und Brustkorb, später im Alter von 15 Monaten an denselben Stellen hochgradig purulente blumenkohlartige Wucherungen, warme angeschwollene Gliedmaßen, exsudative Läsionen.
Im Alter von drei Jahren schmerzhafte purulente und ödematose Paronychie an einer Zehe mit einer kleinen beiliegenden Wucherung.
Im Alter von 3-4 Jahren schwarz-pigmentierte scharf abgegrenzte Flecken im Hautniveau.
Im Alter von 4 Jahren seborrhoische alopetische Plaques und Flecken an den Pinnae (konkave Seite), an den distalen Gliedmassen und am Präputium.

Die Verdachtsdiagnose einer kutanen Papillomatose mit einer sekundären Pyodermie wurde geäußert. Aufgrund des aggressiven Verhaltens der Wucherungen in dem Alter von 15 Monaten sowie der purulenten Paronychie mit drei Jahren wurde ein Plattenepithelkarzinom eine wichtige Differenzialdiagnose (sowohl bei den Wucherungen an den Gliedmassen als auch bei der purulenten Paronychie). Ebenfalls wurde ein Verdacht auf Papillomavirus-bedingte pigmentierte Plaques und Umfangsvermehrungen an den Ballen in dem Alter von drei bis vier Jahren ausgesprochen. Bei dem Auftreten der seborrhoischen und alopetischen Veränderungen mit sekundärem Juckreiz wurde eine Demodikose mit sekundärer Pyodermie als wichtigste Differenzialdiagnose erwogen.

Weiterführende Diagnostik: Bei den einzelnen Vorstellungen des Patienten wurde eine **Zytologie** aus der Tumoroberfläche durchgeführt. Im Falle einer sekundären Pyodermie oder Malassezia Dermatitis wurden eine entsprechende Therapie eingeleitet. Von den flachen Läsionen wurden **tiefe Hautgeschabsel** durchgeführt. Somit wurde bei der letzten Krankengeschichte des Patienten (Alopezie und Seborrhoe) eine generalisierte Demodikose nachgewiesen.
Von den selektierten Wucherungen wurden ebenfalls **FNAB** Präparate entnommen und ausgewertet. Die zellarmen Präparate mit geringer Menge an Epithelzellen waren leider nicht diagnostisch, aber es lagen keine Malignitätskriterien vor. Bei der Untersuchung der FNAB aus der purulenten Paronychie wurden nicht-diagnostische blutige Präparate wiederum ohne Hinweise auf Malignität gewonnen.

Röntgenologische Untersuchungen der Vorderarme der von Papillomatose betroffenen Gliedmassen im Alter von 15 Monaten wurde durchgeführt. Schwerwiegende periostale Reaktionen an beiden Gliedmassen wurden nachgewiesen. Bei der Röntgenuntersuchung der betroffenen Zehe mit purulenter Paronychie im Alter von 3 Jahren ergab sich eine Osteolyse der distalen Phalanx V.
Im Alter von 4 Jahren wurde eine umfassende Suche nach einer primären immun-supprimierenden Erkrankung durchgeführt. Weder in den Blut- und Urinuntersuchungen (Blutbild, Biochemie, Schilddrüsenwerte), noch bei der Tumorsuche (Röntgen des Thorax, Ultraschalluntersuchung des Abdomens) konnten Hinweise auf eine zugrunde liegende immunsupprimierende Erkrankung gefunden werden. Eine Abklärung eines evetuellen primären Hyperkortizismus wurde aufgrund fehlender diesbezüglicher Symptome und Kosten nicht durchgeführt.

Histopathologische Untersuchungen: Aufgrund der dramatischen Verschlechterung der kutanen Wucherungen im Alter von 15 Monaten mussten wiederholt erneute chirurgische Eingriffe erfolgen. Die histopathologische Untersuchungen hatten allerdings erneut nur Papillomatose mit einer tiefen Pyodermie nachgewiesen. Bakteriologische Untersuchung aus der Tiefe des Gewebes wurde eingeleitet und Ergebnisse in weiterer Therapie berücksichtigt.

Die histopathologische Untersuchung der amputierten Zehe (wegen der purulenten Paronychie mit Osteolyse im Alter von drei Jahren mit Verdacht auf Plattenepithelkarzinom) ergab entgegen der Verdachtsdiagnose lediglich eine tiefe bakterielle Infektion und ein kleines beiliegendes Papillom.
Demodex-Milben als auch Candida ähnliche Pilzstrukturen wurden in der vorletzten Krankheitsepisode (in dem Alter von 3-4 Jahren) in den Papillomen von den Ballen nachgewiesen. Pigmentierte Flecken wurden als Virale pigmentierte Plaquen diagnostiziert.
Mittels **virologischer** noch nicht abgeschlossener **Untersuchungsmethoden (PCR)** aus dem nicht fixierten Gewebe gelang es, ein neues Papillomavirus nachzuweisen. Hierbei handelt es sich um ein bislang beim Hund nicht beschriebenes Virus. Die bisherigen vorläufigen Ergebnisse zeigen eine Verwandtschaft zu CPV3-, CPV4- und FdPV-Viren. An der weiteren Identifikation wird momentan gearbeitet.

Diagnose: Kutane Papillomatose mit einem neuem beim Hund bisher nicht beschriebenem Virus

Therapie: Die sekundäre Pyodermie bzw. Malassezia-Dermatitis wurde mit adäquater topischer und/oder systemischer Therapie behandelt. Bei Schmerzen wurde eine symptomatische Therapie mit Meloxicam durchgeführt. Wegen der Papillomatose wurden folgende Therapieoptionen eingesetzt: Interferon 2α 1,5x 10^6 µ/m^2 (Roferon®) dreimal wöchentlich über zwei Monate, anfangs mit dem Resultat der Stagnation des Krankheitsprozesses, allerdings ohne Heilung. Nach dem Absetzen der Therapie kam es zu einer massiven Verschlechterung. Der Patient wurde mehrfach wiederholt operiert. Im Alter von 2,5 Jahren wurde der Patient von einem anderem Tierarzt mit einer Papillomavirus Autovakzine behandelt. Aus dieser Zeit fehlen weitere Untersuchungen und Untersuchungsergbnisse des Patienten. Etwa 3-6 Monate nach dieser Applikation wurde aber der Patient bei uns mit osteolytischer purulenter Paronychie vorgestellt, die später als eine bakterielle Paronychie mit einem kleinen Papillom ausgewertet wurde. In dem Alter von ca. 4 Jahren wurde topische Therapie der Papillome mit Imiquimod (Aldara® Creme) einmal täglich über etwa 6 Wochen erfolglos angewendet, sodass anschliessend wegen einer Verschlechterung eine erneute chirurgische Behandlung angeschlossen wurde. Histopathologisch wurden diesmal in den untersuchten Papillomen Demodex Milben und Candida ähnliche Strukturen gefunden.
In der letzten Krankheitsepisode hat der Patient generalisierte Demodikose mit einer sekundären Pyodermie entwickelt, die anschließend erfolgreich behandelt wurde.

Kommentar: Dieser Fall ist interessant durch die Vielfalt und Schwerwiegendheit der durch ein neues Papillomavirus bedingten Läsionen bei einem jungen bis adulten Mittelschnauzer. Die virologische Analyse wurde von eingeschickten pigmentierten Maculae und exophytischen Knoten erst in dem Alter von etwa 3,5 Jahren eingeleitet. Fraglich ist, ob der Patient von diesem neuen Papillomavirus vom Anfang an infiziert war, oder ob das neue Papillomavirus ein Resultat der zum Beispiel Therapie- bedingten Mutationen sein kann.

MVDr. Lucia Panakova
Tierärztliche Klinik Birkenfeld
Am Schönenwald · 55765 Birkenfeld
info@t-klinik.de

Akut aufgetretene exfoliative Dermatitis bei einem Pferd

Stefanie Köbrich

Vorgestellt wurde eine 22jährige Schweizer Warmblutstute. Das Pferd hatte seit 5 Tagen akut aufgetretene Hautveränderungen am ganzen Körper. Sie haben am Kopf begonnen und sich dann über den Hals, Rücken und die Flanken bis zur Kruppe hin ausgebreitet. Zudem traten Ödeme an den Gliedmaßen und dem Unterbauch auf. Das Pferd wies ein reduziertes Allgemeinbefinden ohne Fieber bei erhaltenem Appetit und normalem Kotabsatz auf. Vom Haustierarzt wurde ein Antibiotikum peroral, sowie intravenöses Cortison verabreicht; Präparat und Dosierung waren dem Besitzer nicht bekannt. Die Hautveränderungen zeigten keine Verbesserung unter dieser Therapie.
Das Pferd war seit 22 Jahren bei dem jetzigen Besitzer und zeigte bisher keine Erkrankungen. Es wurde als Freizeitpferd mit zwei weiteren Pferden in Boxenhaltung mit Auslauf gehalten. Die Fütterung bestand aus Heu, Stroh, Maiswürfeln und einem Vitaminpräparat. Es fand keine Änderung in der Fütterung, Umgebung oder im Sattelzeug bzw. Decken statt. Das Pferd wurde regelmäßig geimpft und einmal im Jahr entwurmt.
Die klinische Untersuchung ergab einen mäßigen Pflege- und Ernährungszustand. Das Pferd wirkte leicht apathisch. Am Unterbauch sowie an allen vier Gliedmaßen war eine Ödembildung feststellbar. Der Kopf zeigte multiple, diffuse, stark krustige Erosionen. Im gesamten Hals-, Schulter- und Rückenbereich waren multifokale bis diffuse, ausgedehnte Exfoliation zu erkennen, dazwischen befanden sich krustige und erosive Bezirke. Im Kruppenbereich waren beidseits flächige Erosionen zu erkennen, die mit Salbenresten abgedeckt waren; es war ca. ein Drittel der Kruppe betroffen. Die gesamte Haut im Hals und Kruppenbereich wirkte verdickt. Im Anogenitalbereich sowie an der Schweifunterseite war ein Erythem sowie Exfoliation und Krustenbildung vorhanden.
Differentialdiagnosen: Sarkoidose; systemischer Lupus Erythematosus; Pemphigus foliaceus; Vasculitis; Arzneimittelreaktion; multisystemisches, eosinophiles, epitheliotropes Syndrom; Allergie; Dermatophilose; Dermatophytose; Lymphosarkom; sekundäre Pyodermie.
Die durchgeführte Blutuntersuchung ergab eine leichtgradige Leukozytose, sowie eine Hypoproteinämie. Die zytologische Untersuchung von Abklatschpräparaten der Haut im Bereich von Kopf, Hals und Kruppe ergaben eine pyogranulomatöse Entzündung mit vereinzelten Kokken. Die zytologische Untersuchung von aufgelösten Krusten auf Dermatophilus congolensis verlief negativ. Dermatophyten waren mikroskopisch und kulturell nicht nachweisbar. Hautbiopsien von Kopf, Hals und Kruppe zeigten eine diffuse, eosinophile Dermatitis mit Ödembildung. Eine Feinnadelaspiration der Leber war bis auf Hinweis auf Fibrose negativ. Es wurde die Verdachtsdiagnose multisystemisches, eosinophiles, epitheliotropes Syndrom gestellt.
Die Therapie wurde stationär durchgeführt und bestand in der systemischen Applikation von Antibiose (Penicillin 30.000 UI/kg, Gentamicin 7 mg/kg intravenös), Glukokortikoiden (Dexamethason 20 mg intravenös), Waschungen mit Chlorhexidinshampoo und Gliedmaßenverbänden. Nach 4 Tagen erfolgte ein Wechsel zu oralen Glukokortikoiden (Prednisolon 0,5 mg/kg SID).
In den ersten 5 Tagen traten unter Therapie neue Hautläsionen auf. Nach dem 6. Therapietag kamen keine neuen Hautläsionen mehr hinzu und die vorhandenen Läsionen heilten langsam ab. Die Gliedmaßen- und Unterbauchödeme gingen allmählich zurück.
Nach 9 Tagen wurde das Pferd nach Hause entlassen. Es erhielt für die ersten 8 Tage Prednisolon (0,25 mg/kg SID), anschließend erfolgte eine Reduktion auf 0,25 mg/kg jeden zweiten Tag. Zusätzlich erfolgte eine Antibiose mit Sulfadimidinum/Trimethoprim Pulver über 14 Tage. Eine topische Therapie mit einem keratolytischem Shampoo wurde vom Besitzer täglich durchgeführt.

Dr. Stefanie Köbrich
Zus.bez. Dermatologie beim Kleintier
Bruchweg 3
68809 Neulußheim
hauttieraerztin@dr-koebrich.de

Ein Fall von Pseudopelade bei einem Cocker Spaniel nach ueberstandener Pankreatitis

Ariane Neuber

Ein 5-Jahre alter, unkastrierter Cocker Spaniel Ruede wurde in der dermatologischen Abteilung der Universitaet von Edinburgh mit progressiver, nicht-juckender Alopezie vorgestellt. Fuenf Monate vor der Ueberweisung stellte der ueberweisende Tierarzt (UT) eine krustenbildende Dermatitis der Nase mit Fissuren fest. Aufgrund des klinischen Bildes vermutete der UT kutanen Lupus erythematodus (nicht histopathologisch bestaetigt) und behandelte mit 2mg/kg KG Prednisolon und Dermisol® (Pfizer) Cream, die auf die Nase aufgetragen wurde. Einen Monat spaeter zeigte der Hund Erbrechen und war lethargisch und Bluttests bestaetigten eine akute Pankreatitis (stark erhoehte Serum Amylase und Lipase). Nach drei Tagen hatten sich alopezische Stellen, die mit Schuppen verbunden waren, gebildet und die Haare waren leicht zu epilieren. Der UT nahm Hautgeschabsel, fand aber keine Milben. Blut wurde auf tT4 und TSH untersucht und die Werte lagen im Normalbereich. Da die Alopezie fortschritt, wurde der Hund ueberwiesen.

Zur Zeit der Ueberweisung war der Nasenspiegel unauffaellig. Die Allgemeinuntersuchung zeigte keine Auffaelligkeiten, bei der dermatologischen Untersuchung fiel eine komplette Alopezie des Rumpfes und dorsalen Halsbereiches auf. Das proximale Drittel der Extremitaeten war ebenfalls alopezisch, waehrend das mittlere Drittel nur partiell alopezisch war und das distale Drittel mit einem normalen Haarkleid bedeckt war. Im Kopfbereich, zeigte das Gebiet des zygomatischen Bogens komplette Haarlosigkeit und war umgeben von einer Zone mit partieller Alopezie, waehren der Rest des Kopfes ein normales Haarkleid aufwies. Die konvexe Seite der Pinnae zeigten eine zentrale Haarlosigkeit umgeben von partieller Alopezie und normalem Haarwuchs an den Ohrraendern. Die haarlosen Areale erschienen nicht entzuendet, ausser in der abdominalen Gegend, wo Papeln und mehrere grosse Pusteln gefunden wurden. Im dorsalen Bereich waren viele kleine hyperpigmentierte Makula zu sehen. Die Gebiete mit partieller Alopezie zeigten leichte Schuppenbildung und waren leicht erythematoes. Ein kleiner geroeteter Knoten von ca. 1.5 cm Durchmesser wurde auf dem lateralen Thorax gefunden. Differential Diagnosen fuer die nicht-pruritische, mit blossem Auge nicht-inflammatorische Alopezie waren Alopezie X, Sebadenitis, Alopezie areata, Pseudopelade, Demodikose, Dermatophytose Hypothyroidismus, Hyperadrenokortizismus und telogenes Effluvium oder anagenes Defluxion.
Ein Abstrich aus einer Pustel wies zytologisch eine grosse Anzahl von neutrophilen Granulozyten und Makrophagen auf. Eine Feinnadelbiopsie aus dem kutanen Knoten am lateral Thorax zeigte eine grosse Anzahl von Rundzellen mit Anisozytose und zahlreichen Nukleoli, vereinbar mit der Diagnose eines Histiozytoms. Ein tiefes Hautgeschabsel ergab keine Milben. Haematologie zeigte eine leichte Lymphopenie und biochemische Analyse verringertes Gesamtprotein, leicht erhoehtes Albumin, leicht erhoeht Glukose und leicht erhoehte alkaline Phosphatase. Basales Kortison und 17-Hydroxyprogesteron waren im Normalbereicht und eine Stunde nach ACTH-Stimulation leicht erhoeht.

Histopathologische Untersuchung einer Hautbiopsie des kutanen Knoten am lateralen Thorax bestaetigte die Diagnose eines Histiozytoms. Hautschnitte aus den haarlosen Gebieten ergaben eine mittelgradige orthokeratotische Hyperkeratose und leichte epidermale Hyperplasie. An einige Stellen konnten keine anagenen Haarwurzeln gefunden werden und Narbenbildung war in der mitteleren Schicht der Dermis zu sehen. Geringgradige perivaskulaere und periadnexale Entzuendung, die aus Lymphozyten und Makrophagen mit wenigen Mastzellen bestand war sichtbar. Einige wenige Gebiete zeigten Hinweise auf Entzuendungszellen innerhalb der adnexalen Ueberreste. Andere Areale hatten eine streng auf die adnexalen Strukturen und die mittlere Haarschaftregion zielende Entzuendungsreaktion. Die Entzuendungreaktion war gemischt und bestand hauptsaechlich aus Plasmazellen, Makrophagen und Lymphozyten. In einigen Sektionen wurde keine einzige Talgdruese gefunden, waehrend andere Sektionen normale Druesen aufwiesen, die nicht von einen Entzuendungsinfiltrat angegriffen wurden. In diesen Schnitten wurden mehrere anagene Haarwurzeln gefunden, die eine auffaellige perifollikulaere Pigmentation mit Anhaeufungen von Melanophagen um die Follikel und, wo die Follikel zerstoert waren, zwischen dem perifollikulaeren Bindegewebe aufwiesen. Dieses histopatholigische Bild war kompartibel mit einer Diagnose von Pseudopelade. Da die follikulaere lymphozytaere Entzuendung in dieser Erkrankung mit Isthmuszellapoptose, follikulaere Zerstoerung und dermaler Fibrose verbunden ist, ist die Prognose fuer erneuten Haarwuchs sehr vorsichtig.

Um die sekundaere Pyodermie zu behandeln, wurde Cephalexin in einer Dosis von 30mg/kg KG zweimal taeglich gegeben (3 Wochen). Da Kortisol und 17-hydroxyprogesterone nach ACTH-Stimulation erhoeht waren, wurde mit den Besitzern die Kastration diskutiert, aber abgelehnt, da die Prognose fuer das erneute Haarwachstum so vorsichtig war. Berichte ueber Pseudopelade beschreiben schlechtes Ansprechen auf Prednisolon bei 2/5 Hunden (waehrend die anderen keine Therapie erhielten) (Gross *et al.*, 2000) und kein Ansprechen auf Zyklosporin A bei einer Katze (Olivry *et al.*, 2000). Immunosuppressive oder Entzuendungshemmende Therapien wurden in diesem Fall nicht versucht, da das Problem rein kosmetisch war. Ausserdem war Prednisolon aufgrund der Pankreatitis kontraindiziert und Zyklosporin zu teuer.

Nach sechs Monaten war die Alopezie etwas weiter fortgeschritten, aber ansonsten ging es dem Patienten gut.

Ariane Neuber, DrMedVet, CertVD,
Dipl ECVD, MRCVS
Derm4Pets
Chiltern Referral Services
Model Farm
Chalfont St Giles
England
derm4pets@yahoo.co.uk

References:

Gross, T.L., Olivry, T., Tobin, D.J. (2000)
Morphologic and immunologic characterization of a canine isthmus mural folliculitis resembling pseudopelade of humans.
Veterinary Dermatology **11**, 17-24

Olivry, T., Power, H.,T., Woo, J.C., Moore, P.F., Tobin, D.J. (2000)
Anti-isthmus autoimmunity in a novel feline acquired alopecia resembling pseudopelade of humans.
Veterinary Dermatology **11**, 261-270

Die **Evolution** des **Wissens**

made in Italy

www.icfsrl.com

TRIS-EDTA

⊕

Chlorhexidin 0.15%

PCT/IT2004/000627

Otodine®

ICF ist die erste Firma weltweit, die die Kombination von TRIS-EDTA und Chlorhexidin als Ohrprodukt für Hunde und Katzen anbietet.

- pH 8 auch ideal als **Vorbereitung** vor **Antibiotikagabe**
- nicht fettend
- Dermatologisch getestet
- Einfach und sicher in der Anwendung

World Congress WCVD 2004 in Vienna
Evaluation of the in vivo effects of Tris-EDTA and chlorhexidine digluconate 0.15% solution in chronic bacterial otitis externa: 11 cases
Ghibaudo G.; Cornegliani L.; Martino P. DVM, Italia

WSAVA 2006 Congress 2006 in Praga
"my preference for the tris EDTA combined with low strength (0.15%) chlorhexidine" in Pseudomonas Otitis
Craig Griffin, DVM, DACVD
Animal Dermatology Clinic, San Diego, CA, USA

ICF **Gold sponsor at:**

2007 ESVD EUROPEAN SOCIETY of VETERINARY DERMATOLOGY ECVD

ICF

ICF Industria Chimica Fine s.r.l - Palazzo Pignano (CR) Italia - Tel +39 0373 982024 - marketing@icfsrl.com www.icfsrl.com

Täglich wird an vieles gedacht ...

... an die Tablettengabe nicht immer.

CONVENIA® –
das injizierbare Langzeit-Cephalosporin

- Gewährleistet eine gesicherte Wirkstoffversorgung*
- Wirksam gegen die wichtigsten Erreger von Haut- und Weichteilinfektionen sowie Harnwegsinfektionen bei Hunden und Katzen
- Keine tägliche orale Medikamentengabe mehr notwendig

* Entspricht einer vergleichbaren Antibiotikatherapie von Haut- und Weichteilinfektionen sowie Harnwegsinfektionen mit täglicher, exakt verabreichter oraler Medikamentengabe

convenia®
Cefovecin Natrium

Die Innovation in der Antibiotikatherapie

Pfizer Tiergesundheit

Convenia® 80 mg/ml Pulver und Lösungsmittel zur Herstellung einer Injektionslösung für Hunde und Katzen. **Wirkstoff:** Cefovecin. Zusammensetzung: Eine Durchstechflasche lyophilisiertes Pulver enthält: Wirkstoff: 852 mg Cefovecin (als Natriumsalz) Sonstige Bestandteile: 19,17 mg Methyl-p-hydroxybenzoat (E218), 2,13 mg Propyl-p-hydroxybenzoat (E216). Eine Durchstechflasche Lösungsmittel enthält: Sonstige Bestandteile: 13 mg/ml Benzylalkohol, 10,8 ml Wasser für Injektionszwecke. Die anweisungsgemäß rekonstituierte Injektionslösung enthält: 80,0 mg/ml Cefovecin (als Natriumsalz), 1,8 mg/ml Methyl-p-hydroxybenzoat (E218), 0,2 mg/ml Propyl-p-hydroxybenzoat (E216), 12,3 mg/ml Benzylalkohol. **Anwendungsgebiete: Hunde:** Zur Behandlung von Infektionen der Haut wie Pyodermie, von Wundinfektionen und Abszessen hervorgerufen durch *Staphylococcus intermedius, β-hämolytische Streptokokken, Escherichia coli* und/oder *Pasteurella multocida.* Zur Behandlung von Harnwegsinfektionen hervorgerufen durch *Escherichia coli* und/oder *Proteus-Spezies.* **Katzen:** Zur Behandlung von Wundinfektionen und Abszessen der Haut hervorgerufen durch *Pasteurella multocida, Fusobacterium-spp., Bacteroides-spp., Prevotella oralis, β-hämolytische Streptokokken* und/oder *Staphylococcus intermedius.* Zur Behandlung von Harnwegsinfektionen hervorgerufen durch *Escherichia coli.* **Gegenanzeigen:** Nicht anwenden bei bekannter Überempfindlichkeit gegen Cephalosporine oder Penicilline. Nicht anwenden bei kleinen Pflanzenfressern (z. B. Meerschweinchen, Kaninchen). Nicht anwenden bei Hunden und Katzen, die jünger als 8 Wochen alt sind. **Nebenwirkungen:** Keine bekannt. **Wartezeit:** Nicht zutreffend. Verschreibungspflichtig. Zulassungsinhaber: Pfizer Limited, Ramsgate Road, Sandwich, Kent CT13 9NJ, UK. Örtlicher Vertreter: Pfizer GmbH, Pfizerstraße 1, 76139 Karlsruhe.