VORTRAGSZUSAMMENFASSUNGEN

DGVD

DEUTSCHE GESELLSCHAFT FÜR VETERINÄRDERMATOLOGIE

10. JAHRESTAGUNG DER DEUTSCHEN GESELLSCHAFT FÜR VETERINÄRDERMATOLOGIE IN DER JUGENDSTIL-FESTHALLE LANDAU/PFALZ VOM 19. BIS 21. JUNI 2009

»INFEKTIONEN DER HAUT«

Die tägliche Herausforderung
PATHOGENESE, KLINISCHES BILD, THERAPIE, NEUE ERKENNTNISSE

SPEZIALTHEMA:
PSYCHOGENE UND NEUROGENE ERKRANKUNGEN DER HAUT

www.dgvd.org

ICF

partner
in veterinary
dermatology

"A test on 150 clinical strains of canine origin indicates that
Otodine® is active
against all micro organisms associated with canine otitis in dogs"

Lone Gram Mølsen D.M
Associate Professor of Clinical Microbiology, University of Copenhagen (Denmark)

distributed in Germany by
aniMedica

I.C.F. S.r.l. INDUSTRIA CHIMICA FINE via G.B. Benzoni, 50 - 26028 Palazzo Pignano - Italy
Tel +39 0373 952024 - Fax +39 0373 952025 www.icfpet.com

Wir danken herzlich allen Firmen, die diese Tagung unterstützen.

Den Hauptsponsoren:

CP-Pharma GmbH, ICF S.r.l., Pfizer Tiergesundheit GmbH, Rebopharm GmbH, Virbac Tierarzneimittel

und folgenden Sponsoren und Firmen auf der Industrieausstellung:

Albrecht GmbH, aniMedica GmbH, Alergovet GmbH, alfavet Tierarzneimittel GmbH, Bayer Vital GmbH, Eickemeyer KG, Fort Dodge Veterinär GmbH, idexx/Vet Med Labor GmbH, Janssen-Animal Health, Laboklin GmbH & Co. KG, Lehmann´s Fachbuchhandlung, Merial GmbH, Novartis Tiergesundheit GmbH, oekomedic e.K., Royal Canine Tiernahrung GmbH und Co. KG, Schülke & Mayr GmbH, Selectavet Dr. Otto Fischer GmbH, Vet-Concept GmbH & Co. KG, Vetoquinol GmbH, Wirtschaftsgenossenschaft deutscher Tierärzte e.G. (WdT)

… Glaub mir … Ich weiß was zu tun ist!

Jetzt NEU!
250 mg Tablette für den sehr großen Hund

Baytril.®

Das Original.

Meine Patienten vertrauen mir jeden Tag. Und ich vertraue Baytril®. Im Falle von Infektionskrankheiten ist Baytril® ein effizienter Partner auf den ich mich immer verlassen kann.

Bayer HealthCare
Tiergesundheit
www.bayer-tiergesundheit.de

VOR- UND HAUPTPROGRAMM

Freitag, 19. Juni 2009, 14.00 bis 18.00 Uhr

Seminar 1:	Zytologie-Seminar: Indikationen der Zytologie – Möglichkeiten und Grenzen im Vergleich zur Histologie, Arten von Entzündungen, Erregernachweise, Gewebeerkennung, epitheliale Zellen, mesenchymale Zellen, Rundzellen	Otto Fischer, Kurt Sick
Seminar 2:	Fälle-Seminar: Dermatologie, Onkologie, Pathologie; gemeinsam zum Ziel bei schwierigen Hautpatienten.	Gerhard Loesenbeck, Christine Löwenstein, Bettina Kandel-Tschiederer

Samstag, 20. Juni 2009, 8.30-18.00 Uhr

			Seite
08.30 - 08.35 Uhr	**Begrüßung**	**Arnulf Klasen**	
08.35 - 09.15 Uhr	**Immunologie bei Hautinfektionen**	Claude Favrot	4
09.15 - 10.30 Uhr	**Oberflächliche und tiefe Pyodermien: Klinik, Diagnostik, Therapie, Teil 1**	Claudia Nett-Mettler Sebastian Schleifer	5
10.30 - 11.00 Uhr	PAUSE		
11.00 - 11.45 Uhr	**Oberflächliche und tiefe Pyodermien: Klinik, Diagnostik, Therapie, Teil 2** (auch Mycobakterien und Nocardien)	Claudia Nett-Mettler Sebastian Schleifer	7
11.45 - 12.15 Uhr	**Podofurunkulose: Differentialdiagnosen und therapeutische Möglichkeiten**	Stefanie Peters	11
12.15 - 12.30 Uhr	**Tiefe Mykosen, bald auch in unseren Breiten ein Problem? Ein Überblick**	Chiara Noli	13
12.30 - 14.00 Uhr	MITTAGSPAUSE		
14.00 - 14.30 Uhr	**Multiresistente Staphylokokken in der Dermatologie: Diagnose, Resistenznachweise, Epidemiologie und klinische Relevanz**	Vincent Perreten	**15**
14.30 -14.45 Uhr	**Multiresistente Staphylokokken: aktuelle Situation in Deutschland**	Martina Frank Birgit Hunsinger	16
14.45 - 15.15 Uhr	**Papilloma- und Herpesviren**	Claude Favrot	17
15.15 - 15.30 Uhr	**Poxviren**	Otto Fischer	18
15.30 - 16.00 Uhr	PAUSE		
16.00 - 16.45 Uhr	**Dermatophytose: Up-date der therapeutischen Möglichkeiten**	Monika Linek	20
16.45 - 17.30 Uhr	**Malassezien: Ätiopathogenese, Immunologie und klinische Bilder kutaner Malassezieninfektionen**	Chiara Noli	**23**
17.30 - 18.00 Uhr	**Leishmaniose, diagnostische Möglichkeiten und Probleme**	Chiara Noli	25
18.00 - 19.00 Uhr	**DGVD-Mitgliederversammlung**		

Abendprogramm
20.00 Uhr: ABENDPROGRAMM IN DER JUGENDSTIL-FESTHALLE, ABENDESSEN, WEIN UND VERGNÜGLICHES

Sonntag, 21. Juni 2009, 9.00 bis 13.15 Uhr

			Seite
09.00 - 09.30 Uhr	**Sarcoptes, Cheyletiella und Co.**	Christine Löwenstein	27
09.30 - 10.00 Uhr	**Ausgewählte Zoonosen mit Hautmanifestationen**	Wieland Beck	29
10.00 - 10.45 Uhr	**Psychogene Hauterkrankungen**	Ariane Neuber	31
10.45 - 11.15 Uhr	PAUSE		
11.15 - 12.00 Uhr	**Neurogene Hauterkrankungen**	Ariane Neuber	34
12.00 - 13.15 Uhr	**Fallvorstellungen/short communications**		**36**

Immunologie bei Hautinfektionen

Claude Favrot

Die Haut wird von einer Vielzahl von Mikroben, einschliesslich Helminthen, Arthropoden, Bakterien, Pilze, Viren und Protozoen bewohnt. Die Haut und seine Bewohnern können als Ökosystem betrachtet werden, in dem die verschiedenen Spezies untereinander schädliche, neutrale oder nützliche Beziehung bilden. Ist die normale Flora und Fauna der Haut intakt, unterscheidet man „residente" und „transiente" Bewohner. „Residente" Organismen sind solche, die auf der Haut leben und sich auch dort vermehren. Als „Transient" bezeichnet man Kontaminanten aus der Umwelt oder von anderen Körperstellen wie z.B. von den Schleimhäuten.

Das angeborene Immunsystem der Haut:
„Residente" Organismen sind im Allgemeinen echte Kommensalen und spielen eine protektive Rolle. „Transiente" Bewohner hingegen können schädlich sein, vor allen solche mit so genannten Virulenzfaktoren. Somit gehören die „Residenten" Bewohner zum lokalen innaten Immunsystem. Dieses lokale Immunsystem besteht aus Zellen (Keratinozyten, Antigen-präsentierende dendritische Zellen, Lymphozyten), „residenten" Organismen, Immunglobulinen und antimikrobiellen Substanzen (Wasserstoffperoxid, Stickstoffmonoxid, antimikrobielle Peptide).

Antimikrobielle Peptide (AMP)
Lysozym und Lactoferrin sind zwei der Ersten entdeckten AMPs in den letzten Jahren des 20. Jahrhunderts, gefolgt von Defensinen, Cathelicinen und Histatinen. Einige dieser AMPs (Lactoferrin, Lysozym, Cathelicidin, Dermicidin,...) sind in Flüssigkeiten der Haut vorhanden (Talg, Schweiss, Interzelluläre Lipide), während andere nur in Entzündungszellen und Keratinozyten (Beta-Defensine, Psoriasin) zu finden sind. Erstere werden grundsätzlich exprimiert und bilden zusammen mit den Stratum corneum und „residenten" Bakterien die erste Verteidigungslinie des Organismus. Letztere werden im Falle einer Störung der Hautbarriere exprimiert. Die Rolle der AMPs kann gut durch den Vergleich von humanen Patienten, die an Psoriasis leiden und solchen, die an atopischer Dermatitis leiden, veranschaulicht werden: Bei Patienten, die an Psoriasis leiden, ist oft eine verminderte AMP Produktion vorhanden. Dies zeigt sich oftmals in sekundären Staphylokokken Infektionen. Bei Patienten mit einer atopischen Dermatitis liegt fast nie eine bakterielle Infektion vor, weil grosse Mengen an AMPs produziert werden!

Toll-like Rezeptoren und PAMPS
Keratinozyten und Langerhanszellen (Antigen-präsentierende Zellen der Epidermis: LHC) exprimieren Pattern-recognition rezeptors (PRR). Dazu gehören die TLRs, welche fähig sind Pathogen-associated molecular patterns (PAMPs) zu erkennen und zu binden. PAMPs sind molekulare Sequenzen, die weitgehend in einer Gruppe von Mikroorganismen (Gram positive Bakterien, DNA-Viren, Pilzen,...) konserviert wurden.
Die Erkennung und Bindung dieser PAMPs an ihre entsprechenden PRRs auf Keratinozyten oder LHCs, erlauben diesen Zellen sehr schnell eine semi-adaptive Antwort auf eine beginnende Hautinfektion zu bilden. Einige dieser PRRs sind löslich (Collectins), während die Meisten transmembran (TLR, Dectin,...) oder zytosolisch (NLR, ...) sind.

Die TLRs wurden ausgiebig untersucht, da sie eine bedeutsame Phänotyp-Änderung in LHC und Keratinozyten induzieren. Genau genommen haben TLR-stimulierte Zellen eine veränderte Expression von MHC, Zytokinen, Chemokinen und Adhesionsmolekülen, welche ihrerseits einen direkten antimikrobiellen Effekt induzieren und den Typ der adaptiven Antwort festlegen.

Lipoproteine sind die wichtigsten Liganden (PAMPs) von Staphylokokken: TLR2 und TLR6 Agonisten. Auf eine Stimulation hin induzieren diese TLRs eine proinflamatorische Antwort, meist Th1. Virale DNA aber auch RNA gehören zu den wichtigsten viralen PAMPs und stimulieren TLR 3, 7, 8 und 9. Pilze dagegen aktivieren Zellen durch TLR 4 und 2.
TLRs werden auch bei Therapien eingesetzt: z.B. Imiquimod ist ein toll-like Agonist (TLR 7), der sehr effektiv in der Behandlung von humanen Warzen und Hautneoplasien, wie aktinische Keratose, Basalzelltumor, etc. eingesetzt wird.

Das adaptive Immunsystem der Haut:
Lymphozyten der Haut, LHC und dermale dendritische Zellen gehören zu den wichtigsten Komponenten des adaptiven Immunsystems der Haut.
Lymphozyten besitzen vier wichtige Eigenschaften: Sie sind spezifisch, haben ein Gedächtnis, sind fähig durch den ganzen Körper zu zirkulieren und zur Haut zurück zu kehren und nach Stimulation können sie proliferieren und sich differenzieren. Beim Zusammentreffen mit einem spezifischen Antigen, proliferieren sie und differenzieren in Effektor- oder Memory-Zellen und zirkulieren weiter, auch wenn die Allergene fehlen. Einige von ihnen besitzen ein spezifisches CLA (Cutaneous lymphocyte anitgen), welches sie befähigt unter Stimulation in die Haut und wieder zurück zuwandern.

Naive T-Zellen treffen normalerweise auf Antigene in den primären immunologischen Organen, wie Lymphknoten, aber vermutlich auch in der Haut selbst. Sie können dieses Antigen jedoch nur erkennen, wenn es zusammen mit MHC2-Antigen von Antigen-präsentierenden Zellen wie Langerhanszellen, Makrophagen und dermalen dendritischen Zellen präsentiert wird. Die Reifung von T-Zellen ergibt verschiedene Populationen und ist abhängig vom Antigen selbst, von Ko-stimulierenden Faktoren und vom Zytokin-Milieu (Zytokintyp, aber auch Konzentration der einzelnen Zytokine). T-Zellen können somit in Th1, Th2, zytotoxische T-Zellen, ? T-Zellen oder regulatorische T-Zellen reifen.
Makrophagen und dendritische Zellen können auch B-Zellen aktivieren und eine Proliferation, Differenzierung und ein Antikörper-Klassenwechsel (IgG, IgM, IgA, IgE) induzieren.

Beispiel: Bakterielle Infektion der Haut
Wie oben erwähnt, wird die Haut von einer grossen Anzahl Bakterien bewohnt, wobei die meisten davon Kommensalen sind. Das Immunsystem reagiert nicht gegen diese Bakterien, da sie das Gleichgewicht der Haut nicht schädigen und die Hautbarriere nicht verändern. Auf der anderen Seite konkurrieren sie mit schädlichen Bakterien um Nährstoffe und bilden die erste Verteidigungslinie gegen eine bakterielle Infektion. Auch wurde schon das Vorhandensein von IgA, AMP (Lactoferrin, Lysozym) und einige andere antimikrobielle Verbindungen innerhalb des Stratum corneums erwähnt. In den meisten Fällen werden fremde Bakterien zerstört, ohne wesentliche Hautläsion oder Entzündungen zu verursachen.

Ist das Stratum corneum zerstört und sind lebende Keratinozyten betroffen, werden diese durch PRRs stimuliert und induzieren eine Entzündungsreaktion (Sekretion von IL1und TNF?, Anlockung von Neutrophilen: semi-spezifische Antwort).
In den meisten Fällen gelingt es den Neutrophilen die Bakterien zu phagozytieren. Parallel dazu phagozytieren LHCs einige Bakterien-Antigene und wandern zu den regionalen Lymphknoten. In diesen Lymphknoten interagieren sie mit naiven T-Zellen und induzieren mindestens drei Populationen von CLA-positiven Lymphozyten: Th1, Memory-Zellen und B-Zellen. Zudem werden Bakterienspezifische IgM produziert, die die Komplementaktivierung begünstigen.

Einige dieser gebildeten Zellen zirkulieren und einige werden in die Haut wandern. Bei einem erneutem Kontakt mit denselben Bakterien, vermehren sich Bakterien-spezifische B-Zellen und Th1-Zellen stark und induzieren eine spezifische humorale (IgG, IgM) und zelulläre (T-Zellen) Antwort. Als Beispiel sind IgG von grosser Wichtigkeit, weil sie Bakterien opsonieren und die Phagozytose durch Neutrophile steigern.

Korrespondenzadresse:
PD Dr. Claude Favrot, MsSc, Dip ECVD
Klinik für Kleintiermedizin der Universität Zürich

Pyodermie – Klinik und Diagnostik

Claudia Nett-Mettler

Als Pyodermie wird definitionsgemäss jegliche Art von eitriger Hautenzündung bezeichnet. In der Veterinärmedizin wird aber in der Regel mit Pyodermie eine durch Bakterien hervorgerufene, Haut- oder Haarfollikelentzündungen bezeichnet.
Staphylokken sind die am häufigsten isolierten Erreger bei Hund und Katze. Beim Hund gilt *Staphylococcusp pseudintermedius* als wichtigster pathogener Keim und ist für ca. 90% aller bakteriellen Pyodermien verantwortlich. Gelegentlich können aber auch andere Staphylokokken (zB. *Staphylococcus aureus, Staphylococcus schleiferi* sp.) oder gram negative Erreger (zB. *Pseudomonas aeruginosa, Escherichia coli, Proteus*) identifiziert werden. Da Staphylokokken nicht speziell virulent sind, sollte jede bakterielle Hautinfektion als Zeichen einer zu Grunde liegenden kutanen, metabolischen oder immunologischen Abnormalität betrachtet werden. Die Aufarbeitung einer bakteriellen Hautinfektion liegt also nicht nur darin, die Infektion zu behandeln, sondern vielmehr in der Eruierung der zu Grunde liegenden Primärerkrankung.

Verglichen zum Menschen sind beim Hund bakterielle Hautinfektionen sehr viel häufiger. Die Ursachen dafür sind nicht genau bekannt. Da in der Pathogenität von *Stapylococcus pseudintermedius* Isolaten kein Unterschied gefunden wurde, werden Wirtsfaktoren wie zB. schecht entwickelte epidermale Verteidigungsmechanismen für die Entwicklung einer Infektion als wichtig erachtet. So ist die Hundehaut charakterisiert durch ein relativ dünnes Stratum corneum, eine geringe Menge an interzellulären Lipiden, einem fehlenden follikulärem Fettpfropfen und einem höheren pH im Vergleich zur menschlichen Haut.

Klinik der Pyodermien
Klinisch werden die bakteriellen Hautentzündungen in der Regel anhand der Tiefe der betroffenen Hautschicht eingeteilt, nämlich in Oberflächenpyodermien, oberflächliche Pyodermien und tiefe Pyodermien.
Zu den **Oberflächenpyodermien** zählen Infektionen bzw. die bakterielle Kolonisierung des Stratum corneum. Dazu zählen die Intertrigo (Hautfaltenpyodermie) und die pyotraumatische Dermatitis (Hotspot).
Die **oberflächliche Pyodermie** ist die häufigste bakterielle Hautinfektion des Hundes. Die Infektion involviert die Epidermis unterhalb des Stratum corneum und/oder weitet sich in den Haarfollikel aus. Die Impetigo (Welpenpyodermie), die oberflächliche Follikulitis (Haarbalginfektion) und die mukokutane Pyodermie (Entzündung der mukokutanen Übergänge) sind Vertreter dieser Gruppe.
Eine **tiefe Pyodermie** entsteht, wenn sich Infektion über die Epidermis oder den Haarfollikel ausbreitet und die eitrige Entzündung die Dermis oder Subkutis involviert. Nicht selten kommt es dabei zu Haarfollikelrupturen, die sich klinisch als Furunkulose manifestieren. Typische Vertreter der tiefen Pyodermien sind die tiefe bakterielle Follikulitis, die Furunkulose, die Cellulitis, die Deutsche Schäferhundpyodermie, die Pseudomonasfurunkulose, das akrale Leckgranulom, das Pseudomyzetom, das mykobakterielle Granulome und subkutane Absezesse.
Diagnostik

Bakterielle Pyodermien treten als Folge einer zu Grunde liegenden Krankheit auf und fast jede Hauterkrankung kann zudem sekundär bakteriell infiziert sein. Deshalb ist es sehr wichtig, nicht nur die Pyodermie zu behandeln, sondern deren Ursache zu identifizieren und zu beheben. Nur so können Reinfektionen verhindert werden.

Allergische Erkrankungen wie atopische Dermatitis, Futtermittelallergie und Flohbissallergie sind in den meisten Fällen mit einer sekundären bakteriellen Staphylokokken Follikulitis vergesellschaftet. Sämtliche pruritischen Hauterkrankungen (zB. hervorgerufen durch Ektoparasiten wie *Cheyletiella* und *Sarkoptes*) können bakteriell infiziert sein, da durch das mechanische Trauma der oberen Hautschichten die natürliche Barrierefunktion der Epidermis geschädigt wird. Aber auch Keratinisierungsdefekte (Verhornungsstörungen) wie die kongenitale oder idiopathische Seborrhoe, die Ichthyosis (Fischhauterkrankung) und die Sebadenitis (Talgdrüsenentzündung) verändern die oberflächliche Mikroumgebung und erlauben dadurch eine bakterielle Überwucherung. Metabolische und endokrine Erkrankungen, die in einer geschwächten Immunabwehr resultieren bzw. Veränderungen in den verhornten Zellschichten hervorrufen, wie Hypothyreose, Cushing, oder Sexhormonabnormalitäten sind häufig mit sekundären bakteriellen Hautinfektionen verkompliziert. Sämtliche follikulären Erkrankungen (wie zum Beispiel Demodikose oder Dermatophytose) wirken prädisponierend für eine sekundäre bakterielle Infektionen. Genodermatosen, die zu anatomischen Hautabnormalitäten führen wie die Farbmutantenalopezie (Color dilute alopecia, die follikuläre Dysplasie, die follikuläre Dysplasie der schwarzen Haare (Black Hair follicular dysplasia) und die follikuläre Lipidose des Rottweilers benötigen oft und auch rezidivierende Behandlungen sekundärer bakterieller Follikulitiden.

Bakterielle Pyodermien können auf verschiedene Arten diagnostiziert werden. In der Regel werden während der klinisch-dermatologischen Untersuchung charakteristische Läsionen wie Erythem, (Mottenfrass-)Alopezie, Papeln, Pusteln, epidermale Kollaretten (Schuppenkränze mit zentraler Alopezie) oder seborrhoeische Plaques identifiziert, welche eine bakterielle Follikulitis hochwahrscheinlich machen.

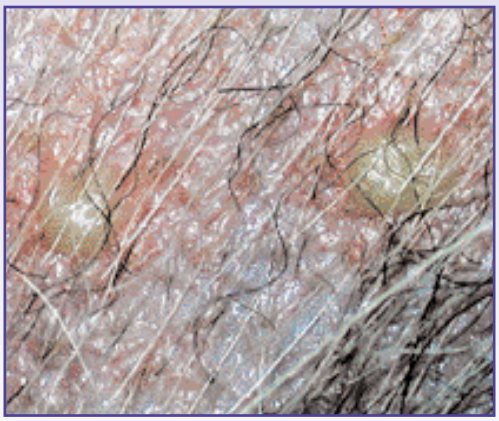

Bild 1:
Oberflächliche bakterielle Follikulitis: Pusteln

Bild 2:
Oberflächliche bakterielle Follikulitis mit Erythem, epidermalen Kollaretten und seborrhoeischen Plaques

Bei tiefen Pyodermien sind die charakteristischen Läsionen Knoten, Furunkel, Fisteln, Eosionen und Ulzerationen.

Bild 3:
Knoten, Frurunkel, Fisteln mit serohämorrhagischem Exudat bei einer Schäferhundpyodermie

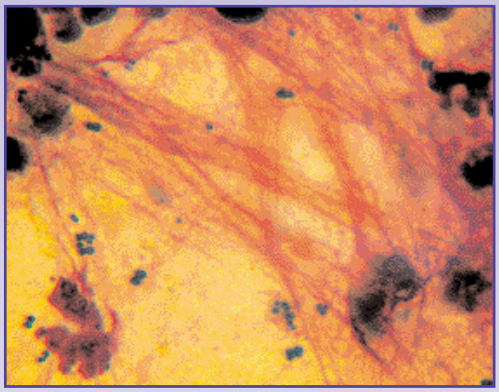

Bild 4:
Extra- und intrazelluläre diploide Kokken, pyogranulomatöse Entzündung (Diff Quick Färbung)

Die zytologische Untersuchung von Hautabstrichen, Pustelinhalt oder Exudat von Furunkeln ist hilfreich für die Diagnostik bakterieller Hautinfektionen. Die Identifikation einer neutrophilen bis pyogranulomatösen Entzündung mit intrazellulären Kokken ist ein deutliches Indiz für eine Staphylokokkenpyodermie.

Die Präsenz von Stäbchenbakterien spricht für das Vorliegen einer gemischten Infektion oder einer Pseudomonasfurunkulose. Eine Hautbiopsie kombiniert mit einer bakteriellen Untersuchung und Antibiogramm von Pusteln, Knoten oder Furunkel sollte beim Vorliegen therapieresistenter Follikulitiden oder tiefen Pyodermien als wertvolle Erweiterung der Diagnostik hinzugezogen werden. Zur Gewinnung einer bakteriellen Hautprobe, sollte wenn immer möglich entweder der Pustelinhalt einer geschlossenen Pustel, die vorher antiseptisch vorbereitet wurde, oder aber eine antiseptisch entnommene Hautbiopsie verwendet werden. Sind nur epidermale Kollaretten präsent, kann die bakterielle Kultur mittels Reibens eines Q-Tipp auf der Haut am Rand von unterhalb des Schuppenkranzes entnommen werden. Bakterielle Untersuchungen und Antibiogramm sind vorallem bei tiefen Pyodermien, bei Gram negativen Infekten oder wenn das Tier bereits mehrmals und mit verschiedenen Antibiotika vorbehandelt wurde, indiziert. Letzere Indikation hat mit der zunehmenden Zahl von Infektionen mit Methicillin-resistenten Staph. pseudintermedius stark an Bedeutung gewonnen.

Korrespondenzadresse:

Dr. med. vet. Claudia Nett-Mettler, Dipl. ACVD & ECVD
Tierärztliche Spezialistenklinik, CH-6331 Hünenberg

Pyodermie-Therapie

Sebastian Schleifer

Hintergrund

Der behandelnde Tierarzt steht entsprechend der hohen Inzidenz der Pyodermien in der Praxis häufig vor der Aufgabe, eine bakterielle Hautinfektion zu behandeln. Wie oben bereits dargelegt, sind Hunde weit häufiger betroffen als Katzen. Es ist wichtig nicht zu vergessen, daß außer *Staphylococcus intermedius*, kürzlich neu klassifiziert als *Staphylococcus pseudointermedius*, und anderen Staphylokokken auch andere Keime, wie z.B. *E. coli, Proteus sp.* und *Pseudomonas sp.* Pyodermien verursachen können. Die Identifizierung des oder der pathogenen Keime ist für eine erfolgreiche Therapie wichtig.

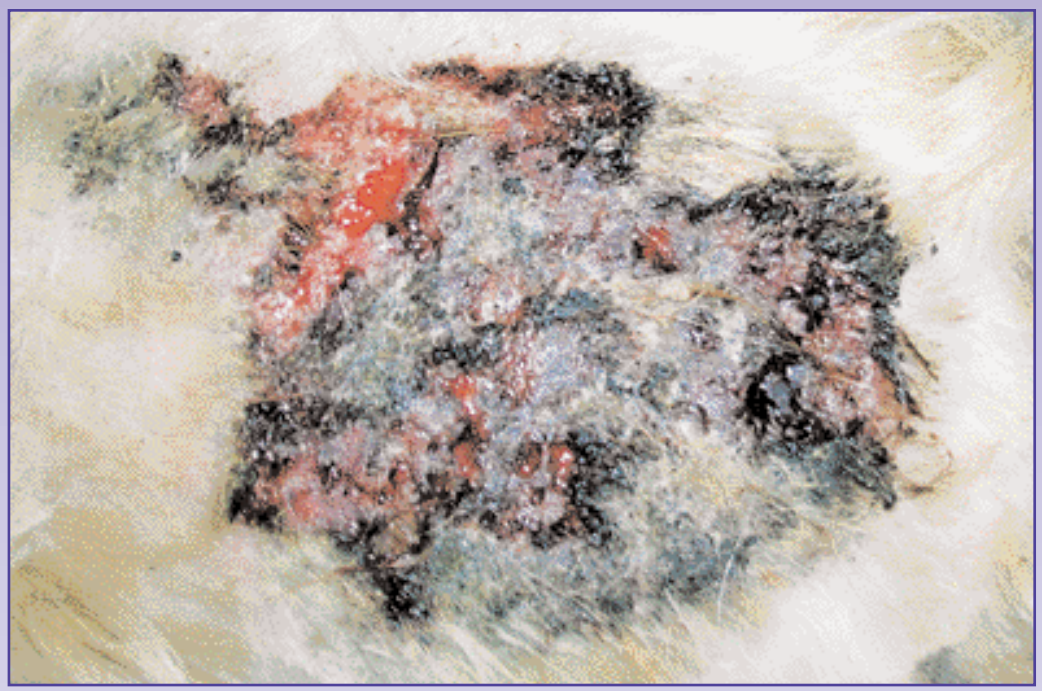

Die beschriebene klinische Einteilung nach Art und Verteilung der Effloreszenzen und Tiefe der Infektion (Oberflächenpyodermie, oberflächliche Pyodermie, tiefe Pyodermie) ist für die Prognose, die Wahl der Therapie (lokal, systemisch oder kombiniert) und im Hinblick auf das Erkennen möglicher zugrunde liegender Erkrankungen sinnvoll. Da eine bakterielle Pyodermie meist aufgrund eines oder mehrerer prädisponierender Faktoren entsteht, sollte von Anfang an nach solchen Faktoren gesucht werden. Eine genaue Anamnese gibt meist schon deutliche Hinweise auf derartige Grunderkrankungen und ist deshalb für ein erfolgreiches Management unabdingbar. Die in Frage kommenden Erkrankungen haben alle gemeinsam, daß sie sich negativ auf die lokale Abwehrsituation auswirken bzw. das bakterielle Wachstum begünstigen. Neben den genannten systemischen Erkrankungen, also Allergien, Keratoseborrhoe, parasitäre Hauterkrankungen, metabole und endokrine Hauterkrankungen, andere Hautinfektionen, Erkrankungen der Haarfollikel und Adnexa, systemische Immundefizienzen und Neoplasien kommen auch banalere, lokale Faktoren in betracht, wie z.B. Trauma, Insektenstiche, lang anhaltende Feuchtigkeit, Reizstoffe usw.

Außer in Fällen geringgradiger, oberflächlicher und/oder lokal begrenzter Pyodermie ist im allgemeinen eine systemische Behandlung notwendig, um eine Abheilung zu erreichen. Spontanheilungen sind, besonders beim Hund, selten. Pyodermien haben außerdem die Neigung zu rezidivieren. Erfolgt ein Rezidiv bereits wenige Tage nach Beendigung der Therapie, kann dies auf eine zu kurze Behandlungsdauer hinweisen. Spätere Rezidive mögen wegen einer noch unerkannten Grunderkrankung vorkommen. Behandlungsziele sind die Eradikation der Infektion, die Abheilung der Entzündung (Verschwinden der Läsionen) einschließlich des damit verbundenen Irritation sowie das Verhindern von Rezidiven. Da eine bakterielle Hautinfektion ihrerseits Pruritus, Irritation und auch Schmerz verursachen kann, kann es sein, daß die Symptomatik einer zugrunde liegenden Hauterkrankung erst nach erfolgreicher Behandlung der Pyodermie sichtbar wird. Deshalb sind Kontrolluntersuchungen und gezieltes Nachfragen nach eventuell bestehenden weiteren Symptomen integraler Bestandteil der Therapie.

Abb. 1:
Tiefe Pyodermie am Rücken eines Golden Retrievers, infiziert mit E. coli. Die Primärerkrankung war eine Flohspeichelallergie.

Lokale Behandlung

Äußerliche Behandlung

Als alleinige Therapie kann die äußerliche Behandlung in besonders milden und oberflächlichen Fällen versucht werden. Meist jedoch wird sie in Kombination mit einer systemischen Antibiose angewendet. Vorteile sind eine beschleunigte Abheilung, schnelle Linderung für den Patienten, Entfernung von Krusten, Eiter und Bakterien und die direkte Schädigung der Bakterien bzw. deren pathogenetischen Faktoren. Besonders nützlich kann eine äußerliche Behandlung bei der Vorbeugung von Rezidiven sein. Abhängig von der klinischen Präsentation der Haut, vom Tierhalter mit seinen persönlichen Möglichkeiten und Vorlieben (Compliance) und vom Patienten selbst (Wasserscheu, dichte Unterwolle, Körpergewicht, systemische Erkrankungen etc.) können Shampoos oder Spülungen mit Chlorhexidin, Piroctonolamin, Benzoylperoxid oder Ethyllaktat sowie Gele, Salben und Cremes mit Fusidinsäure, Neomycin oder Mupirocin verwendet werden. Bei Patienten mit sehr dichtem und/oder langem Haarkleid kann vorheriges Scheren nützlich sein. Da jedes Shampoo mehr oder weniger entfettend wirkt, ist es von Vorteil, den Patienten engmaschig zu kontrollieren, damit die Therapie nötigenfalls angepasst werden kann. Das gilt vor allem für stark entfettende Zubereitungen wie z.B. Benzoylperoxid und Selendisulfid. Da viele Tierhalter von sich aus dazu neigen, „Hausmittel" äußerlich anzuwenden, ist es sinnvoll, explizit danach zu fragen und diese Mittel gegebenenfalls abzusetzen.

Chirurgie
Im Falle von Abszessen (z.B. Kampfabszesse der Katze), Infektionen mit atypischen Mykobakterien, feliner Lepra (Infektion mit *Mycobacterium lepraemurium*), Nocardiose (*Nocardia asteroides, Nocardia caviae* und *Nocardia brasiliensis*), Aktinomykose und Botryomycosis (körnchenförmige pyogranulomatöse Entzündungen mit Kolonien von Streptokokken, Staphylokokken, *Proteus* oder *Actinobacillus spp.*) ist die chirurgische Versorgung wichtig. Sie beinhaltet das Spalten von Abszessen und deren Spülung mit antiseptischen Lösungen, das vorbeugende Kastrieren von Katern ebenso wie die chirurgische Exzision nodulärer, fistelnder und/oder ulzerierender Hautveränderungen.

Systemische Therapie
Zunächst muß ein geeignetes Präparat ausgewählt werden. Der verursachende Keim, die zu erwartende Compliance von Tierhalter und Patient, Ergebnisse von Resistenztests und zytologischer Untersuchungen, mögliche Arzneimittelallergien oder -Unverträglichkeiten, andere bestehende Erkrankungen und Behandlungen, das Alter des Patienten, Präparatezulassungen im jeweiligen Land, Dosierungsintervalle und Kosten bestimmen die Auswahl.

Idealerweise läge jeweils eine bakteriologische Kultur mit Resistenztest vor, um den verursachenden Keim und seine Empfindlichkeit zu charakterisieren. Da aber in der übergroßen Mehrheit der Fälle *S.(pseudo)intermedius* vorliegt und sich die Resistenzlage dieses Erregers in den vergangenen Jahrzehnten nicht wesentlich verändert hat, ist meist eine empirische Wahl des Antibiotikums möglich, insbesondere dann, wenn der Patient noch nicht vorbehandelt ist und die zytologische Untersuchung kokkoide Bakterien ausweist. Häufig verwendete Präparate sind Cefalexin, Amoxicillin- Clavulansäure, Fluoroquinolone (Enrofloxacin und Marbofloxacin) oder u.U. auch das kostengünstigere Trimethoprim-Sulfonamid. Es gibt Hinweise darauf, daß bei der oralen Therapie mit Cefalexin auch eine Dosierung einmal täglich effizient ist. Handelt es sich um eine tiefe, vorbehandelte, scheinbar therapieresistente oder rezidivierende Pyodermie oder wurden in der zytologischen Untersuchung eine Mischinfektion oder stäbchenförmige Bakterien gesehen, ist auf jeden Fall eine bakteriologische Kultur mit Resistenztest indiziert. Eine solche Untersuchung kann in Zweifelsfällen auch die Diagnose bestätigen.

Ist das Präparat einmal gewählt, muß die Behandlungsdauer festgelegt werden. Im Vergleich zu bakteriellen Infektionen innerer Organe ist die Haut im allgemeinen länger zu behandeln. Wichtig ist, daß im Falle oberflächlicher Pyodermie mindestens eine Woche, im Falle tiefer Pyodermie mindestens zwei Wochen *über die klinische Abheilung hinaus* behandelt wird. Empirisch ist das oft nach drei Wochen (oberflächliche Pyodermie) und sechs Wochen (tiefe Pyodermie) der Fall, muß aber im Einzelfall überprüft werden (klinische Untersuchung, Zytologie). Angesichts der Behandlungsdauer ist die Compliance des Tierhalters besonders wichtig. Die Therapietreue wird durch ein kurzes Dosierungsintervall, vermeintliche oder tatsächliche Nebenwirkungen, mangelnde Aufklärung über den zu erwartenden Verlauf und mögliche Risiken bei Behandlungsabbruch oder unregelmäßiger Medikation sowie unkooperative Patienten negativ beeinflusst. Tierhalter sollten ermutigt werden, bei Zweifeln an oder Problemen mit der Therapie Rücksprache mit dem behandelnden Tierarzt zu suchen. Injizierbare Depot-Präparate können eine wertvolle Hilfe sein, wohingegen in Tabletten enthaltene Geschmacksstoffe im Falle von Futterallergie nachteilig sein können.
Von der gleichzeitigen Behandlung mit Glukokortikoiden ist aus der Sicht des Autors abzuraten, da die klinische Abheilung schwerer zu beurteilen ist. Außerdem ist zu erwarten, daß durch die Entzündungshemmung die Dauer der Infektion verlängert wird.

Da sowohl die Eingabe von oralen Zubereitungen als auch die äußerliche Behandlung bei Katzen oft besonders schwierig sein kann, sind injizierbare Depot-Präparate u.U. eine gute Alternative.

Rezidivierende Pyodermie
In der Praxis werden solche Patienten relativ häufig angeboten. Es sollte zunächst sichergestellt werden, daß die Diagnose „bakterielle Pyodermie" korrekt ist, daß die jeweils ausgeführte Behandlung adäquat durchgeführt wurde (Wahl des Präparates, Dosierung, Behandlungsdauer und Compliance) und daß keine Antibiotika-Resistenz vorliegt. Ist das alles gewährleistet und rezidiviert die Pyodermie dennoch, muß intensiv nach einer zugrunde liegenden Erkrankung gesucht werden. Sollte eine solche nicht erkannt oder nicht kontrolliert werden, ist zu erwarten, daß der Patient immer wieder behandelt werden muß. Die regelmäßige Verwendung von antibakteriellen Shampoos, auch in asymptomatischen Perioden, kann dazu beitragen, die im Hinblick auf Antibiotika behandlungsfreien Intervalle auszudehnen. Im Falle idiopathisch- rezidivierender Pyodermie können autogene Bakterine hilfreich sein.

Sorgfältiger Umgang mit Antibiotika, Resistenzproblematik
Resistenzen gegen Antibiotika nehmen sowohl in der Humanals auch in der Veterinärmedizin zu. Deshalb müssen diese Medikamente mit großer Sorgfalt angewendet werden, um die Wirksamkeit zu erhalten und zu optimieren und gleichzeitig der Resistenzbildung entgegenzuwirken. Zunächst ist es wichtig, systemische Antibiotika nur dann einzusetzen, wenn sie tatsächlich indiziert sind, d.h. wenn andere mögliche Erkrankungen ausgeschlossen wurden und eine bakterielle Infektion nachgewiesen ist. Das Erkennen und richtig Behandeln zugrunde liegender Erkrankungen trägt entscheidend dazu bei, den Einsatz von Antibiotika im weiteren Krankheitsverlauf zu reduzieren. Wenn immer möglich, sollte die lokale antibakterielle Therapie eingesetzt werden. Weiterhin ist anzuraten, Reserveantibiotika und Antibiotika aus der Humanmedizin nur dann zu verwenden, wenn es wirklich notwendig ist. Wann eine empirische Wahl des Antibiotikums möglich ist, wurde bereits dargelegt. Bleibt der erwartete Behandlungserfolg aus, sollte auf jeden Fall eine bakteriologische Untersuchung mit Resistenzprüfung durchgeführt werden, bevor zu einem anderen Präparat gegriffen wird.
Selbstverständlich muß die korrekte Dosierung angewendet, sollten Unterbrechungen der Behandlung vermieden, und darf die Behandlung nicht zu früh beendet werden. Der Tierhalter, der über die Risiken und Hintergründe besser informiert ist, wird sich eher an die Anweisungen halten.

Nocardiose
Nocardia sp. sind Gram- positive, teilweise säurefeste, filamentöse, aerobe Stäbchen. Klinisch wird bei der Nocardiose zwischen der pulmonalen, der disseminierten und der kutanen/subkutanen Form unterschieden. *Nocardia asteroides, Nocardia braziliensis* und *Nocardia caviae* sind in Grund und Wasser weitverbreitet. *Nocardia nova* wird als die häufigste Ursache bei Infektionen der Katze angesehen. Eintrittspforten für die Infektion sind kontaminierte Wunden sowie der Atmungs- und Verdauungsapparat. Immunosuppressive Patienten haben ein erhöhtes Infektionsrisiko. Es bilden sich Abszesse, fistelnde Entzündungen, Zellulitis oder auch ulzerierende Noduli an Kopf, Hals, Thorax und dem ventralen Abdomen. Regionale Lymphadenopathie wird oft gesehen. Systemische Krankheitserscheinungen umfassen allgemeine Schwäche, Fieber, Anorexie, Depression, neurologische Symptome und eventuell Dyspnoe (Pyothorax). Hypercalzämie kann entstehen. Die Erreger können in Feinnadelaspiraten und Hautbiopsien nachgewiesen werden (Färbung nach Gram oder Brown- Brenn; es gibt aufgrund der partiellen Säure-

festigkeit die Möglichkeit, *Nocardia sp.* von *Actinomyces sp.* zu unterscheiden. Dazu wird eine modifizierte Färbung nach Fite-Faraco verwendet). Die bakterielle Kultur erfolgt aerob. Therapeutisch kommen die chirurgische Versorgung und systemische Antibiotika- Behandlung zum Einsatz, wobei *in vivo* auch Wirkstoffe erfolgreich sein können, die *in vitro* als unwirksam getestet sind. Dennoch sollte auf jeden Fall die bakterielle Untersuchung mit Speziesdiagnose und Resistenztest versucht werden.

***Mycobakterium avium* – Infektion**

Myobacterium avium ist ein langsam wachsender Saprophyt. Möglicherweise sind bestimmte Rassen oder Familien genetisch-immunologisch prädisponiert. Betroffene Patienten zeigen gastrointestinale, respiratorische und/oder kutane Symptome sowie generalisierte Lymphadenopathie. Die zahlreichen Erreger lassen sich in z.B. in Feinnadelaspiraten nodulärer Hautveränderungen und zirkulierenden Leukozyten nachweisen. Zur Abgrenzung gegenüber anderen Mykobakterien bietet sich die PCR an. Wurde M. avium nachgewiesen und ist das Infektionsrisiko für den Menschen vertretbar, kann eine Behandlung versucht werden. Für die Katze wird eine Therapie mit zwei bis drei verschiedenen Antibiotika gleichzeitig empfohlen. Neben der Kombination Rifampicin (10-20 mg/kg S.I.D. oder B.I.D.)/Isoniazid (10-20 mg/kg S.I.D.) /Ethambutol (15 mg/kg S.I.D.) kommen Clarithromycin, Clofazimin, Doxycyclind und Dapson zum Einsatz, ebenfalls jweils zwei bis drei Medikamente kombiniert.

Opportunistische mykobakterielle Infektion durch schnell wachsende Mykobacterien

Es handelt sich um seltene, akzidentelle Infektionen mit ubiquitären Mykobakterien, ausgenommen diejenigen, die Tuberkulose und feline Lepra verursachen. Am häufigsten sind *Mycobacterium chelonei, M. fortuitum, M. smegmatis, M. thermoresitibile* und *M. phlei*, alles Bodenbewohner. Um eine Infektion zu verursachen benötigen sie eine Wunde als Eintrittspforte. Die ersten Anzeichen einer Infektion sind langsam wachsende, derbe Noduli mit Alopezie und Erythem. Subkutane Abszesse, pyogranulomatöse Pannikulitis und Fisteln werden ebenfalls gesehen. Prädilektionsstellen sind Abdomen und Leistengegend. Das Allgemeinbefinden ist meist ungestört. Die Diagnose wird durch Nachweis der säurefesten Bazillen in zytologischen oder histopathologischen Präparaten gestellt (Spezialfärbung nach Ziehl- Neelsen oder Fite- Faraco). Die bakteriologische Untersuchung gelingt mit unter aseptischen Bedingungen genommenen Hautbiopsien und speziellen Nährmedien. Wenn zugänglich, ist die PCR eine schnellere Alternative. Die Suche nach einer zugrunde liegenden möglicherweise immunsuppressiven Erkrankung sollte integraler Bestandteil der Therapie sein. Neben der chirurgischen Exzision muß langfristig mit systemischen Antibiotika behandelt werden. Doxycyclin, Kanamycin,Gentamycin, Amikacin, Enrofloxacin und Trimethoprim- Sulfonamid werden genannt.

Spezielle Erwägungen bei Katzen

Kampfabszesse

Oft sind aerobe und fakultativ/obligat anaerobe Keime der Mundflora ätiologisch verantwortlich, wie z.B. *Pasteurella multocida, Fusobacterium spp.*, Spirochäten, aber auch Gram- positive Kokken, wie z.B ß-hämolysierende Streptokokken. Werden Pasteurellen nachgewiesen, sind Penizilline die Therapie der Wahl. Für Infektionen mit Anaerobiern wird Clindamycin empfohlen. In einer neueren Studie von Pfitzer Animal Health konnte nachgewiesen werden, daß eine Injektion mit Cefovecin (Convenia®) ähnlich sicher ist und ebenso gute Resultate erreicht wie eine 14-tägige Behandlung mit Cefradroxil P.O.

Bakterielle Paronychia

Eine bakterielle Paronychia ist bei der Katze nicht selten. Die dabei isolierten Bakterien umfassen Staphylokokken, Streptokokken, *Pseudomonas* und *Proteus spp.* Sind mehrere Zehen betroffen, sollte nach zugrunde liegenden Erkrankungen, wie Retrovirusinfektionen, Autoimmunerkrankungen, Diabetes mellitus oder auch Neoplasien gesucht werden. Klinisch fallen die geschwollenen Zehen und das eitrige Exsudat auf.
Dermatophytose, Pemphigus foliaceus und Cryptokokkose sollten ausgeschlossen werden. Die Behandlung umfasst lokale Wundtoilette, tägliche Spülungen mit antiseptischen Lösungen und langfristige Antibiose auf der Grundlage von (eventuell wiederholter) Resistenzbestimmungen.

Abb.2:
Bakterielle Pododermatitis und Paronychia bei einer Katze mit kutanem T-Zell Lymphom. Staph. aureus.

Feline Akne

Bei diese Erkrankung handelt es sich primär um eine Keratinisierungsstörung. Charakteristisch sind Comedone und „Follicular Cast". Bakterielle Infektionen sind sekundär. Die alleinige Behandlung mit systemischen Antibiotika ist nur bei nachgewiesener Sekundärinfektion sinnvoll und auch dann oft nur teilweise wirksam. Sie wird ergänzt durch äußerliche Behandlung mit Benzoyl-Peroxid und eventuell Mupirocin. Eine Behandlungsdauer von 4-6 Wochen ist nicht ungewöhnlich.

Feline Lepra

Feline Lepra ist ein seltenes Syndrom granulomatöser, mykobakterieller Hautkrankheiten, die durch verschiedene, säurefeste Bakterien verursacht werden. Die Organismen lassen sich nicht oder nur schwer anzüchten. Neue molekularbiologische Methoden haben den Nachweis ermöglicht, daß *Mycobacterium lepraemurium*, der Erreger der Lepra bei Ratten, Fälle von feliner Lepra verursacht haben. Histomorphologisch werden die „lepromatöse" (granulomatöse Entzündung, bakterienreich) und die „tuberkuloide" (epitheloide Granulome umgeben von Lyphozyten, bakterienarm) Form unterschieden. Bei Katzen, die an der tuberkuloiden Form litten, konnte *Mycobacterium lepraemurium* mittels PCR und DNS- Sequenzierung nachgewiesen werden. Die bakterienreiche, lepromatöse Form scheint von einer anderen Art Mykobakterien verursacht zu sein. Weitere solche Fälle von Infektionen mit *„Mycobacterium visibilis"*(vorgeschlagener Name) wurden beschrieben. Außerdem sind Infektionen mit *M. szulgai* und *Mycobacterium kansasii* sowie *Rhodococcus erythropolis* beschrieben. Die Infektion wird möglicherweise durch Rattenbisse sowie Flöhe, Zecken und Moskitos übertragen. Nicht alle betrof-

fenen Katzen leiden unter einer Immunsuppression. Klinisch zeigen sich dermale oder subkutane Noduli unterschiedlicher Anzahl mit Alopezie. Größere Noduli können ulzerieren. Diese Veränderungen zeigen sich meist an Kopf, Vorderbeinen und Rumpf. Regionale Lymphknoten sind reaktiv, z.T. auch infiziert. Besonders unkastrierte Kater mit Freilauf in der Nähe von Häfen sind betroffen. Wenn möglich, ist die chirurgische Exzision die Therapie der Wahl. Zur medikamentellen Behandlung werden Clofazimin P.O. (2-8 mg/kg S.I.D.), Dapson (1mg/kg S.I.D.), und die Kombintionstherapie Clofazimin/Rifampicin (10-20 mg/kg B.I.D.) empfohlen.

Ausgewählte Literatur:

Curtis CF, Lamport AI, Lloyd DH. Masked, controlled study to investigate the efficacy of a Staphylococcus intermedius autogenous bacterin for the control of canine idiopathic recurrent superficial pyoderma. Vet Dermatol. 2006 Jun;17(3),163-8

Scott DW, Miller WH, Griffin CE. Muller & Kirk's Small Animal Dermatology. 6th ed. Philadelphia, Pa.London: Saunders; 2001, pp. 274- 324

Fitzgerald JR. Recent studies of the Staphylococcus intermedius group of bacterial pathogens: insights into species reclassification, emergence of methicillin-resistance and the potential for a pyoderma vaccine. Abstract, Vet Dermatol. 2008 Nov;19(1), 15

Lloyd DH, Moriello K, Bond R. Special issue on antibiotics. Vet Dermatol. 1999 Sep;10(3), 161-261

Six R, Cleaver DM, Lindeman CJ, Cherni J, Chesebrough R, Papp G, Skogerboe TL, Weigel DJ, Boucher JF, Stegemann MR. Effectiveness and safety of cefovecin sodium, an extended-spectrum injectable cephalosporin, in the treatment of cats with abscesses and infected wounds. J Am Vet Med Assoc. 2009 Jan 1;234(1):81-7

Toma S, Colombo S, Cornegliani L, Persico P, Galzerano M, Gianino MM, Noli C. Efficacy and tolerability of once- daily cephalexin in canine superficial pyoderma: an open controlled study. J Small Anim Pract. 2008 Aug;49(8):384-91

Guardabassi L. Minimising resistance and maximising efficiency in the use of antimicrobials in cutaneaous infections: the microbiologist's point of view. In: 21st Annual conference of the ESVD-ECVD;2006; 129-131

Kennis RA, Wolf AM: Chronic bacterial skin infections in cats. Compend Cont Educ Pract Vet. 1999 (21),1108

Marino DJ, Jaggy A: Nocardiosis: A literature review with selected case reports in two dogs. J Vet Int Med. 1993, 7(4)

Kirpensteijn J, Gingland RB: Cutaneous actinomycosis and nocardiosis in dogs: 48 cases (1980- 1990). J Am Vet Med Assoc. 1992 (201), 917

Kaufmann AC. et al: Treatment of isolated Mycobacterium avium complex infection with clofazimine and doxycycline in a cat. J Am Vet Med Assoc. 1995 (207), 457

Malik R, Wigney DI, Dawson D et al. Infection of the subcutis and skin of cats with rapidly growing mycobacteria: a review of microbiological and clinical findings. J Feline Med Surg. 2000 (2), 35-48

Kunkle GA in Infectious Diseases of the Dog and Cat (ed. Greene CE). Saunders, W.B., Philadelphia, 1990

McIntosh DW: Feline leprosy: A review of forty-four cases from western Canada. Can Vet J. 1982 (23), 291

Korrespondenzadresse:

Dr. med. vet. Sebastian Schleifer, Dipl. ECVD
Tierärztliche Praxis für Dermatologie
und Allergologie
Balanstraße 79 · 81539 München
Tel.: 089 600 878 660
praxis@derhauttierarzt.de
www.derhauttierarzt.de

Podofurunkulose: Differenzialdiagnosen und therapeutische Möglichkeiten

Stefanie Peters

Als Sonderform der tiefen Pyodermie gilt die Podofurunkulose oder tiefe bakterielle Pododermatitis. Ähnlich wie tiefe Pyodermien an anderen Lokalisationen ist sie grundsätzlich erst einmal als sekundär anzusehen, und auch hier kommen zahlreiche Primärursachen/-erkrankungen in Frage, deren Korrektur für eine erfolgreiche Therapie Voraussetzung ist.
Unglücklicherweise neigen bakterielle Infektionen im Pfotenbereich sehr früh zu tiefen Verlaufsformen mit Fistelbildung und zu chronischen Verläufen mit starker Fibrosierung und Narbenbildung. Fibröses, vernarbtes Gewebe im Interdigitalbereich dient als hervorragendes Reservoir für Bakterien, die dort weitgehend unbehelligt von den körpereigenen Abwehrmechanismen und von vielen Antibiotika überleben und für ständige Rezidive sorgen können. Dementsprechend sollten sämtliche Pododermatitiden beim Hund sehr ernst genommen und möglichst frühzeitig umfassend abgeklärt und intensiv therapiert werden.

Klinisches Bild

Bakterielle Entzündungen können den größten Teil der Haut im Pfotenbereich betreffen oder lokalisiert als meist rezidivierende interdigitale Granulome („Zysten") bei unveränderten Ballen und Krallen auftreten. Klinisch äußern sie sich ausgesprochen variabel als interdigitale Erytheme, Pusteln, Nodula, hämorrhagische Bullae und Furunkel mit Fistelbildung, verbunden mit Pruritus oder Schmerz und – falls mehrere Pfoten betroffen sind – wechselnden Lahmheiten und begleitender Lymphadenopathie.

Mögliche Ursachen

Zahlreiche Ursachen können letztlich zu einer bakteriellen Pododermatitis/-furunkulose führen. Dementsprechend gibt es keine „Standardabklärung", die durchzuführenden weiterführenden Untersuchungen richten sich nach der klinischen Differenzialdiagnose:

Wichtige Ursachen sind

- Exogene Fremdkörper (häufig nicht röntgendichte wie Dornen, Grannen, Holzsplitter) – wahrscheinliche Ursache vor allem dann, wenn nur eine Pfote bzw. nur ein Interdigitalraum betroffen ist.
- Parasiten (v.a. Demodex canis: Pododemodikose ist die wichtigste Differentialdiagnose bei allen Pododermatitiden des Hundes, sie kann auch ausschließlich auf die Pfoten beschränkt auftreten; seltener: Pelodera oder Hakenwürmer, saisonal evtl. auch Neotrombicula autumnalis (Anamnese, Jahreszeit!).
- Allergien (v.a. „Futterallergie", atopische Dermatitis, selten: Kontaktirritation/-allergie)
- Endokrinopathien (v.a. Hypothyreose)
- Traumata (Schotter, Steine etc.)
- Anatomische Ursachen: Fehlstellungen (plantigrade Fußung unterschiedlicher Ursache mit ständiger Traumatisierung von Haarfollikeln, die statt der Ballen belastet werden)
- Seltener: Autoimmunerkrankungen, Mykosen, Leishmaniose (mit bakterieller Sekundärinfektion)

Diagnostik:

Bei der Diagnostik gilt es, die Primärursachen bzw. -faktoren abzuklären, um sie dann gezielt korrigieren oder therapieren zu können. Parallel müssen die sekundären Probleme definiert (z.B. bakterielle Sekundärinfektionen oder Malassezien-Dermatitis) und perpetuierende Faktoren (z.B. Narbengewebe) identifiziert werden. Ist die Erkrankung chronisch und der Patient lange vorbehandelt, kann es schwierig sein, zu eruieren, welche Veränderungen ursprünglich vorgelegen haben und welche möglicherweise durch die bisherige Therapie ausgelöst oder begünstigt worden sind (beispielsweise iatrogene Demodikose bei einer chronischen, lange mit Corticoiden behandelten Pododermatitis).

Neben dem **Signalement** (Alters- und Rassenprädispositionen für zahlreiche der genannten Primärerkrankungen!) sind insbesondere folgende **anamnestische Fragen** wichtig:

- Herkunft des Tieres und Reiseanamnese
- Genaue Informationen über Haltung und Umgebung, Auslauf, Spazierwege, aber auch Reinigungs-/Desinfektionsmittel insbesondere bei Zwingerhaltung
- Fütterung
- Kontagiosität für Kontakttiere und Menschen
- Alter bei den ersten dermatologischen Symptomen
- Art der ersten Symptome (Pruritus, Alopezie...), Lokalisation bei Beginn und weitere Ausbreitung
- evtl. andere Hautveränderungen
- Saisonalität
- Ansprechen/Verschlechterung auf Vorbehandlung (insbesondere Corticoide, Antibiotika, Ketokonazol, Akarizide) Auftreten von Lahmheiten/Systemischen Symptomen
- Erkrankungen/Symptome anderer Organsysteme

Die **Abklärung** sollte aber unbedingt umfassen:

1. Untersuchung auf exogene Fremdkörper
2. Untersuchung auf Pododemodikose (tiefe Hautgeschabsel, evtl. Hair pluck, Biopsie)
3. zytologische Untersuchung (Abklatschpräparat oder FNA mit Nachweis einer eitrigen oder pyogranulomatösen Entzündung)
4. speziell bei tiefer Pyodermie mit kleinen Stäbchen: Bakteriologische Untersuchung mit Antibiogramm. Bei unklarem Befund bzw. entsprechendem Verdacht: auch mykologische Untersuchung
5. weitere Untersuchungen je nach klinischem Verdacht: Eliminationsdiät, Intrakutantest, Bestimmung der Schilddrüsenhormone bzw. TSH-Stimulationstest, Biopsieentnahme etc.
6. insbesondere bei multiplen oder rezidivierenden Granulomen: frühzeitig chirurgische Entnahme eines möglichst intakten Granuloms mit histopathologischer sowie bakteriologischer und mykologischer Untersuchung (auch auf atypische Myko-

bakterien). Dies erlaubt die sichere Differenzierung eines sterilen von einem nicht-sterilen (Pyo)-Granulom, was wiederum für die Therapie von entscheidender Bedeutung ist

Parallel sollte bereits die Behandlung mit für die tiefe Pyodermie geeigneten systemischen Antibiotika plus Lokaltherapeutika begonnen werden.

Als **Differenzialdiagnosen zur bakteriell bedingten Podofurunkulose** kommen insbesondere sterile interdigitale Pyogranulome (s. später), Malassezien-Pododermatitis, andere Infektionen (Dermatophytose, Actinomykose, Nokardiose, Mykobakteriose, evtl. tiefe Mykosen je nach geographischer Region), Neoplasien (Mastzelltumore, Rundzelltumore etc.) und evtl. Leishmaniose in Betracht.

Therapie der bakteriellen Podofurunkulose
Neben der gezielten Therapie der hoffentlich identifizierten und behandelbaren Primärerkrankung:

1. **Antibiose** mit adäquaten, für tiefe Pyodermien geeigneten systemischen Antibiotika gemäß Resistenztest mindestens 3 Wochen über die klinische Heilung hinaus. Eventuell sind Kombinationen zweier Antibiotika, in schweren Fällen mit unter auch die Gabe von Rifampin über einen befristeten Zeitraum erforderlich

2. Reinigung der betroffenen Interdigitalbereiche mit **wäßrigen topischen Antiseptika** wie stark verdünnte (0,4%ige) PVP-Iodlösung oder 0,025%ige Chlorhexidinlösung, falls möglich auch Pfotenbäder in diesen Lösungen 1-2x täglich für 15 Minuten

3. **Topische antibakterielle Therapie** mit Mupirocin oder Fusidinsäure 2x täglich, nach etwa 7-10 Tagen 1x täglich

4. In chronisch-rezidivierenden Fällen kann evtl. eine Kombination aus Gyrasehemmer, DMSO und Dexamethason angemischt und 2x täglich lokal bis zum Abklingen der Symptome aufgetragen werden, danach dem Verlauf angepasst

5. **unterstützend:** Vermeiden unnötiger Traumata: evtl. „Schuhe", Vermeiden rauer und scharfkantiger Oberflächen wie Schotterwege etc.

6. als ultima ratio: **chirurgische Korrektur** (Fusionspodoplastik, Stellungskorrektur).

Oft schwierig von den bakteriell bedingten tiefen Pododermatitiden abzugrenzen sind die sogenannten **idiopathischen sterilen interdigitalen Pyogranulome**. Sie können auch als Folge bakterieller Granulome entstehen, wenn im Verlauf die Infektion zwar ausgeheilt ist, aber durch die Entzündungsreaktion entstandene freie Fettsäuren und Triglyzeridverbindungen für einen ständigen Entzündungsstimulus sorgen, und sollen daher besonders erwähnt werden.
Sie treten vorwiegend bei Kurzhaarrassen (in Deutschland insbesondere Labrador, Dobermann, Rottweiler, Deutsch Kurzhaar), ferner bei Westhighland White Terrier und seltener beim Golden Retriever auf, von diesen Veränderungen, die oft weder schmerzen noch jucken, wenn sie nicht sekundär infiziert sind, sind insbesondere die Zwischenzehenräume betroffen, seltener auch Rumpfbereich, Pinnae, Lefzen und Nasenrücken. Häufig sind solche Granulome bilateral symmetrisch und in identischen Interdigitalräumen zu finden. Die Vorderpfoten sind häufiger betroffen als die Hinterpfoten.

Die Abgrenzung gegenüber der bakteriellen Furunkulose geschieht über die histopathologische Untersuchung, gekoppelt mit Spezialfärbungen, und negativen Kulturergebnissen.
Die Therapie erfolgt v.a. immunmodulatorisch.

Therapiemöglichkeiten der sterilen idiopathischen Pyogranulome:

- Ist nur 1 Interdigitalraum betroffen, sollte eine chirurgische Exzision erwogen werden.
  Chirurgisch nicht kurable und multiple sterile interdigitale Pyogranulome können **mit verschiedenen Immunsuppressiva oder Immunmodulatoren** behandelt werden:

- Prednisolon (initial1-2 mg/kg alle 12h über 1-2 Wochen – bis zur Remission, dann schrittweise Reduktion dem Verlauf angepasst, wenn möglich ausschleichen und topisch weiter therapieren).

- Ciclosporin A (initial 5 mg/kg 1xtäglich über 4 Wochen – bis zur Remission, dann schrittweise Reduktion dem Verlauf angepasst, wenn möglich absetzen)

- Azathioprin (Monotherapie: 2 mg/kg/d für 4-8 Wochen bis zur Remission, dann alle 2 Tage evtl. als Dauertherapie, als Kombinationstherapie alternierend mit Prednisolon: 2 mg/kg alle 2 Tage)

- L-Asparaginase (10.000 I.U. i.m. alle 7 Tage bis zur Remission, meist 2-3x, dann nach Bedarf)

- Tetrazyklin plus Nicotinamid (jeweils 500 mg pro Hund 3x täglich bei Hunden >10 kg Körpergewicht, jeweils 250 mg/kg pro Hund 3xtäglich bei Hunden <10 kg für mindestens 4 Wochen, dann Reduktion auf 2x oder 1x täglich bis zur niedrigst wirksamen Erhaltungsdosis)

- Unterstützend oder in leichteren Fällen evtl. Als Monotherapie: Topische Therapie mit Corticoiden (z.B. Momethason) oder Calcineurin-Inhibitoren (Tacrolimus, Pimecrolimus) initial 2x täglich, dann 1x täglich und später dem Verlauf angepasst.

Viele Tierbesitzer entwickeln ein gutes Gespür dafür, wenn sich Pyogranulome bilden – sie kontrollieren sämtliche Interdigitalräume täglich und achten auf erste Anzeichen wie Erytheme, vermehrtes Lecken, Lahmheit o.ä.. Eine sofortige Intensivierung der genannten Lokaltherapien (mit topischen Antibiotika bzw. Corticoiden/Calcineurininhibitoren) 2x täglich kann in solchen Fällen erfahrungsgemäß oft die Bildung eines Granuloms verhindern oder zumindest die Reaktion abschwächen.

Korrespondenzadresse:

Dr. Stefanie Peters
Tierärztliche Klinik Dr. Dr. H.c. H.-J. Koch
Am Schönenwald
55765 Birkenfeld
www.t-klinik.de

Tiefe Mykosen, bald auch in unseren Breiten ein Problem? Ein Überblick

Chiara Noli

Tiefe Mykosen werden von Saprophyten, die im Erdreich leben, hervorgerufen. Einige Erreger infizieren den Wirt, indem sie bestehende Verletzungen besiedeln (tiefgehende Verletzungen, Bisse, Kratzer), andere erreichen den Wirt über die Luftwege. Besonders betroffen sind immungeschwächte Tiere, insbesondere Katzen, die an viralen Erkrankungen leiden (FIV, FeLV). Einige dieser Saprophyten sind Zoonoseerreger.
Tiefe Mykosen sind auf unserem Kontinent sehr selten. Es werden hier jene Formen beschrieben, die noch am ehesten angetroffen werden bzw. die man unbedingt erkennen sollte, da sie für den Menschen äußerst gefährlich sein können. Wer mehr Informationen benötigt, sei auf fachspezifische Literatur verwiesen.

Subkutane Mykosen: mykotisches Myzetom und Phäohyphomykose
Das Myzetom ist eine subkutane Infektion, die von Granulabildung gekennzeichnet ist. Das **mykotische Myzetom** wird auf dem europäischen Kontinent selten angetroffen. Häufiger kommen diese Infektionen in den tropischen Gebieten um den Wendekreis des Krebses vor. Curvularia, Madurella und Torula bilden dunkle oder schwarze Körner, *Pseudoallescheria boydii* und *Acremonium hyalinum* produzieren schmutzig-weiße Granula.

Die Infektionspforte ist entweder eine tiefe oder eine offene Verletzung, die mit Erdreich kontaminiert wird. In der Umgebung der infizierten Verletzung entstehen Schwellungen und Fistelgänge, aus denen ein hämorrhagisch-eitriges Exsudat mit Granula austritt.

Ähnlich, aber ohne Granula im Exsudat, verhält es sich auch bei der **Phäohyphomykose**, einer opportunistischen Infektion, die etwas häufiger bei Hund und Katze beobachtet wird. Die Erreger sind saprophytäre Pilze wie Alternaria, Cladosporium, Bipoloris und Moniliella. Diese Mikroorganismen finden sich im Erdreich und können bei Hautverletzungen in das Gewebe eindringen, vermehren sich in der Subkutis und bilden pigmentierte Hyphen. Knötchen sowie ulzeröse und nekrotische Läsionen, die sich an den distalen Enden der Extremitäten und im Gesicht manifestieren, sind kennzeichnend für diese Infektion: Aus den manchmal vorhandenen Fisteln tritt ein hämorrhagisches Exsudat aus, das frei von Granula ist.

Differentialdiagnostisch kommen für die subkutane Mykose folgende Granulome anderer Genese in Frage: sterile, atypische und nicht-atypische bakterielle Infektionen sowie Fremdkörpergranulome. Auch Neoplasien müssen in Betracht gezogen werden.

Durch die FNAB und Abklatschpräparate, die direkt von den veränderten Stellen gewonnen werden, kann man ein entzündliches, pyogranulomatöses Infiltrat feststellen und vereinzelt Pilzelemente oder pigmentierte Hyphen ausmachen. Bei unklaren Fällen wird von den Biopsiepräparaten eine Spezialfärbung (PAS, Perjodsäure-Schiff) angefertigt, um die Pilzelemente besser darzustellen. Eine Erregerbestimmung ist auch mittels einer Pilzkultur möglich.

Die chirurgische Entfernung der einzelnen Läsionen ist das Mittel der Wahl.
Rezidive an der Exzisionsstelle sind häufig. Eine antimykotische systemische Therapie wird empfohlen, um präoperativ den Umfang des Knotens zu reduzieren und postoperativ Rezidive zu verhindern. Wenn ein chirurgischer Eingriff nicht möglich ist, so sollte ebenfalls der konservative Therapienansatz gewählt werden.

Tiefe Mykosen mit möglichen systemischen Komplikationen: Sporotrichose
Die **Sporotrichose** ist eine seltene Zoonose, die von einem dimorphen Pilz, *Sporothrix schenckii*, hervorgerufen wird.
Der Pilz findet sich im Erdreich und organischen Material als Saprophyt. Der Erreger benützt Gewebsverletzungen durch Kratz- oder Bisswunden oder Verletzungen anderen Ursprungs als Eintrittspforte. Streunende Hunde und Jagdhunde haben ein höheres Risiko an dieser Infektion zu erkranken. Die Krankheit, die beim Hund sehr selten und bei der Katze relativ selten vorkommt, betrifft vor allem die subkutanen Gewebe und kann dann über das Lymphsystem streuen. So kommt es zur Besiedelung von Geweben und Organen, die weit weg von der Eintrittspforte liegen können. Bei infizierten Patienten werden selten allgemeine klinische Symptome wahrgenommen. Wenn aber ein Tier allgemeine Symptome zeigt, so muss man an eine generalisierte Erkrankung denken. Die disseminierte Form ist oft die Konsequenz einer Immunschwäche (FIV, FeLV). Drei Formen der Erkrankung sind bekannt: die kutane, die kutan-lymphatische und die disseminierte Form.

Die **kutane Form** wird am häufigsten angetroffen. Sie manifestiert sich mit multiplen Knötchen und Plaques, die oft ulzerös und nicht schmerzhaft sind. Diese Veränderungen befinden sich in unmittelbarer Nähe der Eintrittspforten von Holzsplittern, Dornen oder, insbesondere bei der Katze, von Kratz- und Bissverletzungen. Zu Beginn entstehen bei der Katze Abszesse oder Phlegmonen, die dann großflächig ulzerieren und kaum verheilen. Durch das Pflegeverhalten der Katze kommt es nach Dissemination und Autoinokulation des pathogenen Erregers auch an anderen Hautstellen zu neuen Läsionen.

Die **kutan-lymphatische Form** beginnt am distalen Ende einer Extremität als Läsion. Von dort aus kommt es entlang der Lymphbahn zur Bildung neuer Umfangsvermehrungen. Diese Knötchen neigen zu Ulzera, aus denen rotbräunliches Exsudat quillt. Ebenfalls Teil des Krankheitsbildes ist eine regionale Lymphadenopathie, es tritt aber keine generalisierte Symptomatik auf. Die **disseminierte Form** ist sehr selten. Sie manifestiert sich in vermindertem Allgemeinverhalten, Lethargie und Fieber.

Die Sporotrichose ist auf den Menschen übertragbar. Nach dem jetzigen Wissensstand stellt die Katze das Erregerreservoir dar. Im Exsudat aus infiziertem Gewebe und im Kot erkrankter Katzen finden sich Myriaden von Pilzen. Für die Infektion bedarf es nicht unbedingt Traumata oder Hautverletzungen: Es reicht der Kontakt mit Exsudat. Der Mensch bildet die kutan-lymphatische Form aus.

In der zytologischen Untersuchung des von Katzen gewonnenen Exsudats kann man Pilzelemente in großer Zahl ausmachen. Man erkennt sie an den Ausmaßen von 2-10µm und der Zigarrenform. Beim Hund ist die Menge der Erreger im Exsudat sehr gering, daher sollte man hier eine Pilzkultur direkt aus dem infizierten Gewebe ansetzen. Die Probe sollte chirurgisch gewonnen und einem spezialisierten Labor geschickt werden. Auch ein Immunfluoreszenz-Test ist verfügbar. Er ist sehr sensibel und zeigt auch dann die Erreger in einer infizierten Probe an, wenn die Pilzkultur ein negatives Ergebnis liefern sollte.

Die Therapie der Wahl ist Natriumjodid-Lösung in der Dosierung von 40mg/kg, alle 8 bis 12 Stunden beim Hund und 20mg/kg, alle 12 bis 24 Stunden bei der Katze. Da Jod beachtliche Nebenwirkungen für die Katze hat (Jodtoxikose), sollte man beim Einsatz des Medikamentes große Vorsicht walten lassen. Wenn das Medikament nicht gut vertragen wird, sind Imidazolderivate (Ketokonazol, Itrakonazol) eine Alternative. Die Dosierung entspricht derjenigen, die bei Dermatophyten zum Einsatz kommt. Auch hier wird das Medikament erst 30 Tage nach der klinischen Heilung abgesetzt.

Systemische Mykosen
Als systemisch werden jene Pilzinfektionen bezeichnet, die interne Organe befallen und über hämatogene Streuung in die Haut gelangen.

Dafür verantwortliche Pilze leben im Erdreich oder in verrottendem organischen Material als Saprophyten. Die Infektion erfolgt über die Luftwege.

Hier wird einzig die Kryptokokkose abgehandelt, da sie in Europa, wenn auch selten, präsent ist. Wer mehr über systemische Mykosen erfahren will, wird auf die entsprechende Fachliteratur verwiesen.

Die **Kryptokokkose** wird durch *Cryptococcus neoformans* verursacht, einen ubiquitär lebenden Saprophyten, der sich in der Umwelt, vor allem in Tauben- und Fledermauskot, vermehren kann.

Weltweit kennt man 4 Serotypen und zwei Varianten. *Cr. neoformans* var. *neoformans* (Serotypen A und D) kommt in Europa und in den USA vor; *Cr. neoformans* var. *gattii* (Serotyp B und C) findet sich hauptsächlich in Australien, Südostasien, Afrika und Südamerika.

Die Infektion erfolgt über Inhalation von Sporen durch Tiere mit einer Immunschwäche, die angeboren, sekundär nach anderen Infektionen (FIV, FeLV) oder iatrogen (nach immunsuppressiver Therapie) erworben sein kann.

Es eine Prädisposition bei großen Hunderassen zu geben. Die Hauptsymptome sind neurologisch und ophtalmologisch. Nur bei 20% der Patienten kommt es zu Hautveränderungen: Knötchen und Ulzera mit dem Verteilungsmuster Nase, Lippe und Krallenbett.

Das hauptbetroffene Organsystem der Katze ist der Respirationstrakt. Nach sekundärer Dissemination werden andere Organe wie die Haut, das ZNS und das Auge involviert. In 70% der Fälle mit Einbezug des Respirationstraktes sind auch proliferierende Läsionen am vorderen Teil des Gesichtes und/oder Schwellungen der Nase („Römernase") auszumachen. Noduläre Effloreszenzen und Fistelbildungen treten auch an anderen Körperstellen in Erscheinung, insbesondere im Gesicht und auf den Pfoten.

Für die zytologische Untersuchung lässt sich Probenmaterial mittels FNAB aus Umfangsvermehrungen und durch Abklatsch von ulzerösen Läsionen gewinnen. Die Diagnosebestätigung erhält man, wenn man im Präparat zahlreiche pleomorphe Pilzelemente findet. Sie sind rundlich, ihr Durchmesser variiert von 2-20µm und sie sind von einer muzinhaltigen Kapsel umgeben. Diese Kapsel stellt sich im Mikroskop als heller, lichtbrechender Saum dar. Es sind auch serologische Tests erhältlich (Latex-Agglutinationstest). Sie ermöglichen den Nachweis von *Crypto-coccusneoformans*-Antigen im Serum infizierter Tiere. Die Tests erwiesen sich sowohl in der Diagnostik als auch in der Verlaufskontrolle der Therapie als nützlich.

Die Behandlung der Wahl umfasstImidazolderivate wie Ketokonazol (5mg/kg, alle 12 Stunden), Itrakonazol (5-10 mg/kg, alle 12 bis 24 Stunden) und Flukonazol (5-15 mg/kg, alle 12 bis 24 Stunden). Letzteres ist wegen seiner hydrophilen Eigenschaften besonders geeignet bei neurologischen und ophtalmologischen Symptomen. Ein weiteres therapeutisches Protokoll in Katzen verwendet Flucytosin (50mg/kg, alle 8 Stunden) kombiniert mit Itrakonazol. Die Prognose ist immer mit Vorsicht zu stellen, insbesondere bei Katzen, die FIV- und FeLV-positiv sind.

Korrespondenzadresse:

Chiara Noli, DVM, Dip ECVD,
Ospedale Veterinario Cuneese, Borgo S. Dalmazzo, (CN), Italien

Multiresistente Staphylokokken in der Dermatologie: Diagnose, Resistenznachweise, Epidemiologie und klinische Relevanz

Vincent Perreten

Staphylokokken sind Gram-positive Haufenkokken, die unter dem Mikroskop an ihrer typischen Lagerung zu erkennen sind. Sie können aber mit anderen ähnlich aussehenden Bakterien wie *Rothia* sp. und *Kokuria* sp. verwechselt werden. Diese beiden Spezies produzieren, wie Staphylokokken auch, Katalase, und können mit diesem einfachen Test nicht voneinander unterscheiden werden. Zur Identifikation von Staphylokokken Spezies werden deshalb biochemische Reaktionen oder Sequenzanalysen von spezifischen DNA Markern verwendet.

Staphylokokken gehören zur Normalflora der Haut von Mensch und Tier. Dreissig Prozent der gesunden Hunden tragen *S. pseudintermedius* (früher als *S. intermedius* identifiziert) auf der Nasen- und Ohrenschleimhaut. *S. pseudintermedius* ist aber ein opportunistisch pathogener Keim und kann in besonderen Fällen Infektionen hervorrufen, wie zum Beispiel Pyodermie, Otitis oder Harnwegsentzündung. Zudem ist *S. pseudintermedius* auch oft mit postperativen Wundinfektionen assoziiert.

In den letzten Jahren wurden vermehrt Methicillin-resistente *S. pseudintermedius* (MRSP) aus Wund- und Haut-Infektionen isoliert. Methicillin-resistente Staphylokokken enthalten das Gen *mecA*, das für die Resistenz gegen alle Beta-Laktam Antibiotika inklusive Cephalosporine verantwortlich ist. Neben *mecA* tragen MRSP noch zusätzliche Antibiotika-Resistenzgene.

Molekular-epidemiologische Studien haben gezeigt, dass Hunde und Katzen hauptsächlich von einem spezifischen MRSP Klon (Sequenz Typ ST71) infiziert werden, welcher sich schon Europa-weit verbreitet hat. Isolate aus dieser Klonlinie sind gegen fast alle bekannten Antibiotika resistent. Phänotypische und geno-typische Untersuchungen des Resistenzprofiles zeigten, dass MRSP der Klonlinie ST71 Resistenzen gegen Beta-Laktame und Cephalosporine (*blaZ, mecA*), Fluorochinolone, Tetrazykline [*tet*(K)], Makrolide, Lincosamide und Streprogramin B [*erm*(B)], Chloramphenicol (cat_{pC221}), Trimethoprim [*dfr*(G)], Gentamicin [*aac(6')-Ie-aph(2')-Ia*], Kanamycin und Neomycin [*aph(3')-III*] sowie Streptomycin [*ant(6)-Ia*] haben. Fluoroquinolonresistente Isolate zeigten Punktmutationen in den Topoisomerase Genen *grl*A und *gyr*A (Descloux et al. 2008. J. Clin. Microbiol. 46: 1818-1823). Resistenzprofile wurden im Mikrodilutionsverfahren untersucht, und die Minimale Hemmstoffkonzentration (MHK) bestimmt. Resistenzgene wurden mittels eines Mikroarray analysiert, mit welchem mehr als 100 verschiedene Antibiotika-Resistenzgene nachgewiesen werden können (Perreten et al. 2005. J. Clin. Microbiol. 43:2291-2302).



Andere Staphylokokken wie Methicillin-resistente *S. aureus* (MRSA) und die Koagulase-negative Staphylokokken *S. epidermidis*, *S. haemolyticus* und *S. sciuri* können auch an Hautinfektionen beteiligt sein, kommen aber seltener vor als *S. pseudintermedius*. Auch oben genannte Staphylokokken können Multiresistenzprofile zeigen.

Multiresistente Staphylokokken insgesamt haben ein zoonotisches Potential und stellen eine neue Herausforderung in der Veterinär-Medizin dar. Richtige Identifikationsmethoden und die Bestimmung von Antibiotika-Resistenzprofilen sind wichtig, um eine gezielte und erfolgreiche Therapie durchführen zu können. Es ist unumgänglich Antibiotika adäquat und gezielt in der Veterinär-Medizin einzusetzen, um eine schnelle Selektion von Antibiotika-resistenten Bakterien und deren Verbreitung in Tier und Mensch zu verhindern.

Korrespondenzadresse:

Dr. Vincent Perreten
Institut für Veterinär-Bakteriologie, Universität Bern,
Länggass-Strasse 122, CH-3001 Bern, Schweiz

Spielen multiresistente Staphylokokken bei Hund und Katze eine Rolle?

M.Frank, I. Langbein-Detsch, B. Hunsinger, E. Müller

Schon vor mehr als 120 Jahren wurden Stapyhlokokken als Verursacher eitriger Infektionen beschrieben. Staphylokokken sind nicht-sporenbildende, fakultativ-anaerobe, grampositive Bakterien aus der Gruppe der Kokken, die natürlicherweise bei Mensch und Tier vorkommen. Von den über 30 zum Genus *Staphylococcus* zählenden Spezies besitzen die so genannten „koagulasepositiven" Staphylokokken die höchste krankmachende Potenz.

Sie werden am häufigsten bei Hunden, weniger bei Katzen aus pyogenen Infektionen isoliert. Bei Hunden ist *S. intermedius* der am häufigsten nachgewiesene Keim bei Pyodermie, Otitis externa, Konjunktivitis, Harnwegsinfekten und Bakteriämie. Infektionen bei Katzen sind hauptsächlich assoziiert mit *S. felis* und *S. aureus* seltener mit *S. intermedius*.

S. aureus wird ebenfalls aus Haut- und Ohrinfektionen isoliert. MRSA- Infektionen sind bei Kleintieren wie Hunden und Katzen, aber auch bei Pferden beschrieben. Sie betreffen hauptsächlich Wundinfektionen.

Neuere Studien beschäftigen sich auch mit dem Auftreten von MRSA Trägern unter veterinärmedizinischem Personal.

Die ersten nosokomialen Infektionen mit *S. aureus* wurden in den 50iger Jahren beobachtet. In den 80iger Jahren traten dann weltweit Methicillin-resistente *S. aureus* (MRSA) auf, die vorher lediglich vereinzelt beobachtet worden waren. Aber nicht nur Methicillin-resistente *S. aureus* sondern auch Methicillin-resistente *S. intermedius/pseudintermedius* gewinnen aufgrund ihrer zahlreichen Resistenzen immer mehr an Bedeutung in der Veterinärmedizin.

2007 wurde erstmals von multiresistenten *S. intermedius* in einer Tierklinik in Deutschland berichtet. Nach neueren Studien wird angenommen, daß es sich bei den meisten, wenn nicht allen vom Hund stammenden Isolaten um *S. pseud- intermedius* handelt, und nicht um S. intermedius. 2005 wurde erstmals von *S. pseudintermedius* gesprochen.

Eigene Untersuchungen bestätigen die Relevanz der MRSA-Stämme auch in der Tiermedizin. Von 633 Isolaten von *S. aureus* aus Routineeinsendungen im Jahr 2008 stammten 299 vom Hund, 176 von der Katze und 158 von Tieren anderer Spezies. Bei 148 (23,4%) der Isolate handelt es sich um MRSA Stämme. Häufigste Lokalisationen beim Hund waren Proben von Wunden (33,8%), gefolgt von Haut(13%) und von Harnen (9%).
Die meisten MRSA Stämme bei der Katze stammen aus Harnen (29,7%), gefolgt von Wunden (18,9%) und von der Haut (18,9%). Insgesamt beträgt der Anteil Methicillin-resistenter *S. aureus* von Wunden 28,4%.

Gleichzeitig wurden im Jahr 2008 insgesamt 3958 Isolate von *S. intermedius/S. pseudintermedius* auf Methicillin-Resistenz untersucht. Bei den Proben handelte sich um 3789 Isolate vom Hund und um 169 Isolate von der Katze. Es lag ein Anteil von 9,4 % (n= 374) an MRSI- bzw. MRSP-Stämmen vor, eingeordnet über den Nachweis bzw. den Ausschluss des mecA-Gens mittels PCR. Häufigste Lokalisationen beim Hund waren Proben von der Haut (27%), gefolgt von Ohr (20,2%) und von Wunden (11,4%). Bei der Katze wurde der überwiegende Anteil der Methicillin-resistenten *S. intermedius/pseudintermedius* aus Harnen isoliert (46,2%) gefolgt von Haut (17,3 %) und Wunden (9,6%).

Der Anteil an mecA positiv getesteten coagulase positiven Staphylokokken im Jahr 2008 beträgt 3,2% MRSA und 8,1% MRSP.

Es zeigte sich bei allen zuvor genannten Lokalisationen, daß Tiere die Stämme, die das Resistenzgen mecA tragen häufiger antibiotisch vorbehandelt waren als solche ohne.

Die erhobenen Daten machen deutlich, daß nicht nur Wundinfektionen, die durch MRSA verursacht sind, sondern auch Infektionen mit MRSP bei der Behandlung ein großes Problem darstellen können. In Zukunft müssen in der Kleintierpraxis zoonotische Auswirkungen bedacht und Strategien für die Verwendung von Antibiotika überlegt werden.

Literatur:

1. Schwarz S., Kadlec K., Strommenger B. (2008): Methicillin- resistant Staphylococcus aureus and Staphylococcus pseudintermedius detected in the BfT- GermVet monitoring programme 2004- 2006 in Germany. Journal of Antimicrobial Chemotherapy (2008), 61, 282-285.

2. Ruscher C., Lübke- Becker A., Wleklinski C.- G., Soba A., Wieler L. H., Walther Birgit (2008):Prevalence of Methicillin- resistant Staphylococcus pseudintermedius isola ted from clinical samples of companion animals and equi daes. Vet.Microbiol. 2008 31. Okt.

3. Wettstein K., Descloux S., Rossano A., Perreten V. (2008): Emergence of methicillin- resistant Staphylococcus pseudin termedius in Switzerland: Three cases of urinary tract infec tions in cats. Schweiz. Arch. Tierheilk.; K.Wettstein et al., Band 150, Heft 7. Juli 2008, 339- 343.

4. Wieler L. H. (2008): MRSA- Ein Problem keineswegs nur in der Human- medizin! Bericht und kritische Anmerkungen zur FVE-Conference on Methicillin-resistant Staphylococcus aureus. Deutsches Tierärzteblatt (2008), 7, S. 900-903.

5. Devriese L.,A., Vancannayt M., Baele M., VAneechoutte M., De Graef E., Snauwart C., Cleenwerck I., Dawnyndt P., Swings J., Decostere A., Haesebrouck F. (2005): Staphylococcus pseudintermedius sp. nov., a coagulae positive species from animals.

Korrespondenzadresse:

Dr. Martina Frank
Steubenstraße 4
97688 Bad Kissingen
Email: frank@laboklin.de

M.Frank, I. Langbein-Detsch, B. Hunsinger, E. Müller
LABOKLIN, Bad Kissingen, Deutschland

Papillomaviren, Herpesvirus und assoziierte Veränderungen bei Hund und Katze

Claude Favrot & Christian Lange

Papillomaviren (PVs) sind kleine, unbehüllte doppelsträngige DNA Viren mit einem Haut- bzw. Schleimhauttropismus, die bei Säugetieren in einem mannigfaltigen Spektrum anzutreffen sind. Ihre Rolle erstreckt sich von kommensalischen Hautinfektionen bis hin zu Krebsgeschwüren der Schleimhäute.
Weit über hundert unterschiedliche PVs sind beim Menschen beschrieben, wohingegen bisher lediglich sieben kanine und zwei feline PVs gefunden und vollständig sequenziert wurden. Diese Viren wurden im Zusammenhang mit sowohl gutartigen Warzen und viralen Plaques als auch mit Bowenoid in situ und Plattenepithel Karzinomen gefunden. Da ein und dasselbe Virus wie z.B. COPV sowohl kommensalisch oder in Verbindung mit gutartigen Warzen als auch im Zusammenhang mit Hautkrebs vorkommen kann, ist davon auszugehen, dass die Entwicklung einer PV Infektion nicht allein vom Virus sondern auch vom Wirt selbst abhängt. Der Immunstatus wie auch mögliche genetische Prädispositionen können dabei eine Rolle spielen.

Kanine PVs, klinische und histologische Merkmale

Das erste beim Hund beschriebene PV ist das „canine orale Papillomavirus" (COPV), welches gutartige Warzen sowohl in juvenilen und immungeschwächten Hunden induziert. Die Warzen entwickeln sich für gewöhnlich in der Maulhöhle oder an den Lippen und haben ein typisches blumenkohlartiges Aussehen. Histologisch ist ein exophytisches Bild der Epidermis mit charakteristischen Koilozyten und intranukleären eosinophilen Einschlüssen zu beobachten. Ähnliches findet man gelegentlich auch an Augenliedern, Ballen oder dem Abdomen. Auch Warzen im Ösophagus sind nicht ungewöhnlich und können zu Anorexie und Erbrechen führen. Bakterielle Sekundärerkrankungen sind bei all diesen Fällen häufig. Bei jungen immunkompetenten Hunden klingen die Läsionen gewöhnlich innerhalb einiger Wochen bis Monate ab; Rückfälle sind selten. Eine chirurgische Entfernung sollte man vermeiden, da Exzisions-assoziierte Warzenresistenzen beschrieben sind. Die Behandlung mit Interferon wurde zwar propagiert, aber nie in kontrollierten Studien nachgewiesen. Ebenso konnte eine positive Wirkung von Auto-Vakzinen oder Phytotherapien nicht bewiesen werden.

Ähnliche Veränderungen sieht man auch gelegentlich in adulten Hunden, speziell im Interdigitalbereich. In diesen Fällen kommt es in der Regel nicht zu einer spontanen Abheilung. Im Bedarfsfall sollte hier chirurgisch vorgegangen werden.

Invertierte Papillome werden histologisch durch ein endophytisches Wachstum der infizierten Epidermis innerhalb der Dermis charakterisiert. Ihr Aussehen ist becher- bis kuppelförmig. Sie können sich von runden Papeln hin zu Knötchen mit Durchmessern von 2mm bis 2cm erstrecken. Wir konnten unlängst zeigen, dass diese Veränderungen mit mindestens vier verschiedenen PVs (COPV, CPV2, CPV6 und einem unbekannten PV) in Verbindung stehen. Spontanheilungen können bei invertierten Papillomen vorkommen, meistens ist jedoch eine chirurgische Entfernung angezeigt. CPV2 wurde in immungeschwächten Beaglen sowohl mit invertierten wie auch mit klassischen Warzen in Verbindung gebracht. Einige dieser Läsionen bildeten sich spontan zurück, während andere zu Plattenepithelkarzinomen entarteten. Sowohl CPV3, als auch CPV4, CPV5 und CPV7 wurden in pigmentierten Plaques gefunden. Diese Läsionen stellen sich als kleine (üblicherweise <1cm Durchmesser), graue bis schwarze Maculae bis Papeln dar. Histologisch lassen sich durchweg eine unregelmässige Hyperplasie der Epidermis mit „rete ridges" Bildung und Hyperpigmentation finden. Vergrösserte Keratinozyten mit vakuolisiertem und mit fibrillerem basophilem Material gefülltem Zytoplasma und Ansammlungen von Keratohyalingranula im Stratum Spinosum legen in diesen Fällen einen kausalen Zusammenhang mit PV Infektionen nahe. Eine Prädisposition für die Entwicklung pigmentierter Plaques scheint beim Mops vorzuliegen, gewöhnlich in Verbindung mit CPV4 Infektionen. Es gibt Berichte über kanzerogene Entartung, speziell in Verbindung mit CPV3 Infektion. Behandlungsversuche mit Interferon oder dem „toll-like" Rezeptor-Antagonisten Imiquimod blieben erfolglos.

Feline PVs und deren Krankheitsbilder

Das „Bowenoid in situ squamous cell carcinoma" (BISC) ist eine seltene Hautveränderung der Katze, die häufig mit PV Infektionen in Verbindung steht. Die Erkrankung stellt sich klinisch in Form von einzelnen oder multiplen hyperkeratotischen Plaques bei älteren Katzen dar. Histologisch findet man für gewöhnlich eine unregelmässige Hyperplasie der Epidermis mit „rete ridges" Bildung, Zerstörung der normalen epithelialen Stratifikation, Verlust von Kernpolarität und PV assoziierte zytopathische Veränderungen. Die Basalmembran bleibt dabei intakt. In der Summe kann die Diagnose eines Plattenepithelkarzioms in situ gestellt werden. Bei manchen Katzen kommt BISC zusammen mit viralen Plaques vor, deren Entwicklung ebenfalls mit PVs in Verbindung steht. Auch wenn es einige Hinweise für eine aktive Rolle von PVs in der Krankheitsentstehung gibt, wurde die Kausalität bisher nicht eingehend nachgegangen. Aus den Läsionen wurde DNA verschiedener PVs isoliert, was nahe legt, dass mehrere Viren involviert sein könnten. In der Tat wurden die Sequenzen von FdPV1 und jüngst von FdPV2 aus solchen Ver-änderungen isoliert. Zur Behandlung existieren in der Literatur einige eher anekdotische Berichte über den Einsatz von Imiquimod.
Katzen können zudem von einer anderen mit PV assoziierten Erkrankung betroffen sein, dem Felinen Sarkoid. Dieses präsentiert sich in Form von kleinen, kuppelförmigen rosa Knötchen, die sich für gewöhnlich in der Nähe der Nasenlöcher entwickeln. Man geht davon aus, dass es analog zum equinen Gegenstück durch die Infektion dermaler Fibroblasten mit bovinen PVs ausgelöst wird. Eine chirurgische Behandlung ist hier im Bedarfsfalle anzeigt. Da Equine Sarkoide z.T. erfolgreich mit Imiquimod behandelt wurden, ist dessen Einsatz oder der eines Analogons zu empfehlen, falls eine chirurgische Behandlung nicht in Frage kommt.

Klassische exophytische Warzen sind bei der Katze äusserst selten und kommen ausschliesslich bei immungeschwächten Patienten vor. Ein Zusammenhang mit PVs ist bisher nicht beschrieben.

Fazit Papillomavirus

Zwar wurden in den letzten drei Jahren fünf kanine und ein felines PV neu entdeckt und sequenziert, doch ist es sehr wahrscheinlich, dass es sich dabei erst um die Spitze des Eisberges handelt. Man kann wohl zweifellos davon ausgehen, dass in naher Zukunft andere PVs im Zusammenhang mit bekannten oder auch neuen Krankheitsbildern auftauchen werden. Diese Viren, oder zumindest einige von ihnen, dürften wohl mit einiger Sicherheit die Entwicklung von Krebsarten der Haut und Schleimhaut beim Fleischfresser auslösen bzw. diese befördern. Für das bessere Verständnis der Entwicklung von PV Infektionen bei Hunden und Katzen, sowie für die Entwicklung effektiver Präventions- und Behandlungsmethoden bedarf es weiterer Studien.

Herpesvirus und Hautveränderungen bei der Katze

Das Feline Herpesvirus 1 verursacht bei Hauskatzen Rhinotracheitis, Stomatitis, Keratitis und manchmal auch Pneumonien.

Diese Infektionen können akut, subakut oder latent verlaufen. Bei latenten Infektionen zieht sich das Virus in die Ganglien des Trigeminusnerves zurück und wird durch Stress oder andere Erkrankungen reaktiviert.

Dieses Virus kann eine erosive Gesichtsdermatitis verursachen, die nicht mit anderen felinen Gesichtsdermatitiden, z.B. allergische Dermatitis, verwechselt werden darf. Bei betroffenen Katzen ist normalerweise das Allgemeinbefinden gestört und typische Anzeichen einer felinen Rhinotracheitis sind vorhanden oder wurden vom Besitzer vor Auftreten einer Dermatitis beobachtet. Die Hautveränderungen verschwinden normalerweise spontan innerhalb einiger Tage; Rückfälle werden häufig beobachtet.

Korrespondenzadresse:

PD Dr. med. vet. Claude Favrot, Dip. ECVD, MsSc &
Dr. med. vet. Christian Lange
Vetsuisse Fakultät, Zürich Universität

Pockenvirusinfektionen bei Hauskatzen

O.W. Fischer

Zusammenfassung:
Immer öfter werden bei Hauskatzen Infektionen mit Orthopoxvirus bovis festgestellt, das Wirtsspektrum umfasst jedoch auch andere Säugetiere und den Menschen. Es werden die Ätiologie, Epidemiologie, Klinik, Diagnose, Therapie und Zoonoseaspekte besprochen.

Ätiologie und Epidemiologie:
Seit dem ersten Bericht über eine Pockenvirusinfektion bei Großkatzen und Ameisenbären im Moskauer Zoo (MARENNIKOWA et al, 1977) und bei Hauskatzen in England (THOMSETT et al, 1978) werden immer öfter Infektionen bei Hauskatzen diagnostiziert. Bei Rindern werden kaum noch Fälle von Kuhpocken festgestellt, weswegen die Bezeichnung nicht sehr glücklich gewählt erscheint. Weitere für Kuhpockenvirus empfängliche Spezies sind Nagetiere, Rhinozeros, Okapi, Elefant, Hund und Mensch. Andere zu den Orthopoxviren gehörende Viren sind Variola major und minor (Menschenpocken), Vacciniavirus, Ektromelievirus, Kamelpockenvirus und Affenpockenvirus. Alle Orthopoxviren sind antigenetisch sehr ähnlich, dies bedingt(e) eine gute Kreuzimmunität bei Impfung mit Vacciniavirus. Die Identifikation der verschiedenen Orthopoxviren erfolgt durch Unterschiede in biologischen Tests, Serologie und Genomanalyse, auch mittels PCR.

Das Erregerreservoir für Orthopoxvirus bovis sind kleine Nagetiere. Serologische Untersuchungen an kleinen Wildnagern (Rötelmaus, Hausmaus, usw.) ergaben sowohl in England als auch Österreich eine hohe Seroprävalenz von Antikörpern gegen Orthopoxviren. In einer Untersuchung in Österreich fanden sich in 47 (13.9%) von 337 Serumproben von Wildnagern Antikörper gegen das feline Kuhpockenisolat Vienna 531/32 (GELBMANN, 1996).

Die Häufung der klinischen Erkrankungen bei Katzen und Mensch im Spätsommer und Herbst – Zeit der höchsten Nagerpopulation – spricht dafür, daß sich Katzen bei der Jagd auf Kleinnager infizieren. In aller Regel sind betroffene Katzen Freigänger und weisen die Primärläsion an Kopf, Hals oder Vorderextremitäten auf.

Die Übertragung von Katze zu Katze ist möglich, scheint aber selten stattzufinden und führt in der Regel zu subklinischen Erkrankungen mit Serokonversion (BENNETT et al, 1989) da bei der oronasalen Infektion keine Effloreszenzen ausgebildet werden.

Klinik:
Die normale Eintrittspforte der Infektion ist die Haut, es entsteht durch lokale Virusvermehrung eine primäre Läsion, die nur im Idealfall als klassische Pockeneffloreszenz mit hämorrhagisch nekrotischem Zentrum ausgebildet ist. Oft ähneln die Läsionen einem Abszeß oder eosinophilen Geschwür. Nur in seltenen Fällen wird daher in diesem Stadium eine Verdachtsdiagnose gestellt werden.

Über die Lymphwege und eine leukozytenassoziierte Virämie kann es nach Tagen bis Wochen (durchschnittlich 10 Tage nach Bemerken der primären Läsion) zur Generalisation kommen, was sich bei der dermalen Form in der Ausbildung von disseminierten am ganzen Körper verteilten Papeln äußert, die nach kurzer Zeit (3-5 Tage) ulzerieren und danach von einer Kruste bedeckt werden. Die Krusten trocknen und fallen nach 2 - 3 Wochen ab. Nach 6 - 8 Wochen sind die Haare wieder nachgewachsen, nur an der Stelle der primären Läsion ist eine Narbenbildung zu erwarten.

In seltenen Fällen sind die Läsionen pruriginös und führen durch Kratzen zur Ausbreitung und Verschlechterung des Zustandes. Rund 20% der Katzen zeigen auch Bläschen und Ulzera im Maul.

Bei der oronasalen Infektion (experimentell oder von Katze zu Katze) kommt es meist zu subklinischen Infektionen mit Serokonversion oder einer Affektion der oberen Luftwege (Rhinitis) und Konjunktivitis.

Rund 20% der Katzen mit der dermalen Form der Infektion zeigen Symptome wie Mattigkeit, Fieber, Durchfall, Rhinits, Konjunktivitis. Schwere Verlaufsformen mit Pneumonien und anderen Komplikationen sind selten und ev. duch Immunsupression (FeLV, FIP, FIV Infektion oder Applikation von Kortikosteroiden) oder bestehende Erkrankungen (chronisches Nierenversagen) bedingt. Bei Großkatzen scheinen Kuhpockenviren von größerer Pathogenität zu sein, Pneumonien treten häufig auf - auch ohne Ausbildung von Effloreszenzen. Die Morbidität und Mortalität sind daher höher.

Diagnose:
Hat man das typische Krankheitsbild (die dermale Form mit zweiphasiger Ausbildung der Effloreszenzen) einmal gesehen, so kann die Diagnose anhand der Klinik bereits mit hoher Wahrscheinlichkeit gestellt werden. Eine Absicherung durch spezielle Untersuchungen sollte jedoch in jedem Fall erfolgen.
Bei weniger typischem Bild - nur eine Primärläsion an der vorderen

Körperhälfte ist vorhanden - ist an eine Reihe von Differentialdiagnosen zu denken: Abszess nach Biss oder Verletzung; Fremdkörper; Eosinophile Plaque oder Geschwür; Spezifische bakterielle Infektionen wie Aktinomykose, Botryomykose, Nokardiose, atypische Mykobakterien; Dermatophyten; intermediäre und tiefe Mykosen (z.B.Kryptokokkose), Calicivirusinfektion.

Nach erfolgter Generalisation ist vor allem eine Differenzierung von der ätiologisch uneinheitlichen Gruppe von Dermatosen, die als Miliares Ekzem subsumiert werden, wichtig.

Spezielle Untersuchungen:
Zytologie: in Abklatschpräparaten von den ulzerierten Papeln finden sich vereinzelt intrazytoplasmatische Einschlußkörper vom Typ A (Diff Quick Färbung) in Epithelzellen. Eosinophile Granulozyten können in großer Zahl vorhanden sein.
CAVE: Differnetialdiagnose zur Eosinophilen Plaque/Ulcus.

Biopsie: Wird zum richtigen Zeitpunkt biopsiert, so ergibt sich ein charakteristischer Befund. Am besten ist es den Randbereich von ulzerierten Läsionen oder frische Maculae oder Papulae biopsieren. Es findet sich eine tiefgreifende ulzerierende Entzündung der Epidermis mit ballonierender Degeneration der Epithelzellen. Ausbildung großer eosinophiler intrazytoplasmatischer Einschlußkörper vom Typ A (HE Färbung). Sind diese nicht ausgebildet, so kann mit immunhistochemischen Methoden versucht werden Antigen nachzuweisen. Die Biopsie bietet eine gute Abgerenzmöglichkeit gegen viele Differentialdiagnosen.

Elektronenmikroskop: Trockene Krusten können ohne Medium, steril entnommene Stanzen sollten mit Transportmedium eingesandt werden. Sind genügend Viruspartikel enthalten, kann eine Sofortdiagnostik durchgeführt werden (75% aller Fälle positiv). Verschiedene Orthopoxviren sehen im ELMI gleich aus, jedoch ist bei der Katze praktisch nur Orthopxvirus bovis zu erwarten. Auch in formalinfixierten Material ist nach Umbettung in Kunststoff ein Virusnachweis mittels ELMI möglich.

Kulturversuch: Nach Homogenisierung die Probe (Krusten, Hautstanzen) auf Chrioallantoismembran oder Verozellkultur verimpfen (NOVOTNY et al, 1994).

Serologie: Stets gepaarte Serumproben einsenden, da eine Seroprävalenz von Antikörpern gegen Orthopoxvieren möglich ist. ELISA, HI Test, VN Test, IF Test werden verwendet.

Therapie und Prophylaxe:
Eine spezifische Therapie ist nicht verfügbar, die antibiotische Abdeckung gegen bakterielle Sekundärinfektionen jedoch von Vorteil. Bei einer singulären Primärläsion kann eine kurative Exzision versucht werden. Die Reinigung der Wunden mit Antiseptika und die Prävention von Selbsttrauma bei vorhandenem Juckreiz (Halskrause, Pfoten bandagieren) kann eine weitere Ausbreitung hintan halten. Kortikosteroide lokal oder systemisch sind streng kontraindiziert.

Eine Schutzimpfung für Katzen mit Vacciniavirus ist möglich (MAYR et al, 1993) ist möglich, der tatsächliche Bedarf jedoch derzeit nicht vorhanden.

Zoonoseaspekte:
Das Infektionsrisiko für den Menschen ist aufgrund der vorliegenden Daten als gering zu bezeichnen. Meist entwickeln sich lokale Pockenläsionen an der Hand oder im Gesicht. Etwa 50% der Fälle lassen sich auf Katzen zurückverfolgen. Generalisierte schwere Verlaufsformen mit u. U. tödlichem Ausgang können bei immunsuprimierten Personen oder Individuen mit vorbestehenden Hauterkrankungen (wie atopischen Ekzem) auftreten. Das Virus weist eine hohe Persistenz aber eine geringe Tenazität auf, es ist besonders auf Hypochloritlösungen sehr empfindlich.

Literatur:
BENNET, M. et al (1989) Studies on poxvirus infection in cats. Archives Virology 104, 19 - 33.

GELBMANN, W. (1996) Dissertation Vet. med. Univ. Wien

MARENNIKOWA, S.S. et al (1977) Outbreak of pox disease among Carnivora (Felidae) and Edentata. J. Infect. Dis. 135, 358 - 366

MAYR, B. et al (1993) Schutzimpfungen bei der Katze. Proc. WSAVA Kongreß Berlin 1993, 151 - 154

NOWOTNY, N. et al (1994) Pockenvirusinfektionen bei Hauskatzen. Wien. Tieräztl. Mschr, 81, 362 - 369

THOMSETT, L.R. et al (1978) Cowpox in the domestic cat. Vet. Rec. 108, 567.

Korrespondenzadresse:

Univ. Lektor Dr. Otto W. Fischer, Tierspital Korneuburg, Laaerstr. 62, A 2100 Korneuburg, Austria

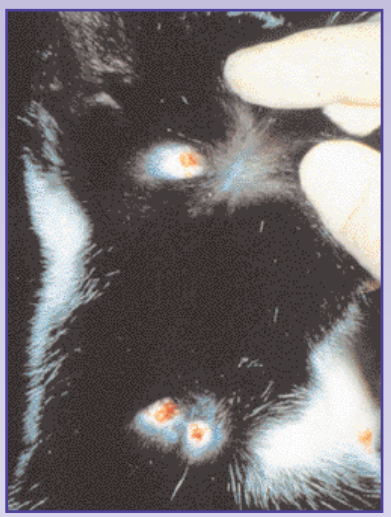

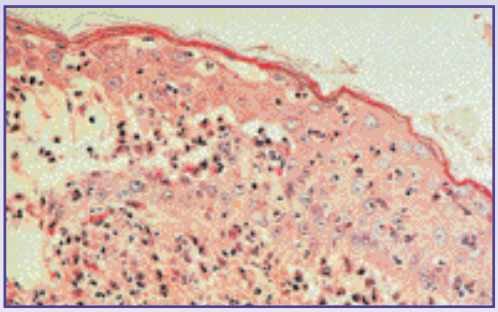

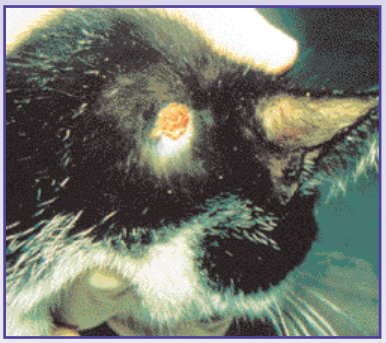

Therapie von Dermatophytosen

Monika Linek

Die Therapie der Dermatophytose ist unter Umständen nicht für das einzelne Individuum von Bedeutung, da bei immungesunden Tieren eine Infektion auch spontan abheilen kann, sondern sie gewinnt ihre Bedeutung aus der Tatsache, dass Dermatophytosen Zoonosen sind. Cafarchia (Cafarchia et al 2006) untersuchte Hunde- bzw Katzenbesitzer, die an einer Dermatophytose erkrankt waren, deren Hunde bzw. Katzen **ohne** klinische Anzeichen einer Dermatophytose waren. Microsporum canis wurde bei 36,4% der Hunde und 53,6% der Katzen, die in häuslicher Gemeinschaft mit den betroffenen Besitzern lebten, isoliert.

Darüber hinaus kann in den letzten Jahren eine erhöhte Infektionsrate mit Dermatophyten unter Kindern und bei Menschen mit Immunsuppression, beispielsweise durch eine HIV Infektion, Chemotherapie oder andere immunsupprimierende Therapien, festgestellt werden.

Daher wurden generelle Behandlungsstrategien und Prinzipien in den letzten Jahren etabiliert und erst vor wenigen Wochen von der ESCCAP (European sientific counsel companion animal parasites) Empfehlung zur Diagnose und Bekämpfung von Dermatophyten (www.esccap.de) erarbeitet.

Eine Behandlung einer Dermatophytose besteht in einer Kombination aus

- Einer Topischen Behandlung
- Systemischen Behandlung
- Und einer Behandlung der Umgebung

Um eine

- Klinische Heilung
- Mykologische Heilung (2 negative Kulturen)
- Und eine Dekontamination der Umgebung

zu erreichen

Topische Behandlung

Topische antimykotische Behandlungen wurden sowohl in in-vitro Studien aus isolierten infizierten Haaren als auch in in-vivo Studien evaluiert. Die Antwort auf die Frage ob eine topische Therapie immer notwendig ist oder eine alleinige topische Therapie ausreicht, hängt von der Katze, der Schwere der Infektion, dem Übertragungsrisiko und den verfügbaren Medikamenten ab. (Paterson 1999a, Perrins and Bond 2003, Sparkes *et al* 2000a).

Eine topische Therapie allein bleibt fragwürdig. Lime sulfur wurde erfolgreich bei Einzelkatzen sowie in experimentell infizierten Katzengruppen angewandt. Dafür wurden die Katzen geschoren und zweimal wöchentlich gebadet. Eine mykologische Heilung wurde nicht vor der 5.-10. Woche erzielt (K. Moriello, 2003). Eine lokalisierte Behandlung mit antimykotischen Cremes oder Salben oft in Kombination mit Corticoiden kann beim Tier nicht empfohlen werden. Infektiöse Sporen wurden selbst beim Menschen 10 cm von der sichtbaren Läsion entfernt gefunden. Das Haarkleid macht beim Tier nicht nur infektiöse Sporen auf normaler Haut wahrscheinlich, es kann zudem kleinere Läsionen verdecken.

Lime sulfur (Albrecht, 1:32 or 1:16) lange in Deutschland nicht erhältlich, ist eines der effektivsten und sichersten topischen Produkte (Moriello and Verbrugge 2007b). Meist wird es wegen seines starken Schwefelgeruchs nicht gern eingesetzt.

Enilconazol (Imaverol®, Janssen) ist in Deutschland lediglich für Hunde und Pferde lizensiert und hat nur in Frankreich eine Zulassung auch für die Katze. Enilconazol wird als 0,2% ige Badelösung, die nicht abgespült wird, angewandt und wirkt schnell und zuverlässig am infizierten Haar (Moriello *et al* 2004f). Bei Katzen wurde über Toxizitätserscheinungen wie Anorexie, Apathie und erhöhte Leberenzymwerte, berichtet. Dabei wird jedoch davon ausgegangen, dass der Wirkstoff beim Putzen oral aufgenommen wurde (de Jaham 2003). In einer jüngsten Studie mit Perserkatzen wurde topisches 0.2% Enilconazole generell gut toleriert (Hnilica and Medleau 2002) und wurde bei jungen, alten und schwangeren Katzen ohne Risiko angewandt so lange das Ablecken des Fells im nassen Zustand durch einen Halskragen vermieden wurde. Gelegentlich wurde Hypersalivation, Gewichtsverlust, Emesis und leicht erhöhte ALT Konzentrationen gesehen.

Miconazole2%/Chlorhexidin2% als Schampoo 2x wöchentlich (Malaseb®, Leo) wurde als Begleitherapie zu Griseofulvin systemisch, allein oder einem Placebo (Sparkes *et al* 2000b) als auch mit der alleingen Griseofulvintherapie (Paterson 1999b) verglichen. In beiden Studien beschleunigte die topische Therapie die klinische Abheilung, in der ersten Studie auch die mykologische Heilung. In der zwiten Gruppe konnten keine Dermatophyten in der Umgebung am Ende der Studie mehr kultiviert werden. Eine höhere Konzentration beider Wirkstoffe (miconazol 5.2%/chlorhexidine gluconate 5.9% mixture/Malaseb Concentrate Rinse), wurde jüngst in einem in vitro Test Model untersucht, brachte jedoch keine besser Resultate in vitro (Moriello and Verbrugge 2007a).

Scheren

Eine über längere Zeit kontrovers diskutierte Frage ist das Scheren. Heut gilt jedoch der Grundsatz, dass Scheren notwenig ist bei Langhaarkatzen und wenn eine Umgebungskontamination ein beträchtliches Infektionsrisiko für andere Katzen und Menschen darstellt.

Es gibt zwei wesentliche Vorteile durch das Scheren von Pilzbefallenen Katzen:
Es erleichtert die topische Behandlung und es minimiert die Umgebungskontamination dadurch dass weniger Haare in die Umgebung gelangen.

Nachteile sind entstehende Mikrotraumen, die zu einem subcutanen Eindringen der Pilzsporen und damit zur Entwicklung von Pseudomyzetomen führen können, als auch die Entsorgung der Haare. Das Scheren sollte nach Möglichkeit in einem Raum stattfinden der leicht und gründlich zu reinigen ist. Einmalschürzen, Handschuhe und Einmal Op Hauben sollten beim Scheren getragen werden. Alle anderen Kleidungsstücke anschließend bei 60°gewaschen werden. Die abgeschorenen Haare können in einen verschließbaren Behälter verbracht werden und mit unverdünnter Haushaltbleiche (NaCL) bedeckt werden. Dies sollte,wie in Studien mit infizierten Haaren gezeigt werden konnte, innerhalb einer Stunde die Sporen in den Haaren abtöten.

Systemische Behandlung

Griseofulvin:

Griseofulvin stellt immer noch eine gute systemische Behandlungsmöglichkeit beim Hunde dar, bei denen die Myelotoxizität keine Rolle spielt und bei denen kein für die Veterinärmedizin lizensiertes Medikament zur Verfügung steht. Bei Katzen ist eine Knochenmarkssuppression mit lebensbedrohlicher und irreversibler Leukopenie eine unvorhersagbare Nebenwirkung, die in FIV positiven Katzen häufiger als in gesunden auftritt. Ein Monitoring mit regelmäßigen Blutbildern ist während der gesamten Behandlung angezeigt. Darüber hinaus ist Griseofulvin hochgradig tera-

togen bei allen Säugetieren und darf nicht bei tragenden Tieren eingesetzt werden (Hill *et al* 1995, Moriello and Deboer 1995). Die tägliche Dosierung hängt von der Formulierung ab. Gemäß Moriello's Review der bislang veröffentlichten Studien zur Behandlung der Dermatophytose beträgt die effektivste Dosierung (Moriello 2004):

Microsize: 50 mg/ kg oral alle 24 Stunden oder auf 2x verteilt;
Ultramicrosize: 10-15 mg/ kg oral alle 24 Stunden oder auf 2x verteilt.

In Deutschland steht nur microfeines Griseofulvin, nicht ultramikrofeines zur Verfügung.

Ketokonazol ist wirksam gegen Dermatophyten, Hefen und dimorphen Pilzen wie Blastomycose oder Histoplasmose. Die Nebenwirkungen beinhalten Hepatotoxizität und eine sehr lange Liste von unerwünschten Medikamenteninteraktionen. Ketokonazol hat keine Zulassung für die Anwendung am Tier und ist auch nur noch begrenzt verfügbar.

Itraconazole

Itraconazole (Sporonox®, Sempera®, Itrafungol®, Janssen,) ist bei der in vivo benützten Dosierung fungistatisch und nur in höheren Konzentrationen fungizid. Wie Ketokonazol ist es hoch lipophil, an Plasmaproteine gebunden und seine Penetration in das ZNS oder andere wässrige Kompartamente limitiert (Vanden Bossche *et al* 2003). Dennoch besitzt es ein großes Verteilungsvolumen und eine anhaltende Akkumulation in inneren Organen aber vorallem im Keratin von Haut, Haaren und Nägel mit Konzentrationen die den des Blutspiegels übersteigen. Dieses Charakteristikum von Itrakonazol ist der Schlüssel zu seiner Effektivität.

Itraconazol wird generell gut toleriert am häufigsten wird Vomitus und Anorexie beobachtet. Erhöhte Leberwerte und in seltenen Fällen Ikterus sind meist reversibel und dosisabhängig. Itrakonazol erwies sich als teratogen in Labortieren. Obwohl seine Interaktionen mit anderen Medikamenten weniger ausgeprägt sind als bei Ketokonazol, muss dennoch bei der gleichzeitigen Gabe von Cyclosporine, Digoxin, Warfarin and Ivermectin mit einem Plasmaanstieg dieser Wirkstoffe gerechnet werden. Phenobarbital und Phenytoin können im Gegenzug den Metabolismus von Itrakonazol beschleunigen und die Plasmaspiegel von Itrakonazol erniedrigen (Willems *et al* 2001). Durch seine Retention am Ort der Wirkung wie Krallen und Haut ist eine Intervall Dosierung ist möglich. Bei Katzen konnten wirksame Konzentrationen für 2 Wochen nach Beendigung der Behandlung festgestellt werden. (Sterkens 1997, Vlaminck K.M.J.A. and Engelen M.A.C.M. 2004).

Das vom Hersteller empfohlenen Dosierungsschema ist eine 6 wöchige Pulstherapie mit einer Dosierung von 5mg/kg/KGW täglich (im Wechsel eine Woche Behandlung, 1 Woche Pause). Diese Behandlungsschema resultierte in einer 100%igen klinischen Heilung und einer 85%igen mycologischen Heilung aller Katzen in einem Tierheim bei ausschließlicher Behandlung mit Itrakonazol. Die mykologische Heilungsrate konnte durch zusätzliche topische und Umgebungs-Therapie auf 95% gesteigert werden. (Cieslicki M 2004).

Niedrigere Dosierungen sind nicht effektiv (Mancianti et al 1998). Eine kombinierte kontinuierliche Therapie für 28 Tage und dann als wöchentliche Pulstherapie erreichte eine 100% klinische und mykologische Heilung an Tag 70 (Colombo *et al* 2001).

Terbinafine

Terbenafine sind sowohl als orale und topische Formulierung verfügbar, sind jedoch für die Veterinärmedizin nicht zugelassen. In der Humanmedizin ist das Therapeutikum der Wahl bei Onychomykosen, für die Veterinärmedizin liegen keine Studien bei Onychomykosen vor (Gupta and Tu 2006, Loo 2006). Gegenwärtig gibt es 5 Studien über die Anwendung bei Hunden und Katzen (Castanon-Olivares *et al* 2001, Chen 2000, Kotnik *et al* 2001b, Kotnik 2002a,Mancianti *et al* 1999, Moriello 2003). Es konnte in experimentell mit M.canis infizierten Katzen (Kotnik *et al* 2001a, Kotnik 2002b) als auch in in Vitro Studien (Hofbauer *et al* 2002) zeigen, dass höhere Dosierungen verglichen mit niedrigeren Dosen bei gleichem Plasmaspiegel zu höheren Konzentrationen im Haar führen. Die empfohlene Dosierung beim Hund und bei der Katze ist 30-40mg/kg/KGW 1x täglich.

Lufenuron ist ein Benzylurea Phenol Wirkstoff, das die Chitinsynthese hemmt und als Insektizid, insbesondere in der Flohprophylaxe, eingesetzt wird. Da Chitin ein wichtiger Bestandteil der Zellwand von Pilzen ist, kann in Theorie die Hemmung der Chitinsynthese eine antimykotischen Wirkung besitzen. Die Wirkung von Lufenuron auf den Verlauf von Dermatophyosen, insbeondere M.Canis Infektionen, wurde in verschiedenen Studien mit sehr widersprüchlichen Resultaten untersucht (Ben Ziony and Arzi 2000a, Ben Ziony and Arzi 2001b, Deboer *et al* 2003b, Guillot *et al* 2002b, Moriello *et al* 2004b, Zur and Elad 2006b). In einer ersten retrospektiven Studie konnte eine deutliche Verbesserung der klinischen Symptome erzielt werden und dieselben Autoren empfahlen in deiner Folgestudie eine Dosierung von 80-100mg/kg Lufenuron alle 2 Wochen bis zur mykologischen Heilung (Ben Ziony and Arzi 2000b, Ben Ziony and Arzi 2001a). In kontrollierten Blindstudien zur Effizienz von Lufenuron bei verschiedenen Dosierungen konnte bei experimentiell infizierten Katzen weder eine Infektion verhindert werden noch ein günstigerer Krankheitsverlauf erzielt werden (Deboer *et al* 2003a, Moriello *et al* 2004a). Die Anwendung von Lufenuron zusammen mit topischer Enilconazol Behandlung in 2 Katzenzuchten resultierte nicht in einer Abheilung(Guillot *et al* 2002a). In einer jüngsten Studie von Zur, G. (Zur and Elad 2006a) wurden von Hunden und Katzen isolierte Dermatophyten in vitro auf ihre Sensitivität gegenüber Lufenuron getestet und der klinische Verlauf der Hautläsionen natürlich infizierter Hunde und Katzen unter Lufenuron beobachtet. Weder die direkte Applikation von Lufenuron auf die Kulturen noch Blut- oder Hautproben von mit Lufenuron behandelten Hunden und Katzen konnten das Wachstum von Dermatophyten verhindern oder unterdrücken. Sechs von sieben Hautläsionen, die durch Dermatophyten hervorgerufen wurden, haben nicht auf die Behandlung mit Lufenuron angesprochen.

In einer humanmedizinischen Studie wurden die in vitro Eigenschaften von Lufenuron und Nikkomycin Z, ein für seine Hemmung der mykotischen Chitinsynthese bekannter Wirkstoff, gegenüber Isolaten Aspergillus fumigatus und Coccidiodes immitis in Comedikation mit Itrafungol verglichen. Nikkomycin Z aber nicht Lufenuron wies antifungale Eigenschaften auf (Hector *et al* 2005).

Eine Behandlung mit Lufenuron kann dem derzeitigen Wissenstand daher nicht empfohlen werden.

Umgebungsdekontamination

Kommerzielle Desinfektionsmitel mit antifungalen Eigenschaften werden an Suspensionen von Pilzsporen oder Pilzmycele getestet. Bei Dermatophytosen jedoch stellen kleine Fragmente von infizierten Haaren die Kontamination der Umgebung. Der Haarschaft gibt den Pilzsporen einen gewissen Schutz vor Desinfektionsmitteln. Daher sind bezüglich der Umgebungsdekontamination nur Studien, die diese Konditionen simulieren, aussagekräftig. Die besten fungiziden Eigenschaften wurden in solchen Studien für Lime Sulfur (1:33), Enilconazol als Umgebungsspray (Clina-

pharm, Janssen) und Chlorbleiche 1:10 gefunden. Darüber hinaus war Lime Sulfur und Enilconazol immer noch fungizid, wenn die empfohlene Konzentration 1:4 verdünnt wurde (Moriello *et al* 2004e, Moriello and Newbury 2006).

Jüngst wurden die fungiziden Eigenschaften als Umgebungsdekontamination von Benzalkonium Chloride, einer quaternären Ammoniumverbindung (Steramina G) und Virkon-S (Antec International) gegenüber Microsporum canis an kontaminierten Haarbürsten getestet (Marchetti et al 2006). Steramina G verhinderte das Wachstum von M.canis in 97.14% der Proben und Virkon -S 87.14%. Die Aktivität von Steramina G gegenüber M. canis war signifikant höher ($p < 0.05$) als die von Virkon-S. Dies steht im Kontrast zu einer früheren Studie von Moriello am infizierten Haarmodell (Moriello *et al* 2004d).

Keinen Effekt hatten darüberhinaus in dieser Studie Chlorhexidin, Phenole oder andere quaternäre Ammoniumverbindungen. (Moriello *et al* 2004c).

Untersuchungen über das Ausmaß der Kontamination der Umgebung liegen wenige vor.
Eine Studie konnte zeigen, dass in allen Häusern, in denen infizierte Katzen leben und in 4 von 9 Häusern, in denen infizierte Hunde leben, sowohl in der Luft als auch von der Umgebung positive Kulturen aufwiesen (Mancianti *et al* 2003). In einer weiteren Studien an 400 Proben von Fußböden in 50 Tierarztpraxen und -kliniken konnten 11 verschiedene pathogene Pilze angezüchtet werden (Mancianti and Papini 1996).

Es wird angenommen, dass das Ausmaß der Kontamination direkt mit der Anzahl der betroffenen Katzen und der Dauer der Erkrankung korreliert.

Wenn es sich um einen Multikatzen-Haushalt oder eine Katzenzucht handelt, wird von Moriello folgendes Desinfektionsprogramm ist:
Entsorgen aller Decken, Bürsten, Spielzeug, Kratzbaum und aller Dinge, die weder abgesaugt noch abgewaschen werden können. Waschen aller Vorhänge. Reinigen und Saugen von Lüftungsgitter wie zum Beispiel bei Computergehäuse, Klimaanlagen, Kühlschränken. Staubsaugen aller Fußböden, wobei darauf zu achten ist, dass ein Staubsauger mit wegwerfbaren Beuteln zu benutzen ist. (Die Staubsaugerbeutel und -Filter müssen gewechselt werden). Staubwischen aller Oberflächen mit elektrostatischen Einmaltüchern. Scrub minimum 2x wöchentlich 3xiges Wischen aller glatten Oberflächen mit einem Detergenz und gründlichem Abspülen. Auf allen nicht porösen Oberflächen zusätzliches Aufbringen von 1:10 Verdünnung einer 9%igen NaCl Lösung (Haushaltsbleiche) oder Enilconazol für minimum 10 Minuten. Möbel und Teppiche können nicht sicher dekontaminiert werden, sollten daher gestaubsaugt und mit Seifenlösung behandelt werden. Tragen von Einmalhaarnetzen, -handschuhen, und -schürtzen und -schuhen wenn man die Katzen behandelt und die Räume reinigt. Am besten werden – wenn irgend möglich—, Kultur negative Katzen, Kultur positive aber nicht infizierte Katzen und Kultur positive Katzen mit Hautläsionen in 3 verschiedene Gruppen eingeteilt.
4 Wochen nach Beginn der Therapie Entnahme von wöchentlichen Kulturen mit der Mc Kensie Brush Methode **bis alle Katzen 2x eine negative Kultur** aufweisen.

Pilzimpfungen
Zum Gebrauch von Pilzvakzinen bei der Katze zur Prophylaxe vor M.Canis Infektionen gibt es drei Studien (Deboer *et al* 2002, DeBoer and Moriello 1995). Keiner der getesteten Impfstoffe ist kommerziell erhältlich. In keiner der Studien konnte die Vakzine eine Infektion verhindern. Ein Impfstoff führte zu einer Verringerung des Schweregrades der Infektion im Vergleich zur nicht geimpften Kontrollgruppe führten.
In Europa sind zwei Impfstoffe zugelassen. Eine kommerzielle inaktivierte Dermatophyten Vakzine (Insol Dermatophyton®, Boehringer Ingelheim) für die Anwendung bei Pferden, Hunden und Katzen zugelassen um das Risiko einer Infektion zu reduzieren und die klinische Heilung zu beschleunigen. Es handelt sich um eine polyvalente, inaktivierte Vakzine ohne Adjuvans mit Anteilen von T. verrucosum, T. mentagrophytes, T. sarkisovii, T.equinum, M.canis, M.canis var. distortum, M. canis var. obesum,and M. gypseum Über die Effektivität bei Hund und Katze liegen keinerlei veröffentlichten Studien vor. Darüber hinaus wurde beim Roundtable Event des 5. Weltkongresses der Veterinär Dermatologie von einer sehr geringen Effektivität berichtet.

Eine inaktivierte M.canis Vakzine mit Aluminium hydroxid als Adjuvans (RIVAC® Microderm von der Firma Riemser, Virbagen Microphyt® von Virbac). Es ist schwer eine gut begründete Meinung abzugeben, da größere Studien bislang fehlen. Rybnikar A veröffentlichte 1997 eine Studie mit 13 Katzen die 2x geimpft wurden und dann mit einer direkten Applikation von M.canis Sporen getestet wurden. Die geimpften Katzen zeigten nur minimale Läsionen an der Stelle der Applikation und eine klinische und mykologische Abheilung bis zum 28.Tag.

Die Kreation einer effektiven Pilzimpfung ist offensichtlich durch die Tatsache kompliziert, dass die Immunität die durch Pilzimpfstoffe hervorgerufen werden variiert in Abhängigkeit von dem verwendeten Pilz, der Pilzspezies, die die Infektion hervorruft und der Spezies, die geimpft wird.

Literatur beim Verfasser

Korrespondenzadresse:

Dr. Monika Linek, Dipl ECVD
Tierärztliche Spezialisten
Rodigallee 85 / Holstenhofweg
22043 Hamburg
monika@linex.de

Malassezien: Ätiopathogenese, Immunologie und klinische Bilder kutaner Malassezieninfektionen

Chiara Noli

Einleitung

Die Malassezia-Dermatitis ist eine häufige Erkrankung beim Hund, während sie bei der Katze selten vorkommt. Die klinischen Symptome sind starker Juckreiz und Erythem, außerdem können massive Hautveränderungen festgestellt werden.

Etiologie

Lipophile Hefen der Gattung Malassezia zählen zur Klasse der Deuteromycetes und zur Familie der Cryptococcaceae. Bis heute sind acht Spezies beschrieben worden. Es ist aber wahrscheinlich, dass in den nächsten Jahren die Einteilung große Veränderungen erfahren wird, da etliche Spezies in eine einzige zusammengefasst und andere besser beschrieben werden. *Malassezia pachydermatis* ist eine rein zoophile Spezies. Sie wurde auf der Haut und im Gehörgang zahlreicher Tierarten nachgewiesen, unter anderem beim Hund, bei der Katze, beim Pferd, Schwein, Kaninchen, Rind und bei der Ziege. *M. sympoidalis*, die hauptsächlich beim Menschen vorkommt, wurde kürzlich auf der Haut von gesunden Katzen dokumentiert.

Die Zellkörper der Malassezien sind ellipsenförmige oder seltener sphärische Hefen. Ihre Wand ist multilamellär und hat eine Dicke, die von 2-7 Mikron schwankt. Auf dem Nährboden bilden Malassezien blassgelbe oder cremefarbene, glänzende, durchscheinende Kolonien, die nur wenige Millimeter Durchmesser haben.

Die Vermehrung der Malassezien erfolgt asexuell durch unipolare Knospung. Bildet sich von der Zelloberfläche langsam eine Knospe, so nimmt Malassezia ihre charakteristische Erdnuss- oder „Matrioska"-Form an.

M. pachydermatis wächst auf Sabouraud-Dextrose-Agar und verwertet dort – falls vorhanden – kurzkettige Fettsäure. Im Gegensatz dazu benötigen alle anderen Spezies zum Wachsen den Zusatz von langkettigen Fettsäuren (z.B. Olivenöl oder Lanolin).

Pathogenese

Malassezia pachydermatis wird im Allgemeinen als Bestandteil der normalen Hautflora betrachtet. Die Hefe wurde im Analbeutel, in der Vulva, im Maul und an den Pfoten gesunder Hunde gefunden, wo sie als Kommensale lebt und die Besiedlung virulenterer Pilze verhindert. Der Wirt unterbindet eine übermäßige Proliferation der Hefen durch Desquamation, durch die fungistatische Wirkung des kutanen Lipidfilmes und unter Zuhilfenahme unspezifischer Immunabwehrmaßnahmen wie die sekretorischen IgA, die den Zellkörper der Hefe belegen und so die Virulenzfaktoren neutralisieren. Bei einer gesunden Haut stehen Wirt und Kommensale im Gleichgewicht; wenn es aber zu einer Störung des Ökosystems Haut kommt, proliferiert Malassezia und beginnt so, sich wie ein pathogener Mikroorganismus zu verhalten. Malassezien können massive Hautentzündungen durch zwei Enzyme auslösen: Die Lipase verändert das Talggleichgewicht der Haut und Zymogen aktiviert das Komplementsystem.

Erkrankungen, welche die Hautbarriere verändern, erleichtern eine Infektion mit diesem Erreger. Zu den angeborenen Ursachen zählen die Hautfalten mit ihrem Stau von Feuchtigkeit und Talg, die primäre idiopathische Seborrhoe, eine Rasseprädisposition oder angeborene Mängel des Immunsystems, welche die Bildung einer Malassezia-Infektion erleichtern. Bei den erworbenen Ursachen sind Allergien und Hormonstörungen die wichtigsten prädisponierenden Faktoren. Im Rahmen von Allergien beobachtet man eine gesteigerte Adhäsionsfähigkeit der Erreger an die Korneozyten, bei den Hormonstörungen kommt eine generalisierte erworbene Immunschwäche zum Tragen. Auch medikamentös kann das Angehen einer Malassezia-Infektion gefördert werden. Als Beispiel seien hier immunsuppressive Therapien und ausufernde antibiotische Therapien, die zu einer massiven Störung der Hautflora führen können, erwähnt. Insbesondere bei der Katze wurden Malassezia-Dermatitiden mit systemischen Erkrankungen wie FIV, FeLV, Diabetes mellitus und chronischen Herpes-Infektionen beobachtet. Davon betroffen sind besonders Devon-Rex- und Sphynx-Katzen.

Immunologie der Malassezieninfektion

Adhäsion und Kolonisation

Malassezia pachydermatis kann Auslöser einer stark juckenden Infektion der Haut sein, die zur Verschlimmerung der Symptome bei Patienten mit atopischer Dermatitis beiträgt. Beim Menschen hat man eine Zunahme der Entzündung aufgrund der Produktion von IL1beta, IL6, IL8 und TNF alfa bei kolonisierten Keratinozyten beobachtet.

Malassezia wird häufiger von der Haut atopischer Tiere als von gesunden Tieren isoliert. Die Anzahl der gefundenen Hefen ist bei allergischen Tieren häufig höher als bei gesunden. Es bestehen keine Unterschiede bezüglich der isolierten Malassezien-Stämme zwischen gesundenen und atopischen Tieren. Das heißt, wie auch bei Bakterien, daß Veränderungen des kutanen Mikromilieus bei atopischen Tieren existieren, die die Entwicklung einer Infektion begünstigen (z.B. höhere Feuchtigkeit an Leckstellen oder Störungen des Lipidfilms der Haut).

Veränderungen des Immunsystems und Hypersensibilitätsreaktionen

Man nimmt an, daß die Neigung zur Entwicklung einer *Malassezia-Dermatitis* bei atopischen Tieren durch ein Defizit oder eine Störung des Immunsystems verursacht wird.

Bei atopischen, im Gegensatz zu gesunden Menschen, induziert *Malassezia* hohe Serum-IgE-Titer, unmittelbare und *late-phase* Reaktionen der Haut, positive *patch*-Tests und eine erhöhte, in *vitro*-lymphozytäre Proliferation. Des weiteren führen Malassezien zu einer Proliferation hefen-spezifischer lymphozytärer Th2-Klone, die die allergische Reaktion verschlimmern. Beim Menschen wurden inzwischen *Malassezia* Haupt- und Minderallergene mit molekulärem Gewicht zwischen 10 und 100kD identifiziert. Diese Allergene verursachen die Freisetzung von Histamin im Basophilen-Degranulations-Test. Es konnten allerdings bis zum heutigen Zeitpunkt keine Superantigene bei *Malassezia* identifiziert werden.

Beim Hund gibt es mehrere Nachweismöglichkeiten für die allergene Aktivität dieser Hefen. Dazu gehören positive Reaktionen bei kutanen Allergietests, Produktion von Hefe-spezifischem IgE, positive Reaktionen bei der passiven Übertragung der Anaphylaxe und positive Ergebnisse bei *in vitro*-lymphozytären Proliferationstests. In einigen Studien über die kutane Reaktivität von *Malassezia*-Extrakten hat man eine höhere Positivität bei atopischen Hunden mit *Malassezia*-Dermatitis gegenüber atopischen Hunden ohne Hefepilzinfektion beobachtet.

Auch beim Hund hat man Haupt- und Minderallergene von *Malassezia* identifiziert, die hefen-spezifische IgG und IgE binden. Im Gegensatz zum Menschen sind jedoch Hefeextrakte nicht imstande, eine keratinozytäre Proliferation zu verursachen

Klinsches Bild
Die Malassezia-Dermatitis ist eine Erkrankung, die Hunde jeden Alters und jeden Geschlechts treffen kann. Eine Rasseprädisposition besteht bei West Highland White Terrier, Pudel, Basset Hound, Shih-Tzu, Pekinese, Cocker Spaniel, Labrador, Deutschem Schäferhund und Jack Russel Terrier. Bei der Katze sind die Rassen mit genetisch determinierter Abnormalität des Haarkleides wie die Sphynx- und die Devon-Rex-Katze prädisponiert.

Zwei Krankheitsbilder treten am häufigsten mit einer Malassezia-Dermatitis in Erscheinung: einerseits eine Dermatitis mit Seborrhoe, Erythem, Krusten, Hyperkeratose und Hyperpigmentierung, andererseits eine beidseitige erythematöse, zeruminöse Otitis externa.

Die Dermatitis blüht häufig im Frühling und Sommer auf (in dieser Periode besteht eine höhere Inzidenz für Parasiten, Allergien, Pyodermien sowie größere Feuchtigkeit der Luft und der Haut) und bleibt, wenn sie nicht richtig behandelt wird, auch in den Wintermonaten bestehen.

Das offensichtlichste Symptom ist der Juckreiz. Vielfach findet man einen intensiven ranzigen Geruch der Haut und ein hochgradiges Erythem. Die Haut nimmt ein seborrhoeisches Aussehen an, das fettig oder trocken sein kann. Zu Beginn findet man die Effloreszenzen am Abdomen. Sie breiten sich dann zur Leiste, den Achseln und in die Halsregion aus. Manchmal kommt es zu erythematösen Pododermatitiden. Wenn das Krallenbett mitbetroffen ist, entsteht eine Braunverfärbung der Krallenbasis. Eine weitere Form ist die Cheilitis, die vor allem in den Falten der Unterlippe in Erscheinung tritt. Bei fortgeschrittenen, chronischen Formen beobachtet man Alopezie, Lichenifikation und Hyperpigmentierung an den veränderten Stellen.

Es ist nicht ungewöhnlich, gleichzeitig eine bakterielle Follikulitis mit *Staphylococcus intermedius* als Erreger festzustellen. Dies lässt den Schluss auf synergistische Effekte zwischen den beiden Erregern zu.

Malassezia pachydermatis ist ein normaler Bewohner des äußeren Gehörganges und kann unter bestimmten Bedingungen übermäßig wuchern. Sie kann allein oder gemeinsam mit Bakterien die Ursache einer erythematösen, zeruminösen Otitis sein. Die Malassezia-Otitis ist eine sehr häufige Erkrankung des Hundes. Ihr Charakteristikum ist Juckreiz und die Produktion von rotbräunlichem Zerumen. Analog zu den Dermatitiden können Hormonstörungen (Hypothyreoidismus), die Anwesenheit von Parasiten im Ohrkanal, eine primäre Seborrhoe und der Missbrauch lokaler Therapeutika, wie Antibiotika und Steroide, Prädispositionsfaktor sein.

Auch bei der Katze liegt bei einer Malassezia-Dermatitis hochgradiger Juckreiz vor. Die Erkrankung geht mit Alopezie und trockener bzw. fettiger Seborrhoe einher. Ein generalisiertes Erythem mit Desquamation (Erythroderma exfoliativum) ist eine Besonderheit bei der Katze. Auch die Paronychia und die Otitis ceruminosa sind bei der Katze anzutreffen.

Diagnose
Auf die Lister der Differentialdiagnosen sollte man alle jene Krankheiten setzen, die Juckreiz und Erythem zusammen mit Seborrhoe sowie Lichenifikation und Hyperpigmentierung der Haut hervorbringen. Dazu zählen Allergien (Atopie, Futtermittelallergie, Flohbissallergie), die oberflächliche Pyodermie und Keratinisierungsstörungen. Viele der aufgezählten Krankheiten sind ihrerseits Prädispositions- oder auslösender Faktor für eine Malassezia-Dermatitis.

Die Diagnose wird mit der zytologischen Untersuchung gestellt. Hier sei noch einmal daran erinnert, dass bei zytologischen Proben der Haut ein oder zwei, bei jenen des Ohrkanals bis zu zehn Hefen bei 400facher Vergrößerung ein physiologischer Befund sind. Erst wenn diese Werte überschritten werden, kann man von einem pathologischen Befund ausgehen. Da die Hefe ein Saprophyt ist, hat das Anwachsen in einer Pilzkultur keine diagnostische Bedeutung, wenngleich man die Anzahl der Kolonien, wie bei allen opportunistischen Mikroorganismen, als Indiz verwenden kann.

Die histopathologische Untersuchung ist wegen der geringen Sensibilität keine geeignete Methode. Nur gelegentlich kann man Hefen in der Hornschicht bzw. in den Öffnungen der Haarbälge ausmachen.

Therapie
Da die Malassezia-Dermatitis meist nur eine sekundäre Infektion ist, liegt der Erfolg einer Behandlung in der Beseitigung der prädisponierenden Faktoren. Ein überschießendes Wachstum der Hefen setzt einen Entzündungsprozess in Gang. Hier muss mit einer gezielten, systemischen oder topischen Therapie gegen die Hefen vorgegangen und so das Gleichgewicht im Ökosystem Haut wieder hergestellt werden.

Imidazole haben eine gute Wirksamkeit: Besonders bei hochgradigen Fällen und wenn die Entzündungen weite Teile der Hautoberfläche umfassen, sind Ketokonazol 5-10 mg/kg, oder Itraconazol 5mg/kg, über eine Dauer von 20 Tagen, die Therapie der Wahl. Die systemische Therapie kombiniert man mit Shampoos auf Basis von Dichlorfen, Schwefel-Selen oder 2- bis 4%igem Chlorhexidin. Diese Shampoos werden zweimal in der Woche appliziert. Bestehen die Veränderungen erst seit kurzem und sind nur fokal lokalisiert, kann man auch mit Imidazolen in der topischen Formulierung Erfolg haben.

Bei häufigen Rezidiven sollte man nach Absetzen der systemischen Therapie eine zyklische Folge mit Shampoonierung mit wirksamen Inhaltsstoffen und anschließenden Waschungen mit Enilkonazol beginnen.

Korrespondenzadresse:

Chiara Noli, DVM, Dip ECVD,
Ospedale Veterinario Cuneese, Borgo S. Dalmazzo, (CN), Italien

Diagnose caniner Leishmaniose: diagnostische Möglichkeiten und Probleme

Chiara Noli

Einführung
Leishmaniose ist eine Erkrankung von Menschen und Tieren, die durch einen parasitischen zweiphasigen Protozoen hervorgerufen wird. Hunde entwickeln normalerweise eine schwere systemische Erkrankung mit proteiformem klinischen Bild. Leishmaniose bei Hunden kann sehr schwierig zu diagnostizieren und in der Behandlung frustrierend sein.

Ätiologie
Leishmania ist ein biphasischer Parasit, d.h. er braucht zwei verschiedene Wirte, ein Wirbeltier und ein Insekt um seinen Entwicklungszyklus abzuschließen. Die geißeltragende (promastigote) Form wird in Insekten gefunden, während Wirbeltieren die amastigote (geißellose) Form, mit einem sichtbaren stäbchenförmigen Kinetoplasten, tragen. Letzteres ist eine mitochondriale DNS-reiche Struktur, die mit der Geißel assoziiert ist. Amastigoten bevorzugen das Innere der Zellen, besonders in Makrophagen, in denen sie überleben und sich durch Zweiteilung vermehren können.

Epidemiologie
Leishmania infantum ist der verantwortliche Erreger für die viszerale Leishmaniose des Hundes. Sein Verbreitungsgebiet entspricht dem seines Überträgers *Phlebotomus spp.* welcher zwischen dem 50. Grad nördlicher Breite und dem 40. Grad südlicher Breite liegt. In einigen endemischen Gebieten der Mittelmeerländer ist die Seropositivität der Hundepopulation größer als 50%. Von den seropositiven Hunden sind 30-60% asymptomatische Träger, die als unerkanntes Erregerreservoir für andere Hunde und Menschen in Frage kommen.

Fälle von Leishmaniose in nicht endemischen Gebieten werden normalerweise bei Tieren nachgewiesen, die aus einem endemischen Gebiet importiert wurden oder sich für einige Zeit (möglicherweise nur ein kurzer Urlaub) aufgehalten haben. Trotzdem wurden auch aus Gebieten, in denen *Phlebotomus* nicht vorkommt autochthone Fälle beschrieben.

Pathogenese
Der Parasit wird durch Makrophagen und andere dendritische Zellen aufgenommen, in denen er überleben und sich vermehren kann. Leishmanien können in den Zellen des retikuloendothelialen Systems überleben, weil sie in der Lage sind, den Säuregehalt in den Wirtszellen zu neutralisieren und die Sauerstoff-Metaboliten zu detoxifizieren. In den Makrophagen vermehren sich die Parasiten durch Zweiteilung bis die Wirtszelle platzt und sie von weiteren Makrophagen aufgenommen werden.
Es wurde kürzlich festgestellt, dass sich auch Langerhans-Zellen und andere dendritische Zellen mit diesem Parasiten infizieren können. Diese Zellen nehmen das Antigen auf, präsentieren es an ihrer Oberfläche den T-Helferzellen (Th) und richten ihre Immunantwort auf die Infektion.

Resistenz gegen die Infektion basiert auf einer starken Typ-1 T-Helferzellen Immunantwort, welche die Produktion des Cytokinin Gamma-Interferon (IFNy), des Tumornekrosefaktors (TNF), Interleukin (IL) 2 und IL 12 umfasst. Die Cytokinine stimulieren die zellvermittelte Immunität, welche in der Lage ist die Infektion zu eliminieren. Tiere in dieser Gruppe können vorübergehend positive Antikörpertiter haben oder den Parasiten beherbergen, bevor dieser eliminiert wird.

Auf der anderen Seite ist eine Anfälligkeit für die Krankheit die Folge einer Typ 2- Helferzellen Immunantwort, mit einer Produktion von IL4, IL5, IL6 und IL10, welche die Proliferation von B-Lymphozyten und Synthese von Antikörpern fördern. Unglücklicherweise schützen diese Antikörper nicht, sie können sogar schädlich sein, da sie Antigen-Antikörper-Komplexe bilden, die sich in Basalmembranen ablagern. Infizierte Tiere können das eine oder das andere Reaktionsmuster zeigen, d.h. entweder die Krankheit kommt zum Ausbruch oder die Tiere bleiben asymptomatisch. In jedem Fall aber werden sowohl T1-Helferzellen als auch T2-Helferzellen aktiviert, die Variabilität des klinischen Bildes, sowie die Schwere der Erkrankung wird aber durch die Balance der beiden Systeme bestimmt. Asymptomatische Tiere repräsentieren 30-60% der seropositiven Population. Etwa 80% dieser Tiere erkranken im weiteren Verlauf möglicherweise.

Die Inkubationszeit ist sehr lang, sie beträgt zwischen einem Monat und 7 Jahren. In dieser Zeit verbreiten sich die Mikroorganismen im ganzen Organismus, besonders in den hämatopoetischen Geweben (Knochenmark), Lymphknoten, Milz und Leber. Schäden für den Wirt können direkte Schäden durch nicht eitrige Entzündungsreaktionen in Haut, Leber, Eingeweiden, Nieren, Augen und Knochen sein. Indirekte Schäden entstehen durch Ablagerung von Immunkomplexen in den Basalmembranen der Gelenke, Niere, Blutgefäße und Augen. Die Folge sind Vaskulitis, Glomerulonephritis, Polyarthritis und Uveitis.

Klinisches Bild
Die häufigste Abnormität ist die Hyperglobulinämie aufgrund Aktivierung polyklonaler B-Zellen und Antikörperproduktion. Hypalbuminämie kann als Folge von Nierenerkrankungen, Lebererkrankungen, Unterernährung oder Störung der plasmatisch-osmotischen Balance auftreten. Die Elektrophorese des Serumprotein zeigt bei Leishmaniose eine typische Form, ein Rückgang der Albumine bei gleichzeitiger Zunahme der Beta- und Gammaglobuline.

Die Normalisierung der Befunde der Elektrophorese des Serumproteins wird als beste Überwachung der Wirksamkeit einer Behandlung angesehen.
Thrombozytopenie und nicht regenerative Anämie können das Resultat der chronischen Erkrankung und der Suppression des Knochenmarks, von Blutverlust und/oder Zerstörung der Erythrozyten durch Antikörper sein. Eine beeinträchtigte Blutgerinnung wurde besonders bei Kreatinin Werten unterhalb von 1,5 mg/l beobachtet.

Differentialdiagnose
Die Differentialdiagnosen der Leishmaniose sind vielfältig, da das klinische Bild extrem variabel ist.
Eine alopezische desquamative Dermatitis kann, wenn sie nicht mit systemischen Symptomen einhergeht, einer Demodikose, Keratinisierungsstörungen, Seborrhoe, Sebadenitis oder Pyodermie gleichen. Ulzerative Läsionen müssen von Lupus erythematoides, anderen Gründen für Vaskulitis, tiefen Mykosen oder Hauttumoren unterschieden werden. Differentialdiagnosen für die nodulären Formen sind verschiedene Hauttumore, sterile oder infektiöse Granulome und noduläre Dermatofibrose. Jede Form pustulärer Erkrankungen, einschließlich Pyodermie, Pemphigus foliaceus, pustuläre Demodikose oder sterile Pustulose stellt eine Differentialdiagnose der pustulären Leishmaniose dar.

Geht die Leishmaniose mit systemischen Symptomen einher besteht Verwechslungsgefahr mit anderen Infektionen, wie z.B. Ehrlichiose. Das klinische Bild ist sehr ähnlich, auch wenn bei Ehrlichiose die Zahl der Blutplättchen sehr gering ist und Petecchien sowie Hämorrhagien häufig sind. Die generalisierte Lym-

phadenopathie muss von neoplastisch lymphoproliferativen Erkrankungen (malignen Lymphomen) unterschieden werden. Polyarthritis, Glomerulonephritis, Vaskulitis und ulzerative Hautläsionen können auch als Begleitsymptome bei systemischem Lupus erythematoides (SLE) auftreten. Darüber hinaus ist die Histologie von Lupus erythematoides und Leishmaniose sehr ähnlich. Die Unterscheidung einer Leishmaniose von SLE wird auch dadurch erschwert, dass bis zu 30% der an viszeraler Leishmaniose erkrankten Hunde einen (schwach) positiven Test auf Antinukläre Antikörper (ANA) zeigen; 10% können (schwach) Coombs-positiv und 13% Lupus erymatoides-Zellen positiv sein.

Diagnose

Die Diagnose der kaninen viszeralen Leishmaniose ist schwierig wegen der folgenden drei Gründe:

I das Krankheitsbild ist anderen Erkrankungen sehr ähnlich.
II das histopathologische Bild ist oft unspezifisch und ähnelt anderen infektiösen oder immunvermittelten Erkrankungen
III zum heutigen Zeitpunkt besitzt kein Test eine 100% Spezifität und Sensitivität.

Das klinische Bild eines befallenen Hundes kann auf eine Diagnose hinweisen, muss aber immer durch weitere Tests abgesichert werden. Drei Haupt-Testtypen stehen zur Verfügung:

I parasitologische Methoden, deren Ziel es ist die Mikroorganismen sichtbar zu machen
II serologische Methoden, die die gegen Leishmanien gerichteten Antikörper nachweisen, und
III molekulare Methoden (Polymerase Ketten-Reaktion), bei der Parasiten DNA vermehrt und im Wirtsgewebe nachgewiesen wird
IV immunologische Tests, diese zielen auf den Immunstatus des Hundes: CD4+/CD8+ Lymphozyten Verhältnis mit Fluorozytometrie und intradermalem Leishmanin-Test

Parasitologische Methoden

Parasitologische Methoden sind 100% spezifisch, weisen aber eine sehr geringe Sensibilität auf. Die Identifizierung von *Leishmania* in zytologischen Präparaten erfolgt durch FNA aus Lymphknoten, Milz und Knochenmark, sie ist einfach und schnell durchzuführen. In Ausstrichen von Knochenmark erscheint *Leishmania* fast ausschließlich in den Makrophagen, während die Parasiten in zytologischen Präparaten aus Lymphknoten auch häufig extrazellulär zu beobachten sind. Dies wird wahrscheinlich durch die Platzen der Zellen während Entnahme und Prä-paration hervorgerufen. Es konnte bisher keine Korrelation zwischen der Anzahl der zytologisch gefundenen Parasiten und dem Schweregrad der Erkrankung festgestellt werden.

Leishmania kann ebenfalls in zytologischen Präparationen von Exsudat aus Krusten und Schuppen oder durch FNA aus Hautknötchen beobachtet werden. Leider ist die Sensibilität der Zytologie als diagnostisches Werkzeug gering: Knochenmark-Ausstriche können in nur 50-70% der infizierten Tiere positiv sein, in Lymphknoten-Ausstrichen sind es nur etwa 30% der Fälle. Diese Technik ist ebenfalls sehr stark von den Fähigkeiten der ausführenden Person und der benötigten Zeit zum Auffinden der Parasiten im Ausstrich abhängig. Dies sollte nicht mehr als 10 Minuten pro Probe in Anspruch nehmen.

Leishmania kann ebenfalls in histologischen Präparaten, die mit Hämatoxylin-Eosin oder Giemsa angefärbt wurden erkennen. Sie sind häufig bei Leishmanioseformen, die mit Alopezie und Hyperkeratose einhergehen und bei nodulären Formen. Bei der ulzerativen oder pustulären Formen können sie sehr vereinzelt auftreten oder gar nicht auftauchen. Um die Sensibilität dieses Tests zu erhöhen wurden immunhistologische und immunhistochemische Methoden entwickelt. Diese Methoden erreichen den Nachweis des Parasiten durch Immunperoxidase-Färbungen.

Serologische Methoden

Verschiedene serologische Tests, die die gegen die Leishmanien gerichteten Antikörper messen sind entwickelt worden. Unter diesen sind der indirekte Immunfluoreszenztest (IFAT), der direkte Agglutinationstest und der SNAP-Test auf dem Markt erhältlich. Diese Tests haben eine hohe Sensibilität und Spezifität (zwischen 80 und 100%), können aber nicht als einziges Verfahren in der Diagnosefindung eingesetzt werden, da sie bei widerstandsfähigen und gesunden Tieren, die Kontakt mit dem Parasiten hatten falsch positive Werte liefern. Andererseits liefern sie bei Hunden, die noch keine Antikörper produziert haben (Prälatenzphase) falsch negative Ergebnisse. In diesem Fall sollte der Test nach 6-8 Wochen wiederholt werden. Die serologischen Titer sind nicht proportional zu der Schwere der Krankheit und nicht geeignet den Behandlungserfolg zu überwachen, da Antikörper-Titer auch nach klinischer Heilung nachweisbar sein können.

Molekulare Methoden

Die Polymerase-Ketten-Reaktion (PCR) ist in den letzten Jahren entwickelt worden und ist eine hoch sensible und hochgradig spezifische Methode. DNS aus dem Kinetoplasten des Parasiten aus Leber, Milz, Lymphknoten und Knochenmark oder Blut wird vermehrt und identifiziert. Für den Test können sowohl frische als auch formalinfixierte Proben verwendet werden. Die Parasiten können auch in Tieren die seit Jahren geheilt sind und in asymptomatischen Trägern nachgewiesen werden. PCR für Leishmaniose wird, auch für den Tierarzt in einer normalen Praxis, immer leichter verfügbar.
Eine quantitative „Real Time PCR" kann auch die Menge der Parasiten im Körper messen und ist sehr nützlich um das Erfolg der Therapie zu kontrollieren.

Untersuchungen des Immunstatus des Hundes

Die Prüfung der Spätphasen-Reaktion auf Leishmania-Antigen (Leishmanin Test (LST)) ist ein gutes Mittel, um die zellvermittelte Immunität bei einer Leishmania-Infektion vor und während der Behandlung zu evaluieren. Bei humaner viszeraler Leishmaniose ist der Test während der akuten Phase negativ, wird und bleibt aber positiv nach Rückgang der klinischen Symptome. Ähnliche Resultate sind bei Hunden zu erwarten. Bei Hunden, die eine chronische viszerale Form entwickeln bleibt der Test normalerweise negativ.

Das Verhältnis der CD4+/CD8+ Lymphozyten, gemessen durch Fluorozytometrie an Frischblutproben, kann nützlich sein um den Typ des Immunsystems des befallenen Hundes festzustellen und den Effekt der Therapie auf die Wiederherstellung der Lymphozyten-Subpopulationen zu überwachen. Die deutlichste Veränderung ist eine dramatische Abnahme der CD4+ T-Zellen.
Die Wiederherstellung der T-Helferzellen Subpopulation nach der Behandlung ist ein Index für die wieder erstarkte zellvermittelte Immunität.

Korrespondenzadresse:

Chiara Noli, Dip ECVD
Ospedale Veterinario Cuneese, Borgo S. Dalmazzo (CN), Italien

Sarkoptes, Cheyletiella und Co.

Christine Löwenstein

Mit zunehmender Entwicklung von Breitspektrum-Antiparasitika werden Erkrankungen mit Sarkoptes-, Cheyletiella- und Herbstgrasmilben immer seltener. Trotzdem sind sie gerade bei der Aufarbeitung juckender Hauterkrankungen differentialdiagnostisch von großer Bedeutung. Sarkoptesräude hat in vielen Fällen ein ähnliches klinisches Bild wie allergische Erkrankungen und muss deshalb vor deren weiteren diagnostischen Aufarbeitung mit Sicherheit ausgeschlossen werden.
Anhaltspunkte für die Diagnose ergeben sich aus Vorbericht, Klinik, Ohrkratzreflex, Hautgeschabseln, Tesafilmpräparaten, Sarkoptes-Antikörpertiter und diagnostische Behandlung.

Vorbericht

Sowohl Sarkoptes- als auch Cheyletiellamilben sind hochansteckend. In manchen Fällen infizieren sich Jungtiere durch das Muttertier und werden mit Juckreiz und Hautveränderungen vorgestellt. Leider wird oft die Fragen nach Läsionen bei Wurfgeschwistern weder vom Tierbesitzer noch vom Züchter aufschlussreich beantwortet.

Auch Tiere aus vernachlässigten und/oder großen Beständen, Tierheimen oder Auslandsimporten zeigen besonders Sarkoptesräude häufiger. Hunde, die jagdlich genutzt werden und Tiere, die vorwiegend im Wald spazieren geführt werden, haben durch direkten oder indirekten Kontakt mit Füchsen ein erhöhtes Sarkoptes-Infektionsrisiko. Zwar sind Sarkoptes- und Cheyletiellamilben auf Menschen übertragbar, jedoch kann durch das fehlende Auftreten von Läsionen bei Besitzer und anderen Tieren des Haushaltes das Vorliegen der Infestation beim erkrankten Hund nicht ausgeschlossen werden.

Viele Tiere mit Sarkoptes-, Cheyletiella- und Herbstgrasmilbenbefall werden wegen Juckreiz vorgestellt, wobei die Infestation mit Sarkoptesmilben mit seltenen Ausnahmen regelmäßig starken, Cheyletiella- und Herbstgrasmilben unterschiedlich starkem Juckreiz hervorrufen. Die Stärke der Reaktion erklärt sich durch das Ausmaß der allergischen Reaktion gegen die Milben oder ihre Sekrete und indivduell ganz unterschiedlich. Das Auftreten von Herbstgrasmilben ist temperaturabhängig und auf die Monate Juli bis Oktober begrenzt, so dass die Symptomatik streng saisonal ist. Sarkoptes- und Cheyletiellamilben rufen einen nichtsaisonalen Juckreiz hervor.

Klinik

Art und Lokalisation der klinischen Veränderungen sind bei allen 3 Milbenarten unterschiedlich. Prädilektionstellen von Sarkoptesmilben sind Ohrränder und Ellbogen; bei weiterer Ausbreitung werden zuerst haararme oder haarlose Regionen wie Bauch, Brust und Inguinalbereich befallen, bevor die Krankheit, besonders auch nach langwieriger Kortisonapplikation generalisiert. Die Primärläsion der Sarkoptesräude ist die Papel und die verkrustete Papel. Im Verlauf der Erkrankung kann es durch starkes Selbsttrauma zu Alopezie, Lichenifikation, Hyperpigmentierung und bakteriellen Sekundärinfektionen kommen. Sarkoptesräude hat ein ventrales Verteilungsmuster.

Bei Tieren, die mit Cheyletiellamilben befallen sind, imponiert als erstes eine starke Schuppenbildung, die jedoch gerade bei langhaarigen Tieren nicht immer ohne intensive Untersuchung sichtbar ist. Die Erkrankung zeigt sich mit einem dorsalen Verteilungsmuster, Hinterkopf, Rücken und Hals sind Prädilektionsstellen dieser Milben. Cheyletiellose ist nur selten mit Sekundärinfektionen verbunden, so dass die Kombination von Juckreiz und Schuppenbildung ohne klinischen und zytologischen Befund von Sekundärinfektionen ein wichtiger diagnostischer Hinweis auf den Befall mit Cheyletiellamilben ist.

Herbstgrasmilben bevorzugen eine Luftfeuchtigkeit von ca. 80% und halten sich gern ca. 20-30cm oberhalb des Bodens auf. Hieraus erklärt sich die Tatsache, dass man die Milben selbst und die durch sie hervorgerufenen Hautläsionen besonders in Körperbereichen findet, die mit Gräsern oder kleinen Büschen in Berührung kommen: Hals, Brust, Bauch, untere Gliedmaßen und Pfoten. Aber auch an Kopf und besonders an den Ohr können Milben beim Durchstreifen des Grases aufgenommen werden. Vor Lecken geschützt sind sie besonders im hochinterdigitalen Bereich und in der Henry´schen Tasche am Ohrrand; diese Lokalisationen sollten bei der Suche nach Herbstgrasmilben immer berücksichtigt werden. Da Herbstgrasmilben in großen Gruppen auf den Wirt warten, sieht man diese bei frischem Befall oft als orangefarbene Kruste an der Oberfläche einer Papel.

Ohrkratzreflex

Bei ca. 75-90% der mit Sarkoptesmilben befallenen Tiere ist der Ohrkratzreflex auszulösen, eine Ausnahme bilden die Fälle, die keine Läsionen an den Ohren haben. Um diesen Reflex auszulösen, reibt man die Ohreninnenflächen aneinander, wodurch eine kratzende Bewegung der Hintergliedmaße ausgelöst wird.

Hautgeschabsel

Nach allen drei Milbenarten sucht man durch oberflächliche Hautgeschabsel. Die Nachweisgenauigkeit erhöht sich mit einer genauen Auswahl der Entnahmestellen und der Anzahl der Hautgeschabsel. So sollte bei der Suche nach Sarkoptesmilben besonders an verkrusteten Papeln im Bereich von Ohrrändern, Ellbogen und Sprunggelenken geschabt werden. Leider sind Räudemilben oft schwierig nachzuweisen; nach der Entnahme und Untersuchung von 3 Hautgeschabseln wurden nur ca. 20% der Fälle identifiziert.
Cheyletiellamilben sind oft in großer Anzahl in Hautgeschabseln von stark verschuppten Hautarealen im Bereich von Rücken und Hals nachzuweisen. Um die Übersichtlichkeit zu erhöhen, ist es bei langhaarigen Hunden sinnvoll, die Haare zu kürzen.

Der Nachweis von Herbstgrasmilben gelingt am ehesten durch Hautgeschabsel von verkrusteten Papeln im Bereich von Kopf und Interdigitalbereich.

Da bei einigen Tieren durch eine geringe Anzahl von Milben eine starke allergische Reaktion hervorgerufen werden kann und der Milbennachweis auch bei sorgfältiger Ausführung nicht immer gelingt, schließen negative Hautgeschabsel das Vorliegen einer Infestation mit Sarkoptes-, Cheyletiella- und Herbstgrasmilben nicht aus!

Tesafilmpräparate

Tesafilmpräparate können als Ergänzung zu Hautgeschabseln bei der Suche nach Cheyletiella- und Herbstgrasmilben hilfreich sein. Nach Ausbürsten des Haarkleides kann man mit Tesafilmstreifen Schuppen und damit auch Cheyletiellamilben sehr gut aufnehmen und direkt mikroskopisch untersuchen. Mit der klebenden Oberfläche von Tesafilmstreifen kann auch von der Hautoberfläche an schwierigen Lokalisationen wie Interdigitalbereich und Henry´sche Tasche Probenmaterial entnehmen.

Sarkoptes-Antikörpertiter

Durch einen ELISA-Test können Antikörpern gegen Oberflächenantigene von Sarkoptesmilben nachgewiesen werden. Dieser Test stellt eine wertvolle Ergänzung von Hautgeschabseln dar und besitzt eine Sensitivität von 92% und eine Spezifität von 96%. Nach Infestation kann es jedoch bis zu 5 Wochen dauern, bis

eine Serokonversion stattfindet und der Test positiv ist. Immuninkompetente Tiere bilden u.U. gar keinen diagnostistischen Titer aus. Da Antikörper gegen Sarkoptesmilben auch nach erfolgreicher Behandlung bis zu 4,5 Monate nachgewiesen werden können, ist dieser Test nicht zur Therapiekontrolle geeignet.

Versuchstherapie
Spricht der Vorbericht und die klinische Symptomatik für das Vorliegen eines Befall mit Sarkoptes- oder Cheyletiellamilben und bleiben Hautgeschabsel und Tesafilmpräparate ohne Erfolg, so kann zum Ausschluss dieser Erkrankungen eine diagnostische Therapie durchgeführt werden. Hierbei sollten in erster Linie zugelassene Medikamente mit einer hohen Therapiesicherheit sowohl beim befallenen Tier als auch bei den Kontakttieren eingesetzt werden.

Zugelassene Medikamente zur Behandlung der Sarkoptesräude sind Selamectin, Moxidectin und Amitraz. Folgende Behandlungsprotokolle haben sich als wirksam erwiesen:

- Selamectin
  - spot on 2x im monatlichen Abstand
  - 3-5x im Abstand von 2 Wochen
- Moxidectin spot on (mit Imidacloprid)
  - 2x im monatlichen Abstand
  - 3-5x im Abstand von 2 Wochen
- Amitraz
  - 250 ppm, wöchentlich für 4 - 6 Wochen
  - 500 ppm, alle 4 Tage für 5 Behandlungen.

Von der Applikation nicht zugelassenener Medikamente wie Fipronil Spray 3x im Abstand von 3 Wochen, wöchentliche Schwefelkalk-Spülungen oder die Gabe von makrozyklischen Laktonen sollte aus rechtlichen Gründen abgesehen werden.

Zur Behandlung von Cheyletiellamilben gibt es meines Wissens keine zugelassenen Medikamente.

Als wirksam haben sich folgende Behandlungsprotokolle erwiesen:

- Selamectin spot on
  - 4x monatlich
  - 3x alle 2 Wochen
- Fipronil Spray oder spot on 2x monatlich
- Schwefelkalk-Spülungen wöchentlich
- Amitraz-Spülungen wöchentlich
- Pyrethrin-Spray oder -Shampoo
- Ivermectin 200-300µg/kg für 6-8 Wochen
  - oral in wöchentlichen Abständen
  - s.c. alle 2 Wochen
  - Milbemycinoxim 2mg/kg oral 1x wöchentlich (aber teils bis zu 9 Behandlungen notwendig).

Obwohl beide Milbenarten nur begrenzte Zeit in der Umgebung überlebensfähig sind, sollte auch wegen einer möglichen Ansteckung der Besitzer eine Umgebungsdesinfektion durchgeführt werden. Hierzu sind Körbe, Bürsten, Kämme etc. mit Akariziden zu behandeln und waschbare Decken und Kissen mit Temperaturen von > 55°C zu waschen.

Die diagnostische Behandlung von Herbstgrasmilben ist nicht sinnvoll, da während der Saison ein hohes Reinfestationsrisiko besteht und nur eine begrenzte Anzahl von nicht zugelassenen Medikamente mit unterschiedlicher Therapiesicherheit verfügbar und so die diagnostische Aussagefähigkeit zu gering ist.
Zur Behandlung von Herbstgrasmilben haben sich folgende Medikamente als wirksam erwiesen:

- Fipronil
  - 0,25% Fipronil Pumpspray über den ganzen Körper, besonders an Bodenkontaktflächen 1x monatlich
  - bei 15/18 Hunden wirksame Kontrolle
  - bei 3 Katzen nur ca. 14 Tage wirksamer Schutz
- Permethrin-Pyripoxifen
  - 2-3 wöchentliche Gaben wirksam in 14/15 Hunden
  - nur beim Hd !!!!
- Amitraz 500 ppm als Badelösung, wöchentliche Wiederholungen.

In jedem Fall sollte durch zytologische Untersuchungen abgeklärt werden, ob Sekundärinfektionen durch Bakterien und/oder Hefepilze vorliegen und entsprechende Therapie eingeleitet werden.

In einigen Fällen kann es nach der diagnostischen Behandlung von Sarkoptes- und Cheyletiellamilben durch das Absterben der Milben zu einer kurzfristigen Verstärkung des Juckreizes kommen. Diesem kann durch die lokale Applikation von corticoidhaltigen Salben oder Sprays oder die Gabe von z.B. Prednisolon 0,5-1mg/kg p os entgegengewirkt werden. Man sollte sich jedoch bewusst sein, dass die diagnostische Aussagefähigkeit einer Versuchstherapie, bei der der Juckreiz wichtigstes Erfolgskriterium ist, durch die gleichzeitige Gabe von Corticoiden stark beeinträchtigt werden kann.

Auch bei der Behandlung von Hauterkrankungen durch Herbstgrasmilben kann der kurzfristige Einsatz von lokalen Corticoiden notwendig sein.

Korrespondenzadresse:

Dr. Christine Löwenstein
Dip ECVD, Cert SAD RCVS
Hofheim, Frankenthal
Christine.Loewenstein@t-online.de

Ausgewählte Zoonosen mit Hautmanifestationen

Wieland Beck

1. Einleitung

Gelegentlich können Milben, deren definitive Wirte Tiere sind, auf das menschliche Integument übertragen werden und dort verschiedene Krankheitserscheinungen auslösen. In der tierärztlichen Praxis treten von Zeit zu Zeit Fälle auf, bei denen Tierpfleger, -halter und andere z.B. mit räudigen Tieren in Berührung gekommene Personen erythematöse bis skabioide Hautreaktionen zei gen. Die durch Räude- und andere Milben hervorgerufenen Hautkrankheiten gehören zu den bedeutsamen Ektoparasitosen der Haus- und Heimtiere. Gleichzeitig treten einige Vertreter dieser Arthropoden als Zoonoseerreger in Erscheinung.
Erfahrungsgemäß sind Kinder, die bei der Betreuung kleiner Haus- und Heimtiere häufig einen sehr innigen Kontakt zu ihren Pfleglingen besitzen, einem höheren Infektionsrisiko ausgesetzt. Die Tatsache, dass Kinder und Jugendliche infektionsanfälliger sind und offensichtlich auch eher klinische Hautreaktionen zeigen als Erwachsene ist möglicherweise auf biochemische Veränderungen der Haut und ihrer Sekrete, den Haarwuchs und -wechsel, den altersabhängigen physiologischen Status der Person und die erworbene Fähigkeit zur allergischen Antwort auf parasitäre Metaboliten zurückzuführen. Demnach bildet sich im Alter eine entsprechende Immunkompetenz aus (Alexander 1984; Hiepe und Buchwalder 1992). Der Übergang von Milben vom Tier auf den Menschen ist häufig mit diagnostischen Problemen verbunden und bleibt daher manchmal unerkannt. Bei der Vorstellung des Patienten beim Hausarzt fallen meist nur die in der Regel wenig charakteristischen Hautveränderungen auf. Die häufig temporärperiodischen Milben sind auf der Haut des Menschen kaum nachweisbar. Die beim Tier typischen Grabgänge von permanentstationären Sarkoptiden in der Haut sind beim Menschen nicht anzutreffen. Hautreaktionen werden deshalb nicht selten als Folge von Allergien, Dermatomykosen oder bakterielle Infektionen fehlinterpretiert. Der Verdacht auf eine parasitäre Genese ergibt sich oft erst nach erfolgloser symptomatischer Therapie oder nach Beibringung von Milben durch den Patienten selbst. Zur ätiologischen Abklärung ist neben einer gründlichen Anamnese (Sind Tiere im Umfeld vorhanden?) auch eine Vor-Ort-Besichtigung des Wohnbereiches oder beruflichen Umfeldes zu empfehlen (Beck und Pantchev 2009).

2. Grabmilben als Zoonoseerreger

Nicht selten werden in der tierärztlichen Sprechstunde Hundebesitzer mit juckenden erythematösen Effloreszenzen bei ihren Tieren und sich selbst vorstellig. Neben der Untersuchung und Behandlung des Tieres kann der Veterinär über den Besitzer eine für die adäquate Diagnose wesentliche Information an den behandelnden Haus-/Hautarzt weitergeben. Erfahrungsgemäß können Dermatologen in solchen Fällen eine definitive Diagnose oft nicht stellen, weil ihnen wichtige Hinweise dafür nicht bekannt sind. Bei allen ätiologisch unklaren Dermatitiden des Menschen ist immer an die Möglichkeit einer Milbeninfestation zu denken und beim Patienten zu hinterfragen. Auch sollte immer die Frage nach dem Vorhandensein von Tieren im privaten, beruflichen oder sonstigem Umfeld gestellt werden. Skabioide Hautveränderungen bei einem Tierhalter müssen stets dazu Anlaß geben, dass sein Tier beim Tierarzt auf Ektoparasiten untersucht wird. Dies trägt auch zur differenzialdiagnostischen Abgrenzung bei, etwa von Befall mit Flöhen. Grundsätzlich steht bei *Sarcoptes*-Befall die Therapie des Tierpatienten kausaltherapeutisch im Vordergrund, während beim Menschen bei entsprechender Indikation eine symptomatisch antiinflammatorische und juckreizlindernde Behandlung ausreicht. Die große Bedeutung von *Sarcoptes scabiei* als Überträger tierischer Räuden auf den Menschen wird in dermatologischen Kasuistiken immer wieder unterstrichen (Kutzer und Grünberg 1969; Charlesworth und Johnson 1974; Estes et al. 1983; Birk et al. 1999). *Sarcoptes*-Spezies wurden jedoch auch bei ca. 40 anderen Tierarten als Räudeerreger gefunden. Daher geht von diesen Tierspezies ein potenzielles Zoonoserisiko aus. Experimentelle Beobachtungen belegen, dass die Ansiedlung des an eine Tierspezies adaptierten *Sarcoptes*-Vertreters an einem Tier anderer Art bzw. am Menschen unter bestimmten Umständen möglich ist. Menschen, die mit an *Sarcoptes*-Räude erkrankten Tieren in Kontakt kommen, zeigen gelegentlich Hautveränderungen. Dabei entstehen etwa 2-6 mm große papulöse und papulovesikulöse Effloreszenzen, die infolge Juckreiz rasch aufgekratzt werden. Als Prädilektionsstellen gelten Arme, Hals und das Abdomen, also in erster Linie Kontaktstellen. Grabgänge werden bei der humanen Tierskabies nicht beobachtet. In der einschlägigen Literatur finden sich Berichte zur sog. Pseudoskabies des Menschen durch Sarcoptes-Varietäten von Hund, Schwein, Rind, Ziege, Gemse, Schaf, Pferd, Kamel, Dromedar, Tapir, Fuchs und Frettchen.

3. Pseudoskabies beim Menschen durch Sarcoptiden

Es werden drei Fälle einer Pseudoskabies beim Menschen in Folge einer Infestation mit Grabmilben vorgestellt. Eine Bäuerin erkrankte an stark juckenden, erythematösen Hautveränderungen im Extremitätenbereich. Die weitere Abklärung ergab, dass sie sich bei ihrem an *Sarcoptes*-Räude erkrankten Hofhund angesteckt hatte. Bei der Vor-Ort-Besichtigung zeigte sich, dass das Tier Kontakt zu mehreren Füchsen (Fuchsbau auf dem Hof) hatte. In einem anderen Fall beobachtete ein Landwirt heftig juckende, urtikarielle Hautreaktionen insbesondere an den Armen und Händen. Nachdem die Ätiologie zunächst unklar war, zeigte sich dass von den 70 Milchrindern im Stall des Erkrankten einige mit *Sarcoptes bovis* befallen waren. Vermutlich waren durch den engen Körperkontakt beim Melken Milben auf die Hautoberfläche des Landwirtes übergegangen. *Trixacarus-caviae*-Milben, die Erreger der Meerschweinchen-Räude, gelten ebenfalls als Zoonoseerreger (Dorrestein und Bronswijk 1979). Dies belegen auch die eigenen Beobachtungen in einem dritten Fall, in dem bei einer 30 Jahre alten Tierarzthelferin papulöse Effloreszenzen im Bereich der Gürtellinie, der Unterarme und Unterschenkel nach Kontakt mit einem durch *Trixacarus caviae* infestierten Meerschweinchen auftraten. Die weiteren Untersuchungen in diesem Fall ergaben, dass die Hautveränderungen definitiv durch den Übergang dieser Grabmilben auf das menschliche Integument hervorgerufen wurden. Diese Milben lösen eine der Veranlagung des

Meerschweinchen mit Trixacarus-Räude

Patienten und der Befallsintensität entsprechende Scheinräude aus. Wirtsfremde *Sarcoptes*-Spezies sind aber kaum in der Lage, sich am nicht adäquaten Organismus dauerhaft anzusiedeln und überleben dort in der Regel bis maximal 6 Tage. Die Milben bohren sich in das Stratum corneum ein, bleiben aber am Eingang sitzen, verschwinden nach kurzer Zeit wieder und hinterlassen unangenehm juckende Papeln, ohne Gänge zu graben. (Mumcuoglu und Rufli 1979).

Tierarzthelferin mit Pseudoskabies nach Handling mit einem räudigen Meerschweinchen

Räudemilben des Meerschweinchens (Trixacarus caviae)

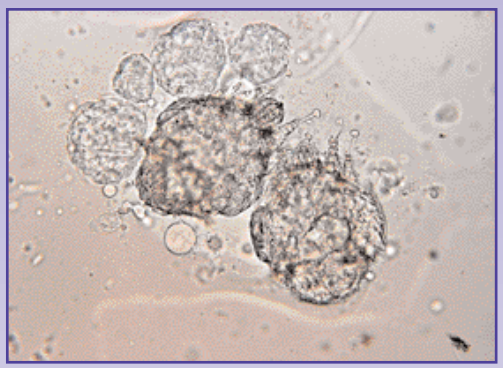

Hofhund mit Sarcoptes-Räude, der seine Besitzerin ansteckte

Räudemilbe des Hundes (Sarcoptes canis)

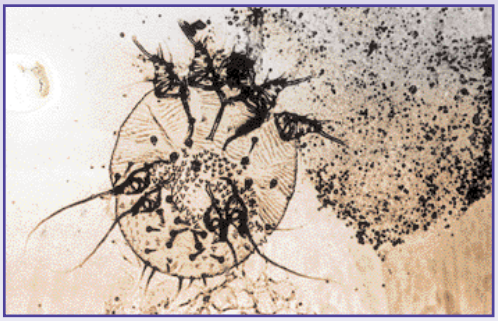

4. Literaturverzeichnis

1. ALEXANDER, J.O. (1984): Arthropods and human skin, 1st ed. Springer, Berlin, Heidelberg, New York, 363-382.

2. BECK, W. und N. PANTCHEV (2009): Parasitäre Zoonosen. 1. Aufl., Hannover, Schlütersche, 19-22.

3. BIRK, R.W., TEBBE, B., SCHEIN, E., ZOUBOULIS, C.C. und C.E. ORFANOS (1999): Pseudoskabies durch Rotfuchs übertragen. Hautarzt, 50, 127-130.

4. CHARLESWORTH, E.N. und J.-L. JOHNSON (1974): An epidemy of canine scabies in man. Archives Dermatology, 110, 572-574.

5. DORRESTEIN, G.M. und J.E.M.H. VAN BRONSWIJK (1979): Trixacarus caviae Fain, Hovell & Hyatt 1972 (Acari: Sarcoptidae) as a cause of mange in guinea-pigs and papular urticaria in man. Veterinary Parasitology, 5, 389-398.

6. ESTES, S.A., KUMMEL, B. und L.G. ARLIAN (1983): Experimental canine scabies in humans. Journal of the American Academy of Dermatology, 9, 397-401.

7. HIEPE, T. und R. BUCHWALDER (1992): Autochthone para sitäre Zoonosen – eine aktuelle Problematik. Teil 3: Durch Arthropoden bedingte Zoonosen. Zeitschrift für Ärztliche Fortbildung, 86, 147-156.

8. KUTZER, E. und W. GRÜNBERG (1969): Zur Frage der Übertragung tierischer Sarcoptesräuden auf den Menschen. Berliner Münchener Tierärztliche Wochenschrift, 82, 311-314.

9. MUMCUOGLU, Y. und T. RUFLI (1979): Infestation des Menschen durch Sarcoptes scabiei var. bovis (Rinderräudemilbe). Hautarzt, 30, 423-426.

Korrespondenzadresse:

Dr. Wieland Beck, Pfizer GmbH Tiergesundheit Berlin, Leopoldstr. 27, 80802 München, E-Mail: Wieland.Beck@pfizer.com, Tel.: 089-33038181

Psychogene Dermatosen

Ariane Neuber

Stress und Verhaltensprobleme können ohne Zweifel vorhandene Hautprobleme – und andere Erkrankungen – verschlimmern. Die Ansicht, ob immer eine organische Grunderkrankung bestehen muss, oder ob Verhaltensprobleme alleine die Erkrankung auslösen können, scheint je nach Autor von einem ins andere Extrem zu schwanken.

Hunde

Dermatosen

Akrale Leckdermatitis wird durch ständiges Lecken an einer Hautstelle hervorgerufen. Dadurch kommt es erst zu einer Verdickung des Gewebes, die mit Speichelverfärbung, Erythem und Alopezie vergesellschaftet ist. Auf Dauer verdickt sich das Gewebe immer weiter, wird hyperpigmentiert und erodiert oder gar ulzeriert. Fast immer kommt es auch zu einer sekundären bakteriellen Infektion, die wiederum zum vermehrten Juckreiz führt. Als organische Ursache kann unter anderem eine Allergie, eine Parasitose, orthopädische Probleme im darunteliegenden Muskel- oder Knochengewebe, Calcinosis circumscripta, oder neurologische Probleme zugrunde liegen.

Anallecken kann sowohl durch Verhaltensprobleme (Ritualisierung) als auch durch Allergien oder durch Infektionen mit Staphylococcus pseudintermedius oder Malassezia pachydermatis ausgelöst werden.

Nagelbeissen kann zu kurzen, abgebrochenen Nägeln ohne strukturelle Defekte und ohne Probleme der Ballen führen.

Flankensaugen kommt hauptsächlich beim Dobermann und sibirischen Husky vor und führt zu lokalisierter Alopezie.

Selbstinduzierte Alopezie kann durch Lecken, Reiben oder Kratzen der Extremitäten, Flanken oder des Schwanzes und ist meist unilateral.

Verhaltensprobleme

Kommunikationsprobleme

Oft verstärkt der Besitzer unerwünschtes Verhalten des Hundes dadurch, dass er ihm jedesmal, wenn das Verhalten vorkommt, besondere Aufmerksamkeit schenkt, denn auch negative Aufmerksamkeit (Schimpfen) wird als Ansprache empfunden. Daher wird dann bereits vorliegendes Verhalten, wie z.B. vermehrtes Kratzen aufgrund einer geringgradigen Allergie oder Analschlecken, das in geringem Masse normales Verhalten ist, sehr verstärkt.

Sinnesreizentzugs Syndrom

Welpen, die in den ersten Wochen in einer sehr reizarmen Umgebung aufwachsen, haben durch das Fehlen an Stimulationsreizen Probleme sich später an eine neue Umgebung zu gewöhnen. Sie erkunden die neue Umgebung, aber nur sehr vorsichtig, und ihre Körperaltung deutet auf ihre Unsicherheit hin. Daher sind sie später ständigem Stress ausgeliefert.

Trennungsangst

Als häufige Ursache von Verhaltensstörungen gilt beim Hund die „separation anxiety", die Angst vom Besitzer verlassen zu werden (Seksel 2001; King 2000). Welpen entwickeln eine starke Bindung zu ihrer Mutter, die später durch eine Bindung an den Besitzer ersetzt wird. Diese starke Bindung an eine einzige Person, muss durch eine Bindung an das Rudel (die Familie) ersetzt werden, da sonst jegliches Entferntsein von der Bezugsperson in destruktiven Verhalten, Urin-, Kotabsatz, übermässigem Schlecken oder Bellen resultiert (Boothe 2001; Overall 1998).

Sekundäre Überanhänglichkeit

Diese resultiert in ähnlichem Symptomen, wie die Trennugsangst, entsteht aber sekundär als Lösung eines anderen Verhaltenproblems, wie zum Beispiel durch das Sinnesreizentzugs Syndrom.

Sozialisierungs- und Hirarchieprobleme

Diese Probleme können zu Aggresion, unerwünschtem Defäkieren und destruktivem Verhalten führen. Meist leiden die Tiere auch unter Angstzuständen. Rituale, wie Schwanzbeissen oder Analschlecken sind bei diesen Patienten oft zu sehen.

Depressionen

Die Depression ist ein reaktives Stadium, bei dem die Reizschwelle erhöht ist. Depressionen können aufgrund von nicht behandelten Angstzuständen entstehen. Dabei wird erlerntes Verhalten „vergessen" und es kann zur akralen Leckdermatitis und zum Saugen kommen, gerade, wenn es sich um altersbedingte Depressionen handelt.

Stereotypische Störungen

Diese beinhalten Selbstzerstörungen, wie übermässiges Lecken verbunden mit einer Leckdermatitis, Schwanzbeissen und -jagen, Nägelkauen, Polyurie/Polydypsie, Pica und auch übermässiges Bellen (Landsberg 2001; Boothe 2001; Moon-Fanelli 1998).

Dissoziatives Syndrom

Dieses Syndrom wurde bei Englischen Bullterriern und DSH beschrieben und beeinhaltet sich drehen und Selbstzerstörung, besonders des Schwanzes. Der Patient wirkt wie von seiner Umwelt dissoziiert.

Diagnose

Die Diagnose von psychogenen Dermatosen basiert auf einer sorgfältigen Anamnese, den klinischen Symptomen (z.B. akrale Leckdermatitis, unilaterale Alopezie, Nagel- oder Schwanzbeissen) und das Vorhandensein eines Verhaltensproblemes.

Katzen

Katzen, besonders in Haushalten mit mehreren Haustieren, scheinen starkem sozialen Stress ausgesetzt zu sein. Aber auch Nachbarkatzen können einen Stressor darstellen. Auch life-style Änderungen, wie zum Beispiel ein Umzug, ein neues Baby in der Familie oder ein Todesfall können ein auslösender Faktor für ein Verhaltensproblem sein. Besonders in Mehrkatzenhaushalten, wenn nicht genügend Futterstationen, Schlafplätze und Katzentoiletten zur Verfügung stehen, stellen permanenten Stress dar. Katzen in Gruppen schliessen sich oft zu Sozialverbänden zusammen, in einem Haushalt mit vielen Katzen können unter Umständen mehrere Sozialgruppen bestehen. Wenn mehrere Futterstationen angeboten werden, findet man häufig, dass bestimmte Gruppen nur an einer Station gemeinsam fressen. Stress kann auch Auslöser für eine Zystitis sein, die dann wiederum zum Beschlecken des Abdomens führt.

Trichotillomanie/vermehrtes Lecken

Bei der Trichotillomanie handelt es sich um eine Impulsstörung, bei der der Patient sich die Haare ausreisst. Nicht nur bei Menschen, auch in der Tierwelt lassen sich mit der Trichotillomanie vergleichbare Verhaltensweisen finden, z.B. bei Vögeln, Hunden und Katzen. In verschiedenen Vergleichsstudien (Bordnick, Thyer und Ritchie, 1994; Moon-Fanelli, Dodman und O'Sullivan, 1999) finden sich Übereinstimmungen in bezug auf das Symptomverhalten, die Ätiologie, das Ansprechen auf Verhaltenstherapie und dem Ansprechen auf eine pharmakologische Behandlung mit Serotonin-Wiederaufnahme-Hemmern (Bordnick, Thyer & Ritchie, 1994).

Vögel

Vögel, die an der sog. „feather picking disorder" (FPD) leiden, zupfen sich solche Federn aus, die äußerlich anders erscheinen, und spielen anschließend mit ihnen. Dieses Verhalten ist jedoch nur bei Tieren in Gefangenschaft beobachtet worden. Das läßt darauf schließen, daß dieser Zustand einen Stressfaktor für die Vögel darstellt, der zu der Ausbildung dieser Störung beiträgt. Solche Stressfaktoren sind z.B. soziale Isolation, fehlende physikalische Stimulation, das Fehlen von sexueller Aktivität und Aufzucht von Jungen oder territoriale Kämpfe in Käfigen mit mehreren Vögeln (Moon-Fanelli, Dodman und O'Sullivan, 1999). Dieser Stress, Langeweile, Einsamkeit und Frustration führen nach Meinung einiger Autoren zu der Ausbildung der Störung (Bordnick, Thyer & Ritchie, 1994).
Auch bei Vögeln müssen selbstverständlich erst dermatologische Ursachen, wie z. B. Parasiten, Allergie etc. abgeklärt werden.

Therapie

Es gibt drei verschiedene Ansätze für die Therapie-Psychopharmaka, Verhaltenstherapie und Pheromone-, die meist in veschiedenen Kombinationen angewendet werden. Einige Läsionen (akrale Leckdermatitis) erforden ausserdem antibiotische Behandlung, um die tiefe Pyodermie zu versorgen. In manchen Fällen sind auch Zwangsmassnahmen, wie Halskrausen oder Verbande unerlässlich; allerdings werden dadurch Angstzustände noch verschlimmert. Bei akraler Leckdermatitis wird in manchen Fällen versucht die Läsion chirurgisch zu entfernen, aber diese Form der Therapie scheitert oft, denn die Grunderkrankung wird dadurch nicht behandelt. Ausserdem ist es chirurgisch oft nicht einfach die Läsion zu entfernen, da sie meist an den Extremitäten, mit wenig Gewebe zum Verschliessen des entstandenen Defektes und dadurch Zug auf die Wunde kommt.

Verhaltenstherapie

Verhaltenstherapie ist bei den meisten Problemen unerlässlich und medikamentöse Behandlung ist nur unterstützend. Durch die Verhaltenstherapie sollen falsche Verhaltsweisen durch weniger destruktische Reaktionen ersetzt werden.

Psychopharmaka

Antidepressiva

Clomipramin

Clomipramin eignet sich zur Therapie der meisten Verhaltensstörungen (Boothe 2001) bei Hunden und Katzen.

Angstzustände

Diese trennungsbedingte Verhaltensstörung kann mit Clomipramin behandelt werden (Boothe 2001; Overall 2002; Seksel 2001), wobei die medikamentelle Behandlung nur mit einer Verhaltenstherapie oder mit einer Änderungen der Haltungsbedingungen durchgeführt werden sollte (Löscher 2003).
Clomipramin eignet sich auch zur Therapie von Angstzuständen, die schon längerfristig andauern (Seksel 2002; King 2004).
Bei Katzen können angstassozierte Verhaltensprobleme, wie übertriebenes Putzen und exzessives Lecken therapiert werden (Seksel 2002; Seksel 1998). Clomipramin sollte aber auch bei Katzen nur in Kombination mit einer Verhaltenstherapie angewandt werden (Seksel 2002).

Stereotypien

Bei Stereotypien (Zwangsneurosen) kann Clomipramin eingesetzt werden (Boothe 2001; Overall 2002; Hewson 1998; Schöning 2002; Lem 2002; Seksel 2002). Diese beinhalten Selbstzerstörungen, wie übermässiges Lecken verbunden mit einer Leckdermatitis, Schwanzbeissen und -jagen, Nägelkauen, und auch übermässiges Bellen (Landsberg 2001; Boothe 2001; Luescher 2002; Mills 2002; Moon-Fanelli 1998).

Psychogene Dermatosen

Clomipramin hilft bei psychogenen Dermatosen, die eine dermatologische und verhaltensbedingte Komponente haben und sich in Leckdermatitis, -granulomen, Juckreiz und Selbstzerstörung äussern (Boothe 2001; Boothe 2001; Goldberger 1991; Seksel 2002). Auch bei einer psychogenen Alopezie (Sawyer 1999; Pfeiffer 1999), sowie bei Pruritus (Overall 1997) kann Clomipramin hilfreich sein.

Federrupfen

Clomipramin kann bei verschiedenen Papageiarten bei psychogenem Federrupfen eingesetzt werden (Seibert 2004)

Dopaminsystem Modulatoren

Selegilin

Selegilin eignet sich zur Therapie von verschiedenen Verhaltensstörungen beim Hund, wie Trennungsangst (Horwitz 2002b), Angstprobleme, die sich äussern in Leckdermatitis (Seksel 2002) und Stereotypien, wie Schwanzjagen (Seksel 2002).
Selegilin eignet sich auch bei Katzen zur Therapie von Verhaltensstörungen, wie Ängstlichkeit, auffälliges Lecken und verschiedene Arten der Aggressivität (Dehasse 2003).
Die Behandlung mit Selegilin darf nur zusammen mit einer Verhaltenstherapie durchgeführt werden oder muss mit einer Änderung der Haltungsbedingungen verbunden sein (Löscher 2003).

Serotoninwiederaufnahme Inhibitoren

Fluoxetin

Fluoxetin eignet sich zur Therapie von Verhaltensproblemen bei Tieren wie sterotypes Verhalten (Overall 2002; Overall 2003; Seksel 2002) und übertriebenes Putzverhalten bei Katzen (Beaver 2003), Trennungsangst (Seksel 2002; Beaver 2003; Overall 1997), Leckdermatitis und -granulome (Jochle 1998; Wynchank 1998; Rapoport 1992; Luescher 2002) und psychogene Alopezie bei Katzen (Boothe 2001)

Pheromontherapie

Pheromone sind Duftstoffe, die der Intraspezies-Kommunikation dienen.

Apaisin

Apaisin ist erhältlich als Spray, Diffusor und Halsband, ist ein Analog zum maternalen Pheromon aus dem Zwischenmilchleistenbereich der Hündin. Es wirkt anxiolytisch und wirk damit unterstützend in der Therapie bei Angstzuständen.

Alpha-S1-caseintrypsin

Dieses Pheromon wird oral verabreicht und hilft bei einigen Fällen von akraler Leckdermatitis.

Felines Gesichtspheromon

Dieses Pheromon markiert das Territorium der Katze als sicher und wirkt damit anxyolytisch. Es kann bei Stress z. B. in Mehrkatzenhaushalten oder Life-style Änderungen helfen. Es ist als Diffusor oder Spray erhältlich.

Allen DG, Dowling PM & Smith DA:
Handbook of Veterinary Drugs.
Lippincott Williams & Wilkins, Philadelphia (USA),
3. Edition: 1111 pp, 2005

Beaver BV:
Feline Behavior: A Guide for Veterinarians.
Saunders, St. Louis (USA), 2. Edition: 349 pp, 2003

Boothe DM:
Dermatologic Therapy.
In: Small Animal Clinical Pharmacology and Therapeutics (DM Boothe, ed), WB Saunders, Philadelphia (USA), 1. Edition: pp 654-676, 2001

Boothe DM:
Drugs that modify animal behavior.
In: Small Animal Clinical Pharmacology and Therapeutics (DM Boothe, ed), WB Saunders, Philadelphia (USA), 1. Edition: pp 457-472, 2001

Dehasse J:
Retrospektive Studie zum Einsatz von Selgian bei Katzen.
Kleintiermedizin 9/10: 265-266, 2003

Goldberger E & Rapoport JL:
Canina Acral Lick Dermatitis: Responses to the Antiobsessional Drug Clomipramine.
J Am Anim Hosp Assoc 27: 179-182, 1991

Hewson CJ, Luescher UA, Parent JM, Conlon PD & Ball RO:
Efficacy of clomipramine in the treatment of canine compulsive disorder.
J Am Vet Med Assoc 213(12): 1760-1766, 1998

Jochle W:
Abnormal behavior and adaptation problems in dogs and cats and their pharmacologic control.
Tierarztl Prax Ausg K Kleintiere Heimtiere 26(6): 410-421, 1998

King JN, Overall KL, Appleby D, Simpson BS, Beata C, Chaurand CJP, Heath SE, Ross, C, Muller G, Bataille BG, Paris T, Pageat P, Brovedani F, Garden C & Petit S:
Results of a follow-up investigation to a clinical trial testing the efficacy of clomipramine in the treatment of separation anxiety in dogs.
Appl Anim Behav Sci; 1-10, 2004

King JN, Simpson BS, Overall KL, Appleby D, Pageat P, Ross C, Chaurand JP, Heath S, Beata C, Weiss AB, Muller G, Paris T, Bataille BG, Parker J & Petit S, Wren J:
Treatment of separation anxiety in dogs with clomipramine: results from a prospective, randomized, double-blind, placebo-controlled, parallel-group, multicenter clinical trial.
Appl Anim Behav Sci 67(4): 255-275, 2000

Landsberg GM:
Clomipramine: beyond separation anxiety.
J Am Anim Hosp Assoc 37(4): 313-318, 2001

Löscher W:
Pharmaka mit Wirkung auf das Zentralnervensystem.
In: Pharmakotherapie bei Haus- und Nutztieren (W Löscher, FR Ungemach & R Kroker, eds), Parey Buchverlag, im Blackwell Verlag GmBH, 10707 Berlin (D); pp 55-108, 2003

Löscher W:
Pharmaka mit Wirkung auf das Zentralnervensystem.
In: Pharmakotherapie bei Haus- und Nutztieren (W Löscher, FR Ungemach & R Kroker, eds), Parey Buchverlag, im Blackwell Verlag GmBH, 10707 Berlin (D); pp 55-108, 2003

Moon-Fanelli AA & Dodman NH:
Description and development of compulsive tail chasing in terriers and response to clomipramine treatment.
J Am Vet Med Assoc 212(8): 1252-1257, 1998

Moon-Fanelli, A. A., Dodman, N. H. & O'Sullivan, R. L. (1999). Veterinary models of compulsive self-grooming: Parallels with trichotillomania. In D. J. Stein, G. A. Christenson & E. Hollander (Eds.). Trichotillomania. Washington, DC; London: American Psychiatric Press, Inc..

Overall KL:
Animal behavior case of the month. Stereotypical motor behavior that manifested when the owner departed or was out of the dog's sight.
J Am Vet Med Assoc 213(1): 34-36, 1998

Overall KL:
Pharmacologic treatments for behavior problems.
Vet Clin North Am Small Anim Pract 27(3): 637-665, 1997

Pfeiffer E, Guy N & Cribb A:
Clomipramine-induced urinary retention in a cat.
Can Vet J 40(4): 265-267, 1999

Rapoport JL, Ryland DH & Kriete M:
Drug treatment of canine acral lick. An animal model of obsessive-compulsive disorder.
Arch Gen Psychiatry 49(7): 517-521, 1992

Sawyer LS, Moon-Fanelli AA & Dodman NH:
Psychogenic alopecia in cats: 11 cases (1993-1996).
J Am Vet Med Assoc 214(1): 71-74, 1999

Seibert LM, Crowell-Davis SL, Wilson GH & Ritchie B:
Placebo-controlled clomipramine trial for the treatment of feather picking disorder in cockatoos.
J Am Anim Hosp Assoc 40(4): 261-269, 2004

Seksel K & Lindeman MJ:
Use of clomipramine in the treatment of anxiety-related and obsessive-compulsive disorders in cats.
Aust Vet J 76(5): 317-321, 1998

Seksel K & Lindeman MJ:
Use of clomipramine in treatment of obsessive-compulsive disorder, separation anxiety and noise phobia in dogs: a preliminary, clinical study.
Aust Vet J 79(4): 252-256, 2001

Seksel K:
Behavior-modifying drugs.
In: Small Animal Clinical Pharmacology (JE Maddison, SW Page & D Church, eds), WB Saunders, London (UK), 1. Edition: pp 489-514, 2002

Wynchank D & Berk M:
Fluoxetine treatment of acral lick dermatitis in dogs: a placebo-controlled randomized double blind trial.
Depress Anxiety 8(1): 21-23, 1998

Korrespondenzadresse:

Ariane Neuber
DrMedVet, CertVD, Dipl ECVD, MRCVS
Europäische und RCVS Spezialistin der Veterinärdermatologie
Derm4Pets
Chiltern Referral Services
Chalfont St. Giles
England

Neurogene Dermatosen

Ariane Neuber

Neurogene Erkrankungen, die Hautproblemen ähnlich sehen, sind relativ selten anzutreffen. Neuropathische Schmerzen veranlassen den Patienten zur Selbstmutilation. Schmerz kann in drei Gruppen eingeteilt werden: physiologisch (als Reaktion auf eine Verletzung, dient dem Schutz vor grössenren Verletzungen), inflammatorisch (als Ausdruck einer Entzündung im Gewebe) oder neuropathisch (aufgrund von annormaler Verarbeitung der Nervenreize im perpheren oder zentralen Nervensystem).

Die Diagnose neuropatischer Schmerzen kann sehr schwierig sein und beruht auf dem Nachweis von Nerventrauma (entweder durch die Krankengeschichte oder durch MRI oder elekrophysiologische Untersuchungen).

Schmerzdefinition (nach Task Force of Taxonomy, International Association for the Study of Pain, 1979):
Schmerz ist ein unangenehmes Sinnes- und Gefühlserlebnis, das mit aktueller oder potentieller Gewebeschädigung verknüpft ist oder mit Begriffen einer solchen Schädigung beschrieben wird.

Diese Definition stellt klar, dass:

- Schmerz meist eine Sinnsempfindung UND ein negatives Gefühlsergebnis ist
  - Schmerz vor Gewebeschäden warnt
  - Schmerz auch ohne Gewebeschäden auftreten kann - nicht berücksichtigt ist, dass auch Gewebeschädigungen ohne Schmerz vorkommen

Jucken ist eng mit Schmerz verwandt und kommt nur in den äußersten Schichten der Epidermis und den Übergangsschleimhäuten vor. Stark vereinfacht, wird er durch Freisetzung von Histamin ausgelöst. Noch ungeklärt ist, ob Jucken eine eigenständige Empfindung oder eine besondere Vorstufe des Schmerzes ist.

Schmerz ist ein Bewusstseinsvorgang, während Nozizeption die nervösen Prozesse sind, die zu Schmerz führen können, wenn Bewusstsein vorhanden ist.

Weitere Definitionen:

Klinische Schmerzformen

Allodynie	Schmerzen durch nichtnoxische Reizung (z. B. durch das Halsband, thermisch durch warme oder kühle Luft).
Projizierter Schmerz	Ort der Noxen-Einwirkung ist nicht identisch mit dem Ort der Schmerzempfindung. Stößt man sich den Ellebogen an der Tischkante und reizt somit einen Nervenstrang wird dieser ausgelöste Impuls im Gehirn auf das Versorgungsgebiet des Nervs projiziert: d.h. kleiner Finger.
Neuralgie=Spontaner Schmerz	Chronische Nervenschädigung. Permanente Reizung führt zu attackenartigen Schmerzen im Versorgungsgebiet.
Übertragener Schmerz=Projizierter Schmerz	Nox. Reizung der Eingeweide wird oft nicht nur am inneren Organ, sondern auch im dazugehörigen Dermatom empfunden (Head-Zonen).
Zentraler Schmerz	Bei Schädigung des ZNS kommt es zu Erregbarkeitssteigerung, Spontanaktivität der Nerven (wegen fehlender Impulse), z.B. Phantomschmerz nach Amputation.
Hyperalgesie	Erhöhte Empfindlichkeit für noxische Reize. Wird durch Sensibilisierung der nozizeptiven Afferenzen im einem entzündeten Gebiet verursacht.

Tiermedizinisch Relevante Syndrome

Posttraumatischer Schmerz
Nach Schädigung der Nervenwurzeln durch Trauma (z.B. Plexus brachialis, Cauda equina) kann es zu annormaler Schmerzwahrnehmung und Selbstmutilation kommen. Dies spielt eventuell auch beim felinen Hyperaestesie Syndrom ein Rolle.

Akrales Mutilationssyndrom
Dieses Syndrom wurde beim Deutsch Kurzhaar, Englischen Springer Spaniel, und Englischen Pointer beschrieben. Es handelt sich um eine erbliche Neuropathie der sensorischen Nerven, die zu Analgesie der Gliedmassen und daraus resultierender Selbstmutilation führt. Meist werden die betroffenen Hunde euthanisiert, weil Zwangsmassnahmen, wie Verbände, Halskrägen etc wirkungslos sind. Eltern und wenn möglich Wurfgeschwister betroffener Welpen sollten von der Zucht ausgeschlossen werden.

Felines Orofaziales Schmerzsyndrom
Felines orofaziales Schmerzsyndrom (feline orofacial pain syndrome=FOPS) ist ein seltense klinisches Syndrom bei Burmese, Burmilla, Siamese, und selten bei EKH (Rusbridge, 2002 und 2008). Dabei kommt es zu übertriebenem Lecken und Kauen, „Bepfoten" des Maules und starker Mutilation des Maules und der Zunge. Meist ist nur eine Seite betroffen. In einigen Fällen ist das Syndrom mit einer Erkrankung der Maulhöhle vergesellschaftet. Dabei kann es sich um Ulzera der Maulhöhle (z.B. aufgrund eine Calicivirunsinfektion), Zahnen, Zahnerkrankungen (Periodontal oder Zahnresoption) oder eine kürzlich erfolgte Zahnbehandlung handeln. Die Behandlung der Maulhöhlenerkrankung führt meist zu einer Besserung des FOPS.

Felines Hyperaesthesiesyndrom
Das feline Hyperaesthesiesyndrom ist einer übertriebene Hautreaktion auf digitale Stimulation („rippling of the skin"). Dies führt zu Frustration, Agression und Irritierbarkeit. Behandlung mit Trizyclischen Antidepressiva oder Serotoninaufnahmeinhibitorenist führt meist zu einer Besserung. Allerdings ist das Syndrom nicht heilbar, sondern nur behandelbar (meist) und Stress resultiert in einer Verschlimmerung der Symptome.

Chiari-ähliche Malformation/ kaudales occipitales Malformationssyndrom/Syryngohydromelie
Zu den betroffenen Hunderassen zählen hautsächlich der Cavalier King Charles Spaniel, aber auch der Yorkshire Terrier, der Zwergpudel, der Malteser, der Chihuahua, der Bichon Frisee, der Pekinese und andere Zwergrassen. Brachycephalie ist eines der Hauptkriterien für ein erhöhtes Risiko. Betroffene Hunde werden meist vor ihrem 4ten Lebensjahr vorgestellt, können aber auch später noch auffällig werden.

Bei der Chiari Malformation steht die Grösse der caudalen Fossa in keiner Relation zur Grösse des Schädelvolumens und Inhalt (Cerebellum und Hirnstamm). Dadurch kann es zur Syringohydromelie, einer Flüssikeitsgefüllten Kammer im Rückenmark, kommen, da die cerebrospinale Flüssigkeit (CSF) am freien Fluss durch das Foramen magnum gehindert wird. Syringohydromelie äussert sich meist als Schmwerz (35% der betroffenen Hunde. Rusbridge et al., 2007). Hauptfaktor in der Entstehung des Schmerzes sind wahrscheinlich Schäden im dorsalen Horn. Die Tiere zeigen häufig eine Überempfindlichkeit bei Berühung im Hals- und Rückenbereich, Koordinationsstörung, Kopf- und Halsschiefhaltungen und auffälliges Kratzen mit den Hintergliedmaßen in der Hals- und Schulterregion, meist ohne oder nach nur geringem Hautkontakt. Oft wird zuerst der Verdacht auf eine dermatologische Erkrankung gestellt, der sich dann aber nicht bestätigt.

Mit Hilfe von bildgebenden Verfahren wie Computertomographie und vor allem Magnetresonanztomographie (MRT) können die Veränderungen diagnostiziert werden. Die Verlagerung des Kleinhirns kann mit beiden Untersuchungsmethoden sichtbar gemacht werden, wobei man mit der MRT auch die flüssigkeitsgefüllten Höhlen im Rückenmark nachweisen kann.
Die Prognose ist sehr variabel, da die Erkrankung bei einigen Patienten stagniert, sich etwas verschlimmert, oder in einigen Fällen kann es innerhalb von 6 Montän zu einer starken Verschlimmerung kommen.

Zur Zeit existieren in der Tiermedizin zwei therapeutische Ansätze zur Behandlung der Chiari-ähnlichen Malformation. Zum einen wird versucht, den Tieren die Schmerzen und die Mißempfindungen durch eine medikamentelle Therapie zu nehmen, allerdings häufig mit eingeschränktem Erfolg, zum anderen besteht die Möglichkeit der operativen Eingriffs, bei dem das Foramen magnum vergrößert wird und die meist verdickten Hirnhäute in diesem Bereich entfernt werden. Die operative Methode kann dabei in ca. 80% der Fälle erfolgreich die neurologischen Probleme verbessern und nach 2 Jahren habe noch 45% der Patienten eine gute Lebensqualität. Allerdings kann die OP nicht den Grund der Syringohydromelie beseitigen und die Syrinx (der Hohlraum) bleibt bestehen. Die klinische Verbesserung ist wahrscheinlich auf den verbesserten Fluss der cerebospinalen Flüssigkeit zurückzuführen. Allerdings kommt es durch Narbengewebsbildung oft zum Wiederverschluss des Foramen magnums, und ca. 50% der Fälle verschlechtern sich postoperativ wieder (manchmal schon nach 2 Monaten).

Die medikamentöse Therapie setzt vor allem auf Schmerzhemmung, eine verminderte Produktion von CSF (z. B. Furosemid) oder Glukokortikoide.

Therapie neurogener Schmerzen

Schmerzmittel
Nicht steroidal Schmerzmittel (NSAI) oder Kortikosteroide können bei neurogenen Schmerzen eingesetzt werden.

Gabapentin
Gabapentin wurde ürsprünglich als Antikonvulsivum entwickelt, scheint aber beim Menschen für die Behandlung neurogener Schmerzen wesentlich wirksamer zu sein. Wirkmechanismus: Abschwächung der exzitatorischen glutamatergen Mechanismen, Bindung an a2d-Untereinheit von spannungsabhängigen Ca-Kanälen, Stimulation der inhibitorischen GABAergen Mechanismen, Steigerung der NMDA-Rezeptoraktivität in GABAergen Neuronen. Es erfolgt keine Bindung an GABA-Rezeptoren; keine Beeinflussung des GABA-uptakes.

Trizyklische Antidepressiva
Obwohl Amitryptilin in der Behandlung von Verhaltensproblemen gut etabliert ist, ist dieser Wirkstoff was das Potential neurogene Erkrankungen zu behandeln angeht, noch unerforscht.

Literatur
Rusbridge C, Caruthers H, Dubé M-P, Holmes M, Jeffery ND. Syringomyelia in Cavalier King Charles spaniels: the relationship between syrinx dimensions and pain 2007; Accepted Journal of Small Animal Practice.

Rusbridge, C. Feline Orofacial Pain Syndrome: Face and tongue mutilation syndrome in Burmese cats. s.l., United Kingdom : Claire Rusbridge, May 2008

Rusbridge C, Heath SE, Johnson N, et al. Feline orofacial pain syndrome. In: Proceedings of ESVN 15th Annu Sympo, 2002.

Mason, L.T., The occurrence and pedigree analysis of a heredi tary sensory neuropathy in the English Springer Spaniel. Proc Annu Memb Meet Am Coll Vet Dermatol, 15: 23, 1999

Korrespondenzadresse:

Ariane Neuber
DrMedVet, CertVD, Dipl ECVD, MRCVS
Europäische und RCVS Spezialistin der Veterinärdermatologie
Derm4Pets
Chiltern Referral Services
Chalfont St. Giles
England

Bovine Besnoitiose in Deutschland

Ana Rostaher[1], Ralf S. Mueller[1], Monir Majzoub[2], Gereon Schares[3], Nicole S. Gollnick[4]

[1] Medizinische Kleintierklinik, Tierärztliche Fakultät der LMU München
[2] Institut für Tierpathologie, Tierärztliche Fakultät der LMU München
[3] Friedrich-Loeffler-Institut, Bundesforschungsinstitut für Tiergesundheit, Institut für Epidemiologie, Wusterhausen
[4] Klinik für Wiederkäuer mit Ambulanz und Bestandsbetreuung, Tierärztliche Fakultät der LMU München

Bovine Besnoitiose wird durch *Besnoitia besnoiti*, einen obligaten intrazellulären protozoären Parasiten, verursacht. *B.besnoiti* ist in Afrika und Asien ubiquitär. In Europa gibt es Fallberichte und Studien aus Frankreich, Spanien, Portugal und Italien. Die Erkrankung ist ökonomisch sehr wichtig und durch niedrige Mortalität und typisch hohe Morbidität gekennzeichnet. Die Pathogenese, der Lebenszyklus und die Infektionswege des Parasiten werden noch immer erforscht. Das klinische Bild ist durch Dsypnoe, Anorexie und Pyrexie in der akuten und Hautläsionen in der chronischen Phase gekennzeichnet. Es stehen zahlreiche diagnostische Verfahren, wie zum Beispiel Zytologie, Histopathologie, Serologie und PCR in Deutschland zur Verfügung. Zurzeit ist kein erfolgreiches Therapeutikum bekannt. Wir berichten über den ersten, natürlich auftretenden Fall der bovinen Besnoitiose in Deutschland. Die Hauläsionen bestanden bei dem Patienten vor allem aus multifokaler Hypotrichose und Alopezie, Lichenifizierung, Erythem und Schuppenbildung. Histopathologisch wurden in den Hautbioptaten charakteristischen Zysten von *Besnoitia sp.* beschrieben. Die Diagnose wurde mittels Serologie und PCR bestätigt.

Korrespondenzadresse:

Dr. Ana Rostaher
Medizinische Kleintierklinik der Tierärztlichen Fakultät
Ludwig-Maximilians-Universität München
Veterinärstrasse 13
80539 München

Alopezia areata

Meike Horn

Fallbeschreibung:
Eine sechs Jahre alte kastrierte Mischlingshündin wurde zu einer dermatologischen Untersuchung überwiesen. Sie zeigte vor etwa einem halben Jahr zunächst den Verlust der Krallen an allen 4 Gliedmaßen. Dann entwickelte sich eine kreisrunde haarlose Stelle am Hals und eine zunehmende Alopezie ohne Juckreiz an Hals, Kopf, Ohren und an den Gliedmaßen. Die Hündin hatte keine Auslandsanamnese, keine Medikamentengabe vor den Symptomen. Das Allgemeinbefinden war während der ganzen Zeit gut. Folgende Vorbefunde waren bereits vom Haustierarzt erhoben worden: Blutbild/Chemie ob, Schilddrüsenwerte und ACTH Test unauffällig, ANA-Titer unauffällig. Eine Hautbiopsie wurde bereits entnommen. Die histologische Diagnose lautete: ggr-mgr diffuse nichteitrige Dermatitis mit Beteiligung eosionophiler Gra-nulozyten und Mastzellen.

Klinische Befunde:
Die Hündin zeigte ein sehr gutes Allgemeinbefinden. Die allgemeine klinische Untersuchung verlief ohne besonderen Befund. In der dermatologischen Untersuchung zeigte sich eine scharf abgegrenzte bilateral symmetrische Alopezie des Kopfes, einzelne hell pigmentierte Haare waren vorhanden/erhalten. Die Haut darunter zeigte sich glatt und hyperpigmentiert. In den Randbezirken zeigten sich einzelne kurz abgebrochene Haare, die an ihrem Ende immer dünner wurden.
Der Hund hatte alle Wimpern verloren.
Auch der Hals und die Vorder- und Hintergliedmaßen zeigten eine abgerenzte Alopezie. Die Haut war hier ebenfalls glatt und hyperpigmentiert. Der Rumpf wies eine diffuse Alopezie auf, die Haare waren leicht epilierbar.
Die Krallen aller 18 Zehen waren dezent nachgewachsen und zeigten eine weiche, brüchig Konsistenz. Sie waren unregelmäßig mit Längsrillen und Unebenheiten. An den Pfoten waren ebenfalls nur einige hellbraune Haare erhalten der Rest war haarlos.
Eine Trichoskopie zeigte keine Melaninklumpen in den Haarbulbi, wie sie bei einer „black hair follikel Dysplasie" zu erwarten gewesen wäre, sondern missgestaltete anagene Haarbulbi. Geschabsel und die Suche nach Bakterien und Pilzen in der Zytologie verliefen negativ. Da das gute Allgemeinbefunden ohne Symptome wie Pu/PD etc., das Alter und das klinische Erschei-nungsbild deutlich für das Vorliegen einer Alopecia areata sprachen wurde sich entschieden erneut eine Biopsieenthame durchzuführen.

Ergebnisse der Hautbiopsie/Histologische Untersuchung

Diagnose: Alopecia areata

Diskussion:
Die Alopecia areata zeigt sich beim Hund meistens wie beim Mensch als fleckige, kreisrunde Alopezie der Kopfbehaarung und des Gesichtes(t und 40), kann aber auch zur Haarlosigkeit am ganzen Kopf bzw. am ganzen Körper führen.
Das gemeinsame Auftreten von alopecia areata und Veränderungen der Nägel kommt beim Menschen in etwa 5-10% der Fälle vor. Nagelveränderungen treten meistens im Zusammenhang mit einer universalen AA auf können aber auch als Sonderform der AA ohne Haarverlust auftreten. Die Veränderungen der Nägel wurde beim Menschen vor, nach und zeitgleich mit den Hautveränderungen beobachtet. In der Regel sind alle Nägel der Hände und Füße betroffen und zeigen eine rissige, sandpapierartige Struktur und können auch komplett ausfallen.
Die Krallenveränderungen des beschriebenen Falles gleichen den Veränderungen, die Menschen mit AA an den Nägeln zeigen. Es

zeigte sich zuerst der Verlust der Krallen, dann die Hautveränderungen und die nachwachsenden Krallen zeigten schließlich strukturelle Veränderungen wie sie beim Menschen beschrieben wurden. Das gesamte klinische und histologische Erscheinungsbild spricht bei diesem Fall für das Vorliegen einer AA mit einem Verlust und anschließender Dystrophie aller Krallen, der sog. Trachyonchia. Im Zusammenhang mit einer Alopecia areata wurde die Trachyonchia bisher noch einmal bei einem Rhodesian Ridgeback beschrieben. Histologisch zeigten sich hier ebenfalls wie in den Haarbulbi fokal bis diffuse, dermale Lymphozyteninfiltrationen auf der Höhe der Krallenmatrix. Eine Koexsistenz der Alopecia areata mit einer Tachyonchia wurde hier mit gleichem Patho-Mechanismen angenommen.
Die Homologien zwischen der AA des Hundes und der AA des Menschen wurden in (D.J Tobin 2003) hervorgehoben und der Hund als ein Forschungsmodell für eine beim Menschen häufig vorkommende Hauterkrankung angesehen. Wichtige Gemeinsamkeiten stellen sich in der klinischen Präsentation (ncl. der Spontanremissionen), der Verteilungsmuster und der assozierten mononuklearen Zellinfiltrate an den anagenen Haarfollikeln heraus. Auch der Nachweis von anti Haarfollikel IgG Antikörpern, die sich gegen Haarfollikelkomponente und Proteine gleicher Molekulargewichte richteten vertieften die Homologien.
Umgekehrt ist die AA beim Menschen bekannter und besser beschrieben als die des Hundes. Beim Hund wird die AA als seltenen Erkrankung angesehen wobei einschränkend darauf hingewiesen sein sollte dass die wahre Inzidenz wahrscheinlich höher ist, da viele milde Formen aufgrund der eingeschränkten gesundheitlichen, psychisch und sozialen Belastung keine Beachtung finden. Krallenveränderungen sind beim Hund eine relativ häufiges Problem. Eine definitive Diagnose und Ursächlichkeit wird hierfür häufig vergeblich gesucht, so dass auch Untersuchungen aus der Humanmedizin möglicherweise hilfreiche Hinweise für die Veränderungen beim Hund geben können.
Viele Krallenveränderungen unklarer Genese könnten möglicherweise als „AA-like" Erkrankung klassifiziert werden zumal die Nagelveränderungen bei der AA des Mensche auch ohne Haarverlust auftreten können und wir beim Hund immer wieder Krallenveränderungen ohne Fellveränderungen unklarer Genese sehen. Die AA scheint eine Erkrankung von heterogenem Charakter zu sein, zumal neben einer zellulären Immunität gegen die anagenen Haarfollikel auch ein humoraler Einfluss immer mehr als Mitverursache denn als Folge des gestörten Haarwuchs gesehen wird. Sog. AA Antikörper scheinen Haarfollikel spezifische Keratine und Melanozytenantigen anzugreifen. Melanozyten sind neben der Haut auch in Strukturen von Krallen und Augen enthalten und so könnten auch hier Proteine als Autoantigene wirken und die Beteiligung dieser Organe bei dem Erscheinungsbild der AA erklären. Der Verlauf der AA ist extrem variabel und daher für den einzelnen Patienten nicht vorhersehbar.
Verallgemeinernd lässt sich sagen: Je geringer der Haarausfall, desto größer die Chance auf Abheilen auch ohne Therapie. Starke begleitende Nagelveränderungen werden beim Menschen eher als ungünstiger Faktor gewertet.
Die Ursache für diese als meistenfalls reversible, gewebsspezifische, autoimmune angesehene Erkrankung ist weiter unklar. Neben erblichen Faktoren werden Stress und innere Erkrankungen sowie Infektionen und Medikamentenreaktionen diskutiert. Das größte Hindernis in der Ermittlung der Ursache für die AA ist die Tatsache, dass wir die antigenetisch involvierten Ziele der Immunreaktion noch nicht richtig kennen. Erst wenn diese identifiziert sind, können wir die Ursachen und Konsequenzen der (Auto)-immunabwehr gegen spezifische körpereigenen Strukturen in der AA ermitteln.

Korrespondenzadresse:

Dr. Meike Horn, FTA für Kleintiere
Tierärztliche Klinik Ahlen, Bunsenstrasse 20, 59229 Ahlen

Die Wirkung von Helminthen auf canine atopische Dermatitis – eine Pilotstudie

M. Helmer[1], C. Epe[2], R. S. Mueller[1]

[1] Medizinische Kleintierklinik, Ludwig-Maximilians-Universität München
[2] Institut für Parasitologie, Stiftung Tierärztliche Hochschule Hannover

Das Ziel dieser Pilotstudie war, den Einfluss von Helminthen auf die klinische Symptomatik sowie die histopathologischen Veränderungen der caninen atopischen Dermatitis zu untersuchen. Zwölf Hunde mit ganzjähriger atopischer Dermatitis wurden oral entweder mit *Trichuris vulpis* Eiern (500 und 2500 Eier bei jeweils drei Hunden) oder L3-Larven von *Uncinaria stenocephala* (100, 500 und 2500 L3 bei jeweils zwei Hunden) infiziert. Pruritus wurde mit Hilfe von einer visuellen Analogskala und klinische Symptome mittels dem etablierten „Canine Atopic Dermatitis Extent and Severity Index" (CADESI) bewertet. Hautbiopsien wurden vor und nach 3 Monaten genommen. Bei allen Hunden besserte sich in den drei Monaten nach der Infektion der CADESI von 36-91%, bei 9/12 Hunden wurde der Juckreiz besser (von 30-100%). Mittlere CADESI Werte verminderten sich von 93 auf 25 und mittlere Juckreizwerte von 4.7 auf 2.7. Die Anzahl der in den Hautbiopsien gefundenen eosinophilen Granulozyten, Mastzellen und Lymphozyten verminderte sich, allerdings war die Verringerung nicht statistisch signifikant. Basierend auf diese Fallstudie führte eine Infektion mit *Trichuris vulpis* und *Uncinaria stenocephala* zu einer Besserung der Klinik von caniner atopischer Dermatitis. Diese vorläufigen Ergebnisse deuten auf eine Immunmodulation allergischer Hautkrankheiten beim Hund durch Helminthen hin.

Diese Studie wurde zum Teil durch ein Forschungsstipendium der DGVD finanziert.

Korrespondenzadresse:

Dr. M. Helmer
Medizinische Kleintierklinik der Tierärztlichen Fakultät
Ludwig-Maximilians-Universität München
Veterinärstrasse 13
80539 München

Verdacht auf eine progressive dendritische Histiozytose bei einer Türkisch Van Katze

A. Thelen, G. Loesenbeck

Vorgestellt wurde eine 10 Jahre alte, weiße, männlich kastrierte Türkisch Van Katze wegen eines flächigen Erythems im Bereich der Schläfen sowie mit einer Umfangsvermehrung im Bereich eines medialen Augenwinkels. Das Tier zeigte keine Störungen des Allgemeinbefindens.
Es wurden Biopsien aus mehreren Lokalisationen genommen. Die pathohistologischen Veränderungen sprachen für das Vorliegen einer progressiven dendritischen Histiozytose. Es wurde keine Therapie gewünscht und die Veränderungen blieben über mehrere Monate konstant. Die Differentialdiagnosen, Prognose sowie Therapien soweit bekannt, werden diskutiert.

Korrespondenzadresse:

Dr. Astrid Thelen
c/o Tierärztliche Praxis
Dr. Hörauf
Dr. Münzer
Hatzfeldstraße 6
51069 Köln

Dr. Gerhard Loesenbeck
Fachtierarzt für Pathologie
Abteilung Pathologie

LABOKLIN GmbH&Co.KG
Steubenstr. 4
97688 Bad Kissingen
Tel +49 (0)9 71 - 72 02 0
Fax +49 (0)9 71 - 68 54 6
http://www.laboklin.de/

Zytologischer quantitativer Vergleich von Mikroorganismen aus dem Gehörgang von Hunden mit Otitis externa

G. Lehner[1], C. Sauter Louis[2], R.S. Mueller[1]

[1] Medizinische Kleintierklinik
[2] Klinik für Wiederkäuer, Ludwig-Maximilians-Universität München

Otitis externa gehört mit einer Prävalenz von bis zu 20% zu den häufigsten Erkrankungen beim Hund. Das Ziel dieser Studie war es, die Zuverlässigkeit und Reproduzierbarkeit der Ohrzytologie zu untersuchen.
Bei 83 Hunden wurde nach Vorberichts und Untersuchung *Otitis externa* diagnostiziert. Tupferproben wurden durch eine standardisierte Methode aus dem Bereich des Übergangs vom vertikalen in den horizontalen Gehörgangs gewonnen. Proben wurden fixiert und vollautomatisch gefärbt. Unter dem Mikroskop wurden jeweils sechs Gesichtsfelder unter 1000-facher Vergrößerung auf Mikroorganismen untersucht. Patientendaten (Rasse, Alter, Geschlecht, Hänge- oder Stehohren) wurden ebenfalls notiert. Es gab keinen signifikanten Unterschied in der Anzahl an Mikroorganismen zweier direkt hintereinander, an der gleichen Stelle und mit der gleichen Technik gewonnenen Ohrtupferproben aus dem äußeren Gehörgang (Wilcoxon-Rangsummen-Test, Hefen P = 0,0969, Kokken P = 0,6672, Stäbchen P = 0,6406). Am häufigsten wurden Hefen, gefolgt von Kokken und am seltensten Stäbchenbakterien ermittelt. In dieser Studie wiesen die meisten zytologischen Präparate mehr als einen Typ von Mikroorganismen auf. Auf allen zweiten Abstrichen war die Gesamtzahl der Mikroorganismen höher als auf den ersten. Die Rassen Golden Retriever (χ-Test, P = 0,0006), West Highland White Terrier (P = 0,0123) und Hunde mit Hängeohren (P = 0,0009) waren in dieser Studie für *Otitis externa* prädisponiert. Die zytologische Bewertung einer Tupferprobe ist eine zuverlässige und reproduzierbare Methode, um Mikroorganismen bei *Otitis externa* zu identifizieren. Dennoch wichen die qualitativen zytologischen Ergebnisse erster und zweiter Ohrpräparate im Einzelfall von einander ab. Aus diesem Grund ist es unabdingbar, regelmäßige zytologische Nachkontrollen bei Hunden mit *Otitis externa* durchzuführen.

Korrespondenzadresse:

Dr. G. Lehner
Medizinische Kleintierklinik der Tierärztlichen Fakultät
Ludwig-Maximilians-Universität München
Veterinärstrasse 13
80539 München

Ein Fall eines hepatokutanen Syndroms bei einem Hund

Karin Stechmann, Gerhard Loesenbeck

Vorgestellt wurde ein 9 jähriger Tibet-Terrierrüde, der seit sechs Wochen Hautveränderungen am Skrotum und an den Füßen mit Juckreiz und Schmerzäußerungen zeigte. Vorbehandlungen mit Atopika® und Rimadyl®-Tabletten konnten keine Verbesserung erzielen. Eine Kontrolle der Schilddrüsenhormone hatte normale Werte ergeben.
Die klinische Untersuchung ergab einen apathischen Hund mit einer peripheren Lymphadenopathie.
Bei der Palpation der Hautveränderungen zeigte der Rüde deutliche Schmerzäußerungen. Am Skrotum und an den distalen Extremitäten waren nässende Erytheme, Hyperpigmentationen, Krusten und Schuppen sowie partielle Alopezie zu verzeichnen. An den Ballen waren neben Fissuren Areale stärkerer Verhornung wie aber auch dünnere Hornschichten zu sehen. Die Krallenpfälze waren entzündet. Einige Krallen fehlten komplett.
Als wichtigste Differenzialdiagnosen wurden das hepatokutane Syndrom, ein epitheliotrophes Lymphom, Autoimmunerkrankungen wie PF und SLE oder eine Zinkmangeldermatose sowie Billigfutterdermatose in Betracht gezogen.
Die zytologische Untersuchung ergab eine bakterielle Paronychia und die Blutuntersuchung eine Erhöhung der Leberwerte sowie eine nicht regenerative normocytäre Anämie.
Die dermatohistopathologische Untersuchung ging einher mit den typischen Veränderungen eines hepatokutanen Syndroms.
Wegen akuter Verschlechterung des Allgemeinzustandes wurde der Hund euthanasiert.

Korrespondenzadresse:

Dr. Karin Stechmann
Cert.Vet.Derm.
Lindberghstr. 5
88074 Meckenbeuren
karin@kstechmann.de

Dr. Gerhard Loesenbeck
Laboklin GmbH & Co.KG
Steubenstr. 4
97688 Bad Kissingen
Loesenbeck@laboklin.de

Der Einfluss eines Chlorhexidin-Phytosphingosin-Shampoos auf die Anzahl oberflächlicher Bakterien der Haut und auf die Adhäsion von Staphylokokken an Korneozyten von gesunden und atopischen Hunden

A. Stroh[1], C. Werckenthin[2], C. Sauter Louis[3], R.S. Mueller[1]

[1] Medizinische Kleintierklinik
[2] Institut für medizinische Mikrobiologie, Infektions- und Seuchenmedizin
[3] Klinik für Wiederkäuer, Ludwig-Maximilians-Universität München

Chlorhexidin ist ein häufig in antimikrobiellen Shampoos eingesetztes Biguanid, der Aminoalkohol Phytosphingosin kann im Stratum corneum nachgewiesen werden. Sphingosine besitzen antimikrobielle Eigenschaften und verändern die bakterielle Adhäsion an Zielzellen. Ziel dieser Studie war, die Wirkung eines Chlorhexidin-Phytosphingosin-Shampoos auf die Anzahl oberflächlicher Hautbakterien und auf die Adhäsion von *S. pseudintermedius* an Hundekorneozyten zu untersuchen.
Fünf gesunde und fünf umweltallergische Hunde wurden vier Wochen lang wöchentlich auf einer Körperhälfte mit Chlorhexidin-Phytosphingosin-Shampoo, auf der anderen mit einem Placebo-Shampoo gebadet. Vor der ersten Behandlung sowie einen und fünf Tage nach dem letzten Shampoonieren wurden mittels Klebeplättchen Hautzellen von beiden Ohrmuscheln und vom linken und rechten Inguinalbereich genommen, um die auf der Hundehaut vorhandenen oberflächlichen Bakterien und Adhäsion von *S. pseudintermedius* an die auf diesen Plättchen anhaftende Korneozytenschicht nach Inkubation mit einer bakteriellen Suspension zu bestimmen. Das wöchentliche Shampoonieren mit beiden Shampooformen reduzierte die Bakterienzahl auf der Hautoberfläche sowohl bei den gesunden und den atopischen Hunden als auch an beiden untersuchten Körperstellen. Zwischen den mit Chlorhexidin-Phytosphingosin- und mit Placebo-Shampoo behandelten Stellen gab es in der oberflächlichen Bakterienzahl keine signifikanten Unterschiede. Die bakterielle Adhäsion nahm nach der Therapie mit beiden Shampooformen bei allen Hunden deutlich zu und sank vier Tage später wieder etwas ab.
Zusammenfassend kann festgestellt werden, dass sowohl durch die Behandlung mit antimikrobiellem als auch mit Placebo-Shampoo die Anzahl oberflächlicher Bakterien reduziert werden kann. Die Staphylokokken-Adhäsion an kanine Korneozyten wurde allerdings nicht vermindert, sondern sie nahm durch das Shampoonieren sogar zu.

Korrespondenzadresse:

Dr. A. Stroh
Medizinische Kleintierklinik der Tierärztlichen Fakultät
Ludwig-Maximilians-Universität München
Veterinärstrasse 13
80539 München

NOTIZEN

ORGANISATORISCHE HINWEISE:

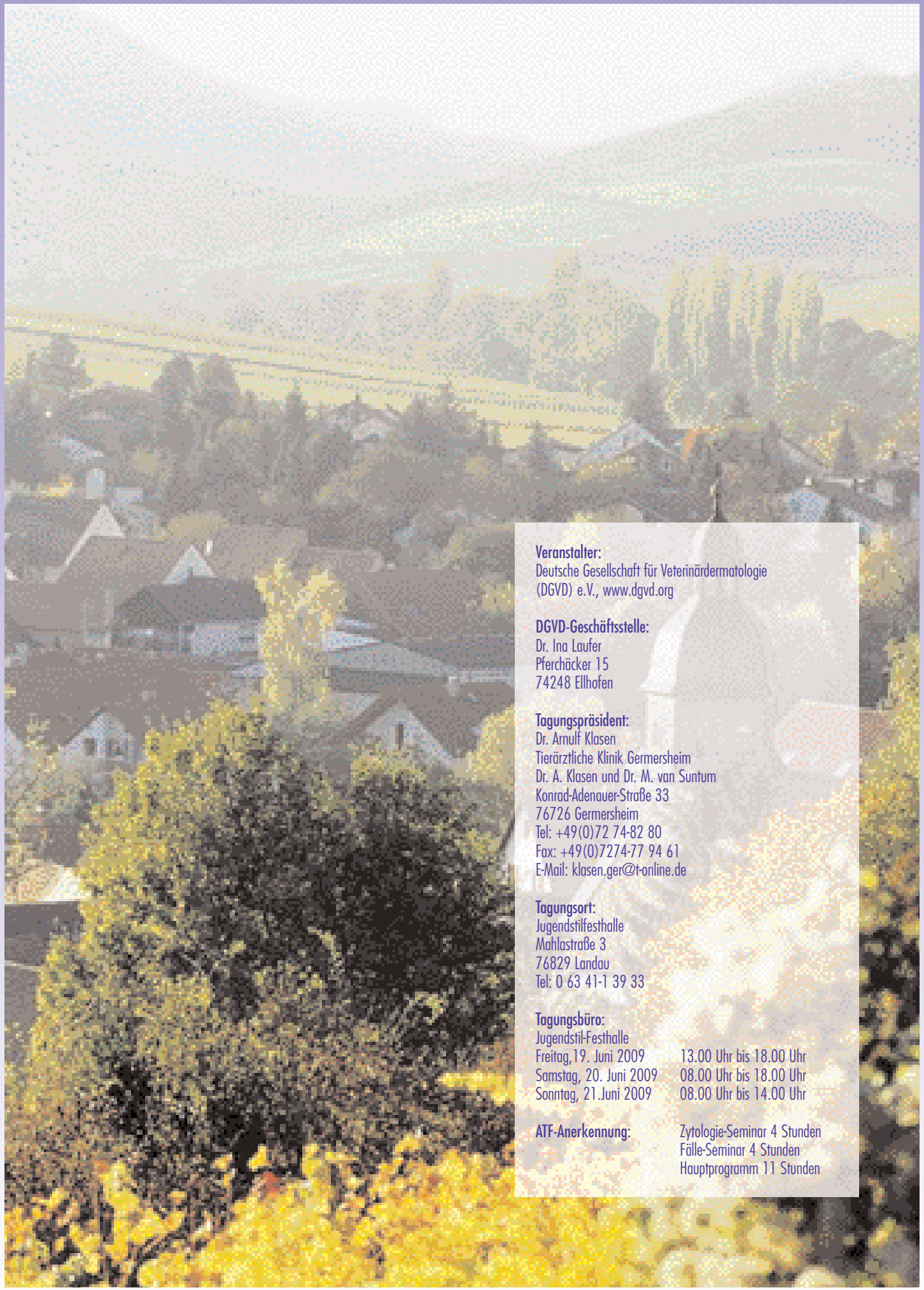

Veranstalter:
Deutsche Gesellschaft für Veterinärdermatologie (DGVD) e.V., www.dgvd.org

DGVD-Geschäftsstelle:
Dr. Ina Laufer
Pferchäcker 15
74248 Ellhofen

Tagungspräsident:
Dr. Arnulf Klasen
Tierärztliche Klinik Germersheim
Dr. A. Klasen und Dr. M. van Suntum
Konrad-Adenauer-Straße 33
76726 Germersheim
Tel: +49(0)72 74-82 80
Fax: +49(0)7274-77 94 61
E-Mail: klasen.ger@t-online.de

Tagungsort:
Jugendstilfesthalle
Mahlastraße 3
76829 Landau
Tel: 0 63 41-1 39 33

Tagungsbüro:
Jugendstil-Festhalle

Freitag,19. Juni 2009	13.00 Uhr bis 18.00 Uhr
Samstag, 20. Juni 2009	08.00 Uhr bis 18.00 Uhr
Sonntag, 21.Juni 2009	08.00 Uhr bis 14.00 Uhr

ATF-Anerkennung:
Zytologie-Seminar 4 Stunden
Fälle-Seminar 4 Stunden
Hauptprogramm 11 Stunden

Agent 300

Neu: Clinda 300 mg!

Neu! – Clinda *300 mg* Tabletten für Hunde

Antibiotikum für Maulhöhle, Knochen und Haut

- Der bewährte Wirkstoff Clindamycin
- Die Spezialwaffe bei bakteriellen Infektionen
- Besonders gut teilbar –
  1 Tablette = 2 Stärken (150 mg und 300 mg)

cp-pharma