DGVD

12. Jahrestagung der
Deutschen Gesellschaft für Veterinärdermatologie
27. - 29. Mai 2011
Hotel Park Inn Berlin-Alexanderplatz

»Dermatologische Therapie – Möglichkeiten der Optimierung«

Neues und Bewährtes

Hauptthemen im Vortragsprogramm:
Vitamin D in der Dermatologie, Psyche und Juckreiz, Lasertherapie, Barfen und Selberkochen, Fettsäuren, Tyrokinaseinhibitoren, Fibrosarkom-Therapie, Strahlentherapie, Ciclosporin, Hautpilzerkrankungen, Parasitosen, Demodikose,Topische Therapie, Allergien – neue Therapiemöglichkeiten und Management, Autoimmunkrankheiten, hormonell bedingte Hauterkrankungen, Bakterielle Hautinfektionen, Otitis externa, Patch-Test, Therapie des eosinophilen Granuloms, Multiresistente Staphylokokken, zytologische Hautpräparate.

Hautsache?!

NEU! Das Haut-Konzept aus einer Hand

Malacep® *20 mg + 20 mg*

Das medizinische Shampoo für Hunde und Katzen

- **Zur Therapie bei *Malassezien*-Dermatitis und *M. canis*-Infektionen**
- **Effektive Wirkstoffkombination: Miconazol-Nitrat + Chlorhexidin-Digluconat**

MalaOtic®

Milder Ohrreiniger für Tiere

- **Reinigt die Ohren**
- **Schafft ein keimunfreundliches Milieu**

Malacep® 20 mg + 20 mg Shampoo für Hunde und Katzen. Wirkstoffe und sonstige Bestandteile: 1 ml Shampoo enthält: *Wirkstoffe:* Miconazolnitrat 20,0 mg, Chlorhexidindigluconat 20,0 mg (als Chlorhexidindigluconat-Lösung 20 %). **Anwendungsgebiete:** *Hund:* Zur Behandlung und Kontrolle seborrhoischer Dermatitis, die mit einem Befall von *Malassezia pachydermatis* und *Staphylococcus intermedius* einhergeht. *Katze:* Zur Unterstützung der Behandlung und Kontrolle von Hautpilzerkrankungen verursacht durch *Microsporum canis* in Verbindung mit Griseofulvin. **Gegenanzeigen:** Nicht bei tragenden Katzen in Verbindung mit Griseofulvin anwenden (siehe „Besondere Warnhinweise" in der Gebrauchsinformation). Nicht einsetzen bei Überempfindlichkeit gegenüber einem der Wirkstoffe oder der sonstigen Bestandteile. **Nebenwirkungen:** In Ausnahmefällen können Hunde mit atopischer Dermatitis oder Katzen mit allergischen Hauterkrankungen nach der Behandlung Juckreiz und/oder erythematöse Reaktionen entwickeln. In sehr seltenen Fällen können Hunde und Katzen nach der Behandlung Hautreaktionen zeigen (Juckreiz und Rötung). Die Behandlung von Katzen mit dem Shampoo kann zu einer anfänglich erhöhten Ausbeute an *M. canis* bei der Probenentnahme mittels Bürstentechnik führen. Falls Sie Nebenwirkungen, insbesondere solche, die nicht in der Packungsbeilage aufgeführt sind, bei Ihrem Tier feststellen, teilen Sie diese Ihrem Tierarzt oder Apotheker mit. **Wartezeit:** Entfällt. *Hinweis:* Nicht bei Tieren anwenden, die der Gewinnung von Lebensmitteln dienen.
Inhalt: 1 x 250 ml Shampoo. Nicht über 25 °C lagern. Vor Frost schützen. Das Arzneimittel nach Ablauf des auf Behältnis und äußerer Umhüllung angegebenen Verfalldatums nicht mehr verwenden! Nach Anbruch innerhalb von 3 Monaten verbrauchen. Nicht verbrauchte Reste sind nach Ablauf des Haltbarkeitsdatums nach Anbruch zu verwerfen. Arzneimittel unzugänglich für Kinder aufbewahren. Apothekenpflichtig! **Pharmazeutischer Unternehmer:** CP-Pharma Handelsges. mbH, 31303 Burgdorf.

cp-pharma®

Samstag, 28. Mai 2011

			Seite
08.30 – 08.35	**Eröffnung und Begrüßung**	*Dr. Volker Wienrich*	
08.35 – 09.05	**Vitamin D (Calciferole) – neue therapeutische Möglichkeiten in der Dermatologie?**	*Dr. Dr. h.c. Hans Koch*	3
09.05 – 09.35	**Hauterkrankungen – Psyche und Juckreiz – Therapeutische Möglichkeiten**	*Dipl. TÄ Sabine Schroll*	7
09.35 – 09.55	**Lasertherapie in der Dermatologie**	*Dr. Wolfgang Osthold*	9
09.55 – 10.00	**Vorstellung der ESVD**	*Dr. Ursula Mayer*	
10.00 – 10.45	PAUSE UND BESUCH DER INDUSTRIEAUSSTELLUNG		
10.45 – 11.15	**Barfen und selber Kochen als therapeutische Option bei einer Futtermittelallergie**	*Dr. Natalie Dillitzer*	9
11.15 – 11.45	**Nutrigenomik – Was können Fettsäuren?**	*PD Dr. Thomas Gück*	11
11.45 – 12.15	**Moderne Tyrokinase-Inhibitoren – wem helfen Sie?**	*Prof. Dr. Johannes Hirschberger*	13
12.15 – 12.30	**Immuntherapie – ein Baustein der Multimodalitätstherapie des Felinen Fibrosarkoms**	*Prof. Dr. Johannes Hirschberger*	13
12.30 – 14.00	PAUSE UND BESUCH DER INDUSTRIEAUSSTELLUNG		
14.00 – 14.40	**Die Rolle von Strahlentherapie und Photodynamischer Therapie bei Erkrankungen der Haut**	*Dr. Julia Buchholz*	14
14.40 – 15.00	**Update zum Einsatz von Ciclosporin in der Dermatologie**	*Dr. Monika Linek*	16
15.00 – 15.30	**Prophylaxe, Therapie und Desinfektion bei Hautpilzerkrankungen**	*Prof. Dr. Karl Heinz Böhm*	22
15.30 – 16.15	PAUSE UND BESUCH DER INDUSTRIEAUSSTELLUNG		
16.15 – 16.55	**Praxisrelevante Milbeninfestationen bei Klein-, Heimtieren, Vögeln und Reptilien – Therapieoptionen**	*Dr. Wieland Beck*	23
16.55 – 18.00	Freie Vorträge **Behandlung des eosinophilen Granulomes bei einer Katze mit CO2 Laser – ein Fallbericht**	*Dr. Ursula Mayer*	26
	Patch Test als Diagnostikum bei der Futtermittelunverträglichkeit des Hundes	*Simone Bethlehem, Jennifer Bexley und Prof. Dr. Ralf S. Müller*	26
	Screening und Typisierung multiresistenter Staphylokokken bei Hunden mit Pyodermie und ihren Besitzern	*Claudia Horstmann, Prof. Dr. Ralf S. Müller, R. K. Straubinger, C. Werckenthin*	27
	Die Evaluierung einer semiquantitativen Beurteilungsmethode zytologischer Hautpräparate	*Svenja Budach, Prof. Dr. Ralf S. Müller*	27
	HDR-Brachytherapie und UV-Therapien bei Dermatosen von Hund, Katze und Pferd Ulrich Wendlberger	*Dr. Ulrich Wendlberger*	28
18.00	MITGLIEDERVERSAMMLUNG DER DGVD		
20.00 – 24.00	**Gesellschaftsabend auf Spree und Havel auf der Spree-Comtess mit einem DJ der Extraklasse + kompetenter Stadterklärung am Samstagabend** Start und Landung: Märkisches Ufer		

Sonntag, 29. Mai 2011

			Seite
08.30 – 09.00	**Topische Behandlung der caninen atopischen Dermatitis – ein Update**	*Dr. Claudia Nett-Mettler* Virbac	29
09.00 – 09.55	**Neue Konzepte zur Therapie von Autoimmunkrankheiten** (Englisch)	*Prof. Dr. Richard Halliwell*	31
09.55 – 10.40	**Therapie endokrinologisch verursachter Hauterkrankungen**	*Dr. Stefanie Peters*	34
10.40 – 11.25	PAUSE UND BESUCH DER INDUSTRIEAUSSTELLUNG		
11.25 – 11.45	**Therapie der Demodikose bei Hund und Katze**	*Dr. Stefanie Peters*	37
11.45 – 12.15	**Management der Otitis externa**	*Dr. Regina Wagner* alfavet	39
12.15 – 13.00	**Allergen-spezifische Immuntherapie und „alternative" immunmodulierende Therapien der atopischen Dermatitis**	*Prof. Dr. Ralf S. Müller*	41
13.00 – 13.45	**Management der caninen atopischen Dermatitis – Wie sich verschiedene Therapien zu einem Konzept addieren**	*Dr. Monika Linek*	42
13.45 – 14.15	**Antimikrobielle Therapie in der Dermatologie**	*Dr. Christine Löwenstein*	43
14.15 – 14.30	ABSCHLUSS DER TAGUNG UND ANKÜNDIGUNG DER JAHRESTAGUNG 2012		

1,25-Dihydroxyvitamin D (Calcitriol), ein aktives Hormon mit 100-fach höherer biologischer Aktivität als alle anderen natürlichen Vitamin D-Metaboliten.
Es ist weithin bekannt, dass dieses zirkulierende Hormon beim Knochenmetabolismus und der Kalzium-Homöostase der Wirbeltiere (Kalziumabsorption im Darm) eine wichtige Rolle spielt. Sein Blutspiegel wird auf mehrere Arten reguliert. Bei zu hohen Spiegeln kommt es zu einem Rückkopplungseffekt durch Induktion einer weiteren Hydroxylase (CYP24A). Auch Parathormon, Calcium und verschiedene Zytokine wie Interferon γ (IFNγ) oder Tumornekrosefaktor α (TNFα) beeinflussen die Konzentration dieses Hormons.

Extrarenale Bildung von 1,25-Dihydroxyvitamin D

Erst in den letzten Jahren wurde zunehmend erkannt, dass 1,25-Dihydroxyvitamin D nicht nur in den Nierentubuli sondern auch von extrarenalen Zellen gebildet wird. Vielen Zellen dient dabei das zirkulierende in der Leber gebildete 25-Hydroxyvitamin D quasi als „Rohstoff", aus dem sie mittels zelleigener 1α-Hydroxylase CYP27B1 1,25-Dihydroxyvitamin D synthetisieren.

Das ortsständig gebildete aktive Hormon gelangt nicht in den Blutkreislauf und ist nicht an der Regulation des Knochen- und Kalziumstoffwechsels beteiligt. Es gilt als Zytokin, welches eine Vielzahl von gewebespezifischen Funktionen autokrin und parakrin reguliert.

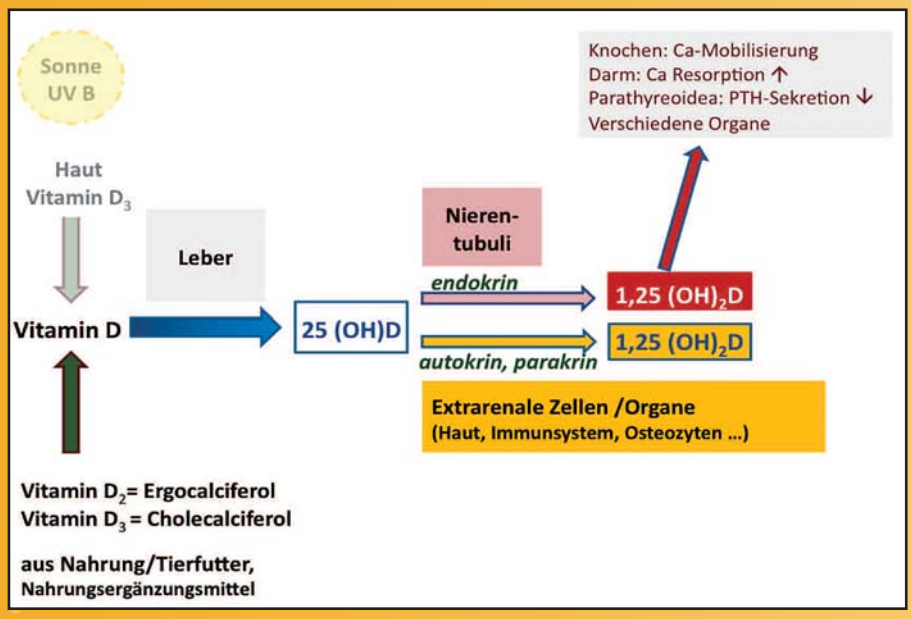

Abb. 1: Vitamin D-Metabolismus vereinfacht dargestellt

Proliferation und Differenzierung von Keratinozyten

Keratinozyten verfügen über beide entscheidende Hydroxylasen 25-Hydroxylase (CYP27A1) und 1α-Hydroxylase (CYP27B1) zur eigenständigen Synthese von 1,25-Dihydroxyvitamin D. Höhere Konzentrationen von 1,25-Dihydroxyvitamin D und Vitamin D-Derivaten hemmen die Proliferation von Keratinozyten und fördern deren Differenzierung.

Die Effekte beruhen vorwiegend auf durch Vitamin D-Rezeptoren (VDR) vermittelten, genomischen Wirkungen und sind von der Expression und Funktion dieser Rezeptoren abhängig. Die Zellproliferations-fördernden und Zelldifferenzierungs-hemmenden Effekte von Vitamin D-Analoga (z.B. Tacalcitol in Salbenform) werden zur topischen Behandlung der extremen epidermalen Hyperproliferationen bei Psoriasis-Plaques erfolgreich genutzt. Beim Hund mit Hyperkeratosen der Pfotenballen hat sich gemäß eigenen Erfahrungen bewährt, das überschießende Keratin nach ausgiebigen Seifenbädern zum Weichmachen zunächst mit Skalpell und ggf. gebogener Schere abzutragen und nachfolgend 1-2x täglich das Vitamin D-Analogon Tacalcitol (Curatoderm-Salbe, humanmedizinisches Präparat) aufzutragen. Bei Bedarf kann diese Therapie durch eine im täglichen Wechsel durchgeführte zusätzliche örtliche Behandlung mit 1-2%iger Salizylsäure in Olivenöl (keratinolytische Wirkung) ergänzt werden. Patienten mit derartigen Problemen müssen in der Regel auf Dauer behandelt werden. Dieser Therapie liegt der oben beschriebene Wirkmechanismus von Vitamin D an den Keratinozyten zu Grunde.

Talgdrüsen

Auch Sebozyten sind in der Lage, 1,25-Dihydroxyvitamin D zu synthetisieren. Es wird diskutiert, ob und wie sich diese Funktion pharmakologisch beeinflussen lässt.
Neben dem ortsständig gebildeten hat auch das zirkulierende, in den Nierentubuli synthetisierte 1,25 Dihydroxyvitamin D Einfluss auf die Struktur und Funktion der Sebozyten. In vitro Untersuchungen an Sebozyten in Zellkulturen zeigen unter dem Einfluss von Vitamin D-Analoga eine zeit- und dosisabhängige Modulation der Zellproliferation, der Zellzyklusregulation, des Lipidgehalts, der Interleukin-6/Interleukin-8 Sekretion und eine Hochregulierung der RNA-Expression der Vitamin D-Rezeptoren sowie der Vitamin D 24-Hydroxylase (24 OHase).

In vivo Untersuchungen ergaben, dass sowohl Größe als auch Durchmesser von Talgdrüsen nach einwöchiger lokaler Anwendung eines Vitamin D-Analogons abnehmen (komedolytischer Effekt).

Talgdrüsen sind somit potentielle Zielorgane für Therapien mit Vitamin D-Analoga, insbesondere bei seborrhoischen Erkrankungen und vielleicht auch der Demodikose. Es ist aus meiner Sicht vorstellbar, dass eine systemische Vitamin D-Behandlung und/oder eine adjuvante topische Behandlung mit Vitamin D-Abkömmlingen von Hunden mit bestimmten Demodikoseformen zur Modulation des Talgdrüsenmetabolismus und damit zur Beeinflussung des Umgebungsmilieus der Milben beitragen und die Erkrankung durch eine Verringerung des spezifischen „Nahrungsangebots" für Demodexmilben zurückdrängen könnten. Falls bei Tieren mit unterschiedlichen Demodikoseformen niedrige Vitamin D-Blutspiegel festgestellt werden sollten, könnte auch eine prophylaktische systemische Behandlung mit Vitamin D in Erwägung gezogen werden.

Hautbarriere

Die Epidermis mit ihren Epithelzellen bildet eine erste Abwehrfront gegen Insulte und Infektionen. 1,25-Dihydroxyvitamin D spielt dabei auf mehrere Arten eine wichtige Rolle. Zunächst trägt es über das Hochregulieren der Gene von „Tight Junctions" (z.B. Occludin), „Gap Junctions" (z.B. Connexion 43) und Adhäsionsverbindungen (z.B. E-Cadherin) zur Verstärkung der physikalischen Barriere bei.
Viele Zellen des kutanen Immunsystems wie Keratinozyten, Monozyten, Makrophagen, T-und B-Lymphozyten und Langerhans Zellen verfügen über die beschriebene Fähigkeit der eigenständigen Synthese von 1,25-Dihydroxyvitamin D und besitzen gleichzeitig auch Vitamin D-Rezeptoren (VDRs).

Antimikrobielle Peptide

Bei Angriffen von infektiösen Agentien wie Bakterien, Pilze, Viren und Parasiten reagiert das Immunsystem von Säugetieren sehr rasch mit der Freisetzung antimikrobieller Peptide. Die Reaktionszeit von der Erkennung eines Fremdmoleküls bis zur Produktion beträgt nur wenige Minuten.

Am wichtigsten sind dabei kationische antimikrobielle Peptide, u.a. α- und β-Defensine und Cathelicidine, beim Menschen insbesondere das Cathelicidin LL37. Die Peptide werden u.a. in Keratinozyten und Makrophagen exprimiert und sind in der Lage, den Organismus in Form von „endogenen Antibiotika" gegen Mikroben (und Viren) zu schützen. Daneben haben die AMPs immunregulatorische Eigenschaften.

Autoimmunreaktionen

Tierexperimentelle Untersuchungen belegen, dass eine Vitamin D-Unterversorgung das Auftreten von Autoimmunerkrankungen wie z.B. Diabetes mellitus Typ I begünstigt, und dass durch ausreichend hohe Vitamin D-Blutspiegel die Inzidenz dieser Erkrankungen deutlich gesenkt werden kann. Daraus wurde die Hypothese abgeleitet, dass ein Vitamin D-Mangel bei einigen Autoimmunkrankheiten möglicherweise ursächlich beteiligt ist.

Zytoprotektive Wirkung

Zu den Solar induzierten Hauterkrankungen gehört das Plattenepithelkarzinom. In mehreren Untersuchungen wurde gezeigt, dass 1,25-Dihydroxyvitamin D3 humane Keratinozyten zumindest teilweise vor UVB-induzierter Zellschädigung schützen kann. Das klinische Potential des zytoprotektiven Effekts von Vitamin D kommt derzeit allerdings noch kaum zum Einsatz.

Vitamin D zur Prophylaxe/Therapie von Dermatosen beim Hund

Potentielle Kandidaten für eine systemische und/oder topische Therapie mit Vitamin D oder Vitamin D-Analoga sind:

Bakterielle Erkrankungen der Haut: BOG („Bacterial Overgrowth"), oberflächliche und tiefe Pyodermien

→Induktion von AMP's, Verstärkung des „Oxidative burst"-Potentials von Makrophagen, Steigerung der Aktivität von natürlichen Killerzellen und der Phagozytoseaktivität von Makrophagen, Inhibition inflammatorischer Zytokine, Verstärkung der Epidermalbarriere

Demodikose

→Einfluss auf Talgdrüsen (Größe, Zusammensetzung des Sebums), sonst wie bei bakteriellen Erkrankungen der Haut

Atopische Dermatitis

→Potentielle Wirkung auf IgE und IgE-vermittelte Hautreaktionen, sonst wie bei bakterieller Erkrankung der Haut, insbesondere Verstärkung der Epidermalbarriere, Induktion/Verstärkung von AMP's

Krallenerkrankungen

→Inhibition inflammatorischer Zytokine?

SLE, autoimmune Thyreoiditis

→?, Inhibition inflammatorischer Zytokine?

Tumorprophylaxe, Adjuvante Tumortherapie?

Fazit

Zahlreiche neue *in vitro* und beim Menschen auch *in vivo* Untersuchungsergebnisse zeigen, dass Vitamin D an sehr vielen physiologischen und pathophysiologischen Abläufen in den verschiedenen Organsystemen und besonders der Haut maßgeblich beteiligt ist. Bei Kleintieren besteht noch großer Bedarf an entsprechenden Untersuchungen zur Abklärung des Ausmaßes an Analogien. Breit angelegte Vitamin D-Blutspiegelbestimmungen bei gesunden und Tieren mit bestimmten Erkrankungen sind ein wichtiger Schritt, um mehr Information auch für diese Spezies zu erlangen und daraus hervorgehend erfolgreiche Therapiekonzepte mit Vitamin D und seinen Analoga zu entwickeln.

Schließlich wären auch weitere Abklärungen bei Hunden, Katzen usw. von Interesse, etwa a) die der Funktion und Aktivierung von Vitamin D-Rezeptoren (VDR) und b) Möglichkeiten des systemischen und topischen Einsatzes von Vitamin D und Vitamin D-Analoga zur Prophylaxe und Therapie bestimmter Erkrankungen – bei gleichzeitiger Kontrolle des Vitamin D-Blutspiegels. So wie Kortison je nach Bedarf in physiologischen oder pharmakologischen Behandlungsdosierungen eingesetzt wird, könnte eine (Kurzzeit-)Therapie mit dem Secosteroid Vitamin D bei bestimmten Erkrankungen sinnvoll sein.

Literatur

1. Bartley J. Vitamin D: emerging roles in infection and immunity. Expert Rev Anti Infect Ther. 2010 Dec;8(12):1359-69.
2. Borba VZ et al. Vitamin D deficiency in patients with active systemic lupus erythematosus. Osteoporos Int. 2009 Mar;20(3):427-33. Epub 2008 Jul 4.
3. DeLuca HF. Evolution of our understanding of vitamin D. Nutr Rev. 2008 Oct;66(10 Suppl 2):S73-87.
4. Dittmer KE, Thompson KG. Vitamin d metabolism and rickets in domestic animals: a review. Vet Pathol. 2011 Mar;48(2):389-407. Epub 2010 Jul 15.
5. Hata TR et al. Administration of oral vitamin D induces cathelicidin production in atopic individuals. J Allergy Clin Immunol. 2008 Oct;122(4):829-31.
6. Hathcock JN et al. Risk assessment for vitamin D. American Journal of Clinical Nutrition, Vol. 85, No. 1, 6-18, January 2007. Review Article.
7. Hazewinkel HA, Tryfonidou MA. Vitamin D3 metabolism in dogs. Mol Cell Endocrinol. 2002 Nov 29;197(1-2):23-33.
8. Hewison M. Vitamin D and the immune system: new perspectives on an old theme. Endocrinol Metab Clin North Am. 2010 Jun;39(2):365-79, table of contents.
9. Hewison M. Antibacterial effects of vitamin D. Nat Rev Endocrinol. 2011 Jan 25. [Epub ahead of print].
10. Holick MF. Evolution and function of vitamin D. Recent Results Cancer Res. 2003;164:3-28.
11. Holick MF, Chen TC. Vitamin D deficiency: a worldwide problem with health consequences. Am J Clin Nutr. 2008 Apr;87(4):1080S-6S.
12. Holick MF. Vitamin D: evolutionary, physiological and health perspectives. Curr Drug Targets. 2011 Jan;12(1): 4-18.
13. How, KL, Hazewinkel HAW and Mol JA. Dietary Vitamin D Dependence of Cat and Dog Due to Inadequate Cutaneous Synthesis of Vitamin D. General and Comparative Endocrinology, Volume 96, Issue 1, October 1994, Pages 12-18
14. James G. Morris et al. Plasma 25-Hydroxyvitamin D in Growing Kittens Is Related to Dietary Intake of Cholecalciferol. Journal of Nutrition. 1999;129:909-912.Research Communication.
15. Kamen D, Aranow C. Vitamin D in systemic lupus erythematosus. Curr Opin Rheumatol. 2008 Sep;20(5):532-7.
16. Mason RS. Vitamin D: a hormone for all seasons. Climacteric. 2011 Apr;14(2):197-203. Epub 2010 Oct 21.
17. Miller J, Gallo RL. Vitamin D and innate immunity. Dermatol Ther. 2010 Jan;23(1):13-22. Review.
18. Nakamura Y et al. Severe calcification of mucocutaneous and gastrointestinal tissues induced by high dose administration of vitamin D in a puppy. J Vet Med Sci. 2004 Sep;66(9):1133-5.
19. Ong PY et al. Endogenous antimicrobial peptides and skin infections in atopic dermatitis. N Engl J Med. 2002 Oct 10;347(15):1151-60.
20. Schauber J, Gallo RL. The vitamin D pathway: a new target for control of the skin's immune response? Exp Dermatol. 2008 August ; 17(8): 633–639.
21. Schauber J, Gallo RL. Antimicrobial peptides and the skin immune defense system. J Allergy Clin Immunol. 2008 Aug;122(2):261-6. Epub 2008 Apr 25. Review.
22. Schwalfenberg, GK (2011). A review of the critical role of vitamin D in the functioning of the immune system and the clinical implications of vitamin D deficiency. Molecular Nutrition & Food Research, 55: 96–108.
23. Segaert S. Vitamin D Regulation of Cathelicidin in the Skin: Toward a Renaissance of Vitamin D in Dermatology? Journal of Investigative Dermatology (2008), 128, 773-775.
24. Shahriari M, Kerr PE, Slade K, Grant-Kels JE. Vitamin D and the skin. Clin Dermatol. 2010 Nov-Dec;28(6):663-8.
25. Tran JL, Horvath C, Krammer S, Höller U, Zentek J. Blood

duelle Veranlagung zu obsessiv-kompulsivem Verhalten chronisches Belecken (z.B. nach geringfügigen Auslösern wie kleineren Verletzungen) zu begünstigen.

Therapeutische Optionen

Vor allem bei der Katze kann jede therapeutische Massnahme zur Verstärkung der Angststörung führen – Halskrausen aber auch gestörte soziale Interaktionen mit dem Besitzer stören das psychische Gleichgewicht.
Soft Paws®: Krallenkappen an den Hinterpfoten sind eine hervorragende Alternative zur Halskrause und stören das Putzverhalten der Katze nicht. Kratzen ist nach wie vor möglich führt aber nicht mehr zur Selbstbeschädigung. Auch für Hunde sinnvoll.

Beobachtung

Eine einfache Technik, die sowohl bei der Diagnostik als auch bei der Therapie hilft, ist der Beobachtungsauftrag (mit Protokoll) an den Besitzer.
Alleine durch die veränderte Position im System als Beobachter verändert sich das Verhalten – vielfach im Sinne einer Entspannung.
Das Körperpflegeverhalten bei der Katze ist fragil und wird aber nur selten bewusst beobachtet – Katzen können grossflächige Alopezien entwickeln ohne dass sie der Besitzer bisher dabei beobachtet hätte.
Für die Diagnostik und Therapiekontrolle kann zum Beispiel von Bedeutung sein, ob

- sich die Katze insgesamt mehr putzt (oder weniger)
- sich die Katze insgesamt annähernd gleich viel putzt, aber die Integrität der Verhaltenssequenz gestört ist – d.h. sie putzt sich an manchen Stellen intensiver und dafür an anderen gar nicht. Vor allem der Bauch ist für die Katze sehr leicht und bequem zugänglich, während der Rücken unter Umständen durch Schmerz, Übergewicht, Unbequemlichkeit vernachlässigt wird
- sich die Katze ruhig und entspannt putzt und weitgehend ihrem normalen Muster folgt
- sich die Katze hektisch und an wechselnden Stellen nur kurz putzt, nagt und knabbert.

Da es keine quantitativen Daten dafür aber individuelle Unterschiede im Putzverhalten gibt, müssen die Ergebnisse jeweils ipsativ mit der Geschichte der jeweiligen Katze verglichen werden.

Für psychisch bedingtes Lecken beim Hund gibt es typische Prädilektionsstellen:

- dorsal am Carpalgelenk, häufiger links
- lateral am Tarsalgelenk
- Flanken
- Leistengegend
- Nägelbeissen

Auch bei diesen typischen Leckerdermatitis-Lokalisationen gilt es primäre organische Ursachen wie Schmerz, Missempfindung und Juckreiz zu suchen sowie die sekundär entstehenden Folgen parallel zur psychischen Verfassung zu behandeln.

- Hunde mit Juckreiz sind im allgemeinen heftiger am Lecken und Knabbern, die Dringlichkeit des Bedürfnisses ist erkennbar
- Hunde, die aus psychischen Gründen begonnen haben zu lecken, halten einen stereotypen, relativ entspannten Rhythmus und scheinen in einen angenehmen Zustand zu kommen

Ökoethologische Therapien

- **Katze:** Katzengerechte Wohnraumgestaltung mit ausreichend Ressourcen – Rückzugsraum mit Sichtschutz, Katzenklo-Management optimieren (auch wenn keine Unsauberkeit besteht!), Activity Feeding, interaktives Spiel, soziale Kontakte zu Menschen, Katzenbeziehungen in der Gruppe überprüfen.
- **Hund:** Activity Feeding, ausreichende Kaubeschäftigung anbieten (orale Aktivität!), Konsistenz und Vorhersehbarkeit in der Kommunikation mit dem Menschen durch Rituale und Regeln, typgerechte Beschäftigung und definierte Ruhezeiten.

Pheromontherapie

Sowohl für den Hund als auch für die Katze ist die Pheromontherapie einfach durchzuführen, mit guter Compliance von seiten des Besitzers.
Beide als synthetische Analoge verfügbare Pheromone (F3 als Feliway® und Dog appeasing pheromon als DAP®) haben einen direkten Effekt auf das limbische System, wo sie milde anxiolytisch und entspannend wirken.

Nahrungsergänzungen und Phytotherapie

Der Metabolismus ist Teil des Organismus und Nutraceuticals können einen Einfluss auf die psychische Verfassung haben.

- Alpha-Casozepin (Zylkene®, RC Calm®): Teilstück des Caseins, das an den Benzodiazepinrezeptoren im Sinne eines „biologischen Valiums" wirkt und angstlösende Eigenschaften hat.
- L-Tryptophan (Relaxan®, RC Calm®): Aminosäure, die als Ausgangsmaterial für Serotonin im Gehirn dient mit unter anderem stimmungsstabilisierenden, -aufhellenden Eigenschaften.
- Johanniskraut: Breitband-Wiederaufnahmehemmer von Noradrenalin, Serotonin und Dopamin. Stimmungsaufhellend.
- Adaptogene: Pflanzliche Wirkstoffe, die bessere Anpassung an Stress ermöglichen – Rhodiola, Ginseng.

Medikation

Die emotionale Verfassung ist für die Therapie von chronischen Hauterkrankungen, vor allem bei Juckreiz, wichtig.
Einige psychoaktive Medikamente haben zudem geringgradig antipruritische Eigenschaften und weniger Nebenwirkungen als Glucocorticoide.

- Selegilin (Selgian®, Cognitiv®): Katze 1mg/kg 1x tgl; Hund: 0,5mg/kg 1x tgl; erste Tageshälfte. Bei Alopezie, Angststörungen mit nicht eindeutig produktiver oder defizitärer Symptomatik, bei stereotypen und obsessiv-compulsiven Symptomen; bitter! Kaum Nebenwirkungen. Einige Humanpräparate sind Filmtabletten und daher leichter einzugeben.
- Clomipramin (Clomicalm®): Katze 0,2 - 0,5mg/kg 1x tgl (maximal 1mg/kg!); Hund: 1-2mg/kg 2x tgl. Geringfügig analgetisch und antihistaminerge Wirkung. Bei Alopezie, Leckdermatitis, Angststörungen, obsessiv-kompulsiven Störungen. Nebenwirkungen: Sedation (vor allem in der ersten Woche), Erbrechen; bitter! Harnabsatzfrequenz kontrollieren. Kontraindikationen (Herz, Glaukom, Blase/Prostata) beachten!
- Fluoxetin (Felicium®, Fluctine®): Katze 0,5 - 1mg/kg 1x tgl; Hund 0,5 - 2mg/kg 1x tgl. Leckdermatitis, Angststörungen mit produktiver Symptomatik, obsessiv-kompulsive Störungen. Nebenwirkungen: Anorexie, Erbrechen, Nausea, Hecheln.

Keine Indikation in der Verhaltensmedizin: Gestagene!

Dipl.Tzt. Sabine Schroll – A-3500 Krems
www.schroll.at · vet@schroll.at

Der individuelle Energiebedarf eines Tieres (der Energiebedarf kann zw. 70% und 170% schwanken) muss ebenfalls berücksichtigt werden. Nimmt ein Tier mit dem neuen Kochplan zu, sollte die Futterration um 10-20% reduziert werden, nimmt das Tier ab, sollte die Ration um 10-20% erhöht werden.

Selbstgekochte Tagesrationen können zum einfacheren Handling vorgekocht und eingefroren werden. Vor der Verfütterung muss das Futter auf Zimmertemperatur angewärmt werden und das Mineralfutter sollte immer frisch untergemischt werden.

Es ist enorm wichtig, dem Tierbesitzer mehrmals mit Nachdruck zu erklären, dass ins Maul des Tieres **nur Wasser und die Diät** kommen dürfen. Wichtig ist es, dem Tierbesitzer zu erklären, warum keinerlei Zusätze oder „Extrawürste" zum „Allergiefutter" dazu verfüttert werden dürfen. Alle anderen Zusätze, außer notwendigen Medikamente, sind in den ersten 8 Wochen tabu, angefangen von Kräutern, Vitaminen, Gelenksprodukten, „Immunstimulanzien", usw. In diesen Produkten könnten Trägerstoffe oder Füllstoffe enthalten sein, die aus tierischen Nebenerzeugnissen oder Getreideerzeugnissen bestehen könnten, was den Erfolg der Diät reduzieren könnte.

Für den Tierbesitzer ist Futter „nur" das Hauptfutter, dennoch müssen auch die Belohnungen/Snacks angesprochen werden, denn viele Tierbesitzer denken nicht, dass diese Dinge, die nur ab und zu gegeben werden, eine Allergie auslösen können. Leckerlis sind für den Tierbesitzer sehr wichtig. Kauartikel oder getrocknetes Fleisch von der gleichen Fleischsorte, die im Rahmen der Diät verfüttert werden, können ohne Probleme verfüttert werden. Folgendes Beispiel kann dem Tierbesitzer genannt werden: Die vorgeschlagene Diät soll aus Pferdefleisch und Kartoffeln bestehen, somit sind folgende Futterbelohungen möglich: Pferdefleisch gebraten oder getrocknet, gekochte Kartoffeln, selbst getrocknete Kartoffelchips. Als Kauartikel kann z.B. Pferdesehnen oder Pferdemagen dienen.

Bei Fällen, die neben Hautsymptomen, immer mal wieder schleimigen Durchfall aufweisen, sollte ein Tagebuch über 2 Wochen geführt werden. Häufig findet man meist innerhalb von 8-24 Stunden schleimigen Durchfall, wenn ein Futterbestandteil nicht vertragen wird.

Nach Besserung der Symptome sollten Öle mit hohen Gehalte an Omega-3-Fettsäuren z.B. Fischöl (1 Kapsel pro 5 kg, alternativ Leinöl: 0,5 g/kg Körpergewicht) ergänzt werden, da die Omega-3-Fettsäuren EPA und DHA nachweislich entzündungshemmend wirken.

Rezeptbeispiele für eine selbst gekochte Eliminationsdiät für adulte, gesunde und idealgewichtige Hunde* (pro kg KG/Tag):

Körpergewicht (kg)	Pferdefleisch, Hirschfleisch oder Straußenfleisch (Rohgewichtsangaben)**	Kartoffeln (g) Kochgewicht	Vitamin-Optimix sensitive (g)***
5	180	180	2,5
10	250	400	5
15	350	500	6
20	450	650	8
25	550	700	9
30	600	850	10
35	650	1000	11
40	700	1100	12
45	750	1200	13
50	800	1350	14
55	850	1450	15
60	950	1500	16

*Die Futtermenge ist abhängig von Alter, Aktivität und Rasse und muss evt. angepasst werden. Bei Gewichtsabnahme bzw. Gewichtszunahme sollte 10-20% mehr oder weniger Fleisch und Kohlenhydrate verfüttert werden. Nach ca. 6-8 Wochen sollte 0,5-1g Öl pro kg Körpergewicht ergänzt werden (langsam ergänzen), um den Hund mit essentiellen Fettsäuren abzudecken. Bei Ölzugabe sollte die Menge von Fleisch und Kohlenhydrate um ca. 10% reduziert werden, da Öl kalorienreich ist.
**Das Fleisch sollte gebraten oder gekocht werden
***Das Mineralfutter darf nicht mitgekocht werden. Ohne passendes Mineralfutter wäre der Hund auf Dauer mit Calcium, Natrium, Kupfer, Zink, Jod, Vitamin A, D und E sowie Vitamine B2 und Panthothensäure unterversorgt.

In Mehr-Katzen-Haushalten sollten möglichst alle Katzen die Eliminationsdiät erhalten, um eine Aufnahme von anderem Katzenfutter beim allergischen Tier nicht zu provozieren. Eine getrennte Fütterung ist zwar eine Alternative, wird aber häufig von den Tierbesitzern als schwieriger eingestuft. Gekochte Rationen für Katzen sollten immer mit Taurin ergänzt werden (200 mg Taurin pro 4 kg Katze).

Rezeptbeispiele für eine selbst gekochte Eliminationsdiät für adulte, gesunde und idealgewichtige Katzen* (pro kg KG/Tag):

Körpergewicht (kg)	Pferdefleisch, Hirschfleisch oder Straußenfleisch (Rohgewichtsangaben)**	Kartoffeln (g) Kochgewicht	Vitamin-Optimix sensitive (g)***
3	160	70	1,8
4	180	120	2,1
5	200	140	2,3
6	220	160	2,6
7	240	160	2,8
8	260	180	3

*Die Futtermenge ist abhängig von Alter, Aktivität und Rasse und muss evt. angepasst werden. Bei Gewichtsabnahme bzw. Gewichtszunahme sollte 10-20% mehr oder weniger Fleisch und Kohlenhydrate verfüttert werden. Nach ca. 6-8 Wochen sollte 0,5-1g Öl pro kg Körpergewicht ergänzt werden (langsam ergänzen), um die Katze mit essentiellen Fettsäuren abzudecken. Bei Ölzugabe sollte die Ration von Fleisch und Kohlenhydrate um ca. 10% reduziert werden, da Öl kalorienreich ist.
Bei der Katze muss Taurin (50mg/kg KG/Tag) ergänzt werden.
**Das Fleisch sollte gebraten oder gekocht werden
***Das Mineralfutter darf nicht mitgekocht werden. Ohne passendes Mineralfutter wäre der Hund auf Dauer mit Calcium, Natrium. Kupfer, Zink, Iod, Vitamin A, D und E sowie Vitamine B2 und Panthothensäure unterversorgt.

Dr. Natalie Dillitzer
Fachtierärztin für Tierernährung und Diätetik
Zusatzbezeichnung Ernährungsberatung Kleintiere
Dachauerstraße 47 · 82256 Fürstenfeldbruck
Telefon: (08141) 347844 · Fax: (08141) 347907
info@futtermedicus.de · www.futtermedicus.de

Atopische Dermatitis – Nutrigenomik – Fettsäuren

Die atopische Dermatitis ist definiert als eine genetisch prädisponierte, entzündliche, mit starkem Juckreiz einhergehende allergische Hauterkrankung mit charakteristischen klinischen Erscheinungen und häufig erhöhten IgE-Antikörpern gegen Umweltallergene (Olivry et al. 2001). Häufig ist lediglich die symptomatische Behandlung mittels Pharmaka möglich. Als gut wirksam wird der Einsatz oraler Glucocorticoide empfohlen. Deren antiinflammatorische Wirkung beruht auf der Interferenz mit Transkriptionsfaktoren und führt zu einer Repression von proinflammatorischen Genen oder einer Aktivierung antiinflammatorischer Gene. Oft ist der Einsatz von Glucocorticoiden aufgrund ihrer Nebenwirkungen limitiert.

Die Wirkung einer Supplementierung der Ernährung mit den omega-3 PUFA Eicosapentaensäure (EPA) und Docosahexaensäure (DHA) auf die Expression proinflammatorischer Gene wurde bei Menschen und in Tierversuchen mittels anschließender ex-vivo Untersuchungen an verschiedenen Zellpopulationen sowie an Zellkulturen untersucht. Zusammenfassend zeigen diese Studien eine Hemmung der Expression der entzündungsfördernden Gene für Interleukin 1 (IL-1), Tumornekrosefaktor alpha (TNF alpha) und für die Cycloxigenase 2 (COX2) sowie der Gene von Adhäsionsmolekülen endothelialer Zellen (Calder 2002). Der zugrunde liegende Mechanismus dieser hemmenden Eigenschaften von omega-3 PUFA ist Gegenstand der Diskussion. Neuere Untersuchungen weisen auf eine Beeinflussung von Transkriptionsfaktoren durch omega-3 PUFA hin. Insbesondere scheint die Aktivität und/oder Expression des an der Regulation proinflammatorischer Gene beteiligten Transkriptionsfaktors Nucleärer Faktor kappa B durch omega-3 PUFA beeinflusst zu werden. Ein weiterer nucleärer Rezeptor der an der Regulation entzündlicher Prozesse beteiligt zu sein scheint ist der Peroxisom Proliferator-aktivierte Rezeptor gamma (PPAR gamma). Natürliche Liganden des PPAR gamma sind PUFA. Mittels PPAR gamma Liganden konnte bereits eine reduzierte IgE und Zytokinsynthese mononukleärer Zellen von Patienten mit atopischer Dermatitis gezeigt werden (Ruhl et al. 2003). Während entzündungsfördernde Zytokine (TNF alpha, IL-1) die Expression des PPAR gamma reduzieren, scheinen insbesondere die omega-3 PUFA EPA und DHA, aber auch die omega-6 PUFA AA, die PPAR gamma Expression von Immunzellen zu erhöhen (Gück 2008).

Zusammenfassend werden mittels der Nutrigenomik Technologien die molekularen Zusammenhänge zwischen Ernährung und Erkrankung oder Gesundheit erkennbar. Dies ermöglicht Erkrankungen durch eine entsprechende Ernährungsumstellung zu beeinflussen. Hinsichtlich atopischer Erkrankungen bei denen möglicherweise ein Defekt des Fettsäurenmetabolismus für die klinische Symptomatik mitverantwortlich ist, kann durch eine erhöhte Aufnahme der mangelhaft endogen gebildeten PUFA diesem entgegengewirkt werden. Insbesondere die Wirkungen der omega-3 PUFA EPA und DHA auf die Expression pro- und/oder antiinflammatorische Gene sowie die verminderte Freisetzung entzündungsfördernder Mediatoren durch diese omega-3 PUFA könnten die positive Beeinflussung atopischer Erkrankungen durch eine erhöhte Aufnahme dieser omega-3 PUFA erklären.

Literatur

Chavez A, Chavez M (2003): Nutrigenomics in public health nutrition: short-term perspectives. Eur J Clin Nutr. 57:S97-100.

1. Watson TD (1998): Diet and skin disease in dogs and cats. J Nutr. 128:S2783-2789.
2. Das UN (2006): Essential fatty acids: biochemistry, physiology and pathology. Biotechnol J. 1:420-439.
3. Olivry T, Marsella R, Hillier A (2001): The ACVD task force on canine atopic dermatitis (XXIII): are essential fatty acids effective? Vet Immunol Immunopathol. 81:347-362.
4. Nesbitt GH, Freeman LM, Hannah SS (2003): Effect of n-3 fatty acid ratio and dose on clinical manifestations, plasma fatty acids and inflammatory mediators in dogs with pruritus. Vet Dermatol. 14:67-74.
5. Scott DW, Miller Jr., Griffin CE (2001): Muller and Kirk´s Small Animal Dermatology, 6th Edition, Saunders, Philadelphia.
6. Montanaro MA, Gonzalez MS, Bernasconi AM, Brenner RR (2007): Role of liver X receptor, insulin and peroxisome proliverator activated receptor on in vivo desaturase modu lation of unsaturated fatty acid biosynthesis. Lipids 42:197-210.
7. Yen CH, Dai YS, Yang YH, Wang LC, Lee JH, Chiang BL (2008): Linoleic acid metabolite levels and transepidermal water loss in children with atopic dermatitis. Ann Allergy Asthma Immunol. 100:66-73.
8. Schaeffer L, Gohlke H, Müller M, Heid IM, Palmer LJ, Kompauer I, Demmelmair H, Illig T, Koletzko B, Heinrich J (2006): Common genetic variants of the FADS1 FADS2 gene cluster and their reconstructed haplotypes are asso ciated with the fatty acid composition in phospholipids. Hum Mol Genet. 15:1745-56.
9. Fuhrmann H, Zimmermann A, Gueck T, Oechtering G (2006): Erythrocyte and plasma fatty acid patterns in dogs with atopic dermatitis and healthy dogs in the same household. Can J Vet Res. 70:191-196.
10. Ahlstrom O, Krogdahl A, Vhile SG, Skrede A (2004): Fatty acid composition in commercial dog foods. J Nutr. 134: 2145S-2147S.
11. Calder PC (2002): Dietary modification of inflammation with lipids. Proc Nutr Soc. 61: 345-358.
12. Ruhl R, Dathen A, Schweigert FJ, Herz U, Worm M: Inhibition of IgE-production by peroxisome proliferator-acti vated receptor ligands. J Invest Dermatol. 121:757-764.
13. Gück T (2008): Immunmodulation durch Fettsäuren: Bedeutung des zellulären Fettsäurenmusters für die Funktion einer caninen Mastozytomzelllinie. Mensch und Buch Verlag, Berlin.

PD Dr. med. vet. Thomas Gück
Fachtierarzt für Biochemie
Hill´s Pet Nutrition GmbH
Lübecker Straße 128
22087 Hamburg

sam durchgesetzt. Linearbeschleuniger können mit Photonen und Elektronen bestrahlen. Elektronenstrahlen schonen die Epidermis und dringen nicht bis zu tiefliegenden, besonders strahlenempfindlichen Geweben wie Lunge und Darm ein. Die Anwendung von Elektronenstrahlen ist vor allem für die adjuvante Therapie von Hauttumoren ideal. In Mitteleuropa können Patienten in Hünenberg bei Zürich, Wien, München, Berlin, Hannover, Bramsche, Paris und Utrecht bestrahlt werden. Moderne Bestrahlungsmethoden belasten den Patienten weniger und ermöglichen eine viel intensivere Tumortherapie.

Die Strahlentherapie kann mit zusätzlichen effektiven Therapien kombiniert werden. Nachweislich erfolgreich ist die zytostatische Chemotherapie. Eine Chemotherapie kann auch das Auftreten von Tochtergeschwülsten in inneren Organen bekämpfen. Doxorubicin, Carboplatin und Ifosphamid wurden erfolgreich in Studien zur Therapie des felinen Fibrosarkoms getestet. In einzelnen Studien an nicht-operablen Fibrosarkomen konnte belegt werden, dass das Fibrosarkom in Einzelfällen auf eine zytostatische Therapie reagiert und manchmal etwas kleiner wird. Eine Zytostatikatherapie könnte also auch evtl. eine längere rezidivfreie Zeit ermöglichen.

Eine weitere Form der lokalen und auch systemischen Therapie ist die Immuntherapie. Durch eine Immunstimulation im Tumor kann das Immunsystem den Tumor als fremd erkennen.
Der Tumor wird veranlasst, Markermoleküle, die ihn verwundbar machen, zu exprimieren. Zytokine wie Interleukin-2 (IL-2), Interferon-γ (IFNγ) und Granulozyten-Makrophagen-Kolonie-stimulierender Faktor (GM-CSF) sind wissenschaftlich in ihrer Wirkung erprobt, allerdings bislang nur experimentell in Gentherapiestudien beim Felinen Fibrosarkom eingesetzt worden. Das Risiko eines Rezidivs lässt sich mittels gentechnischer Immuntherapie deutlich reduzieren.

Einzelne Prophylaxemaßnahmen sind anzuraten:
- keine intramuskulären Injektionen, nur subkutane (besser zu palpieren)
- Injektion in Subkutis der seitlichen Bauchwand
  - leichtere OP-Möglichkeit
  - gut zu palpieren
- CAVE Interskapularbereich!

www.fibrosarkom.de

Prof. Dr. Dr. habil. Johannes Hirschberger
Diplomate ECVIM-CA (Oncology)
Diplomate ECVIM-CA (Internal Medicine)
hon. Diplomate ECVCP

Medizinische Kleintierklinik
Clinic of Small Animal Medicine
Universität München
Veterinärstr. 13
D-80539 München
Tel.: (089) 2180-2640
Fax: (089) 2180-5913
hirschberger@lmu.de
www.medizinische-kleintierklinik.de

Die Rolle von Strahlentherapie und Photodynamischer Therapie bei Erkrankungen der Haut

Julia Buchholz

Die **Strahlentherapie** wird bei über der Hälfte der Tumorpatienten in der Humanmedizin eingesetzt und ist wiederum bei der Hälfte der dauerhaften Tumorheilungen ein Bestandteil der Therapie oder sogar die einzige Behandlungsform. Die Haut, als größtes Organ des Körpers, stellt das Organ mit der höchsten Tumorrate dar und viele Tierpatienten mit Hauttumoren werden mittels Strahlentherapie oder einer Kombination aus Chirurgie und Strahlentherapie erfolgreich behandelt.

Die häufigsten Indikationen für eine Strahlentherapie sind: Plattenepithelkarzinom des Nasenspiegels der Katze

Invasive, große Tumore können mit einer kurativen Strahlentherapie häufig erfolgreich behandelt werden: mehr als 90% sprechen auf die Therapie an. Circa 65% sind nach 1 Jahr kontrolliert[1,2].

Mastzelltumoren

Erste Wahl für die meisten Mastzelltumoren ist die Chirurgie. Wenn der Chirurg keine tumorfreien Ränder erzielt und eine weitere Chirurgie nicht möglich ist sollte eine kurative Strahlentherapie durchgeführt werden (Kontrolle nach 2 Jahren: 85-95%[3,4,5]. Je nach histologischem Grad und je nach Lymphknotensituation (positiver regionaler Lymphknoten) sind zusätzlich Chemotherapie sowie Lymphknotenexzision und Bestrahlung der Lymphknotenregion indiziert (mittlere Überlebenszeit: circa 3 Jahre)[6,7]. Manchmal ist eine palliative Strahlentherapie in Kombination mit Chemotherapie sinnvoll (z.B. diffuser Grad 3 Mastzelltumor).

Weichteilsarkome

Lokal sehr invasive Tumoren die aggressiv mit lokalen Therapien behandelt werden müssen. Nach Chirurgie mit infiltrierten Rändern ist eine kurative Strahlentherapie indiziert (Kontrolle nach 5 Jahren 75%)[8]. Eine kurative Strahlentherapie kann auch vor einer Chirurgie durchgeführt werden mit dem Ziel den Tumor eventuell zu verkleinern und eine sinnvolle Chirurgie zu ermöglichen. Dies erhöht jedoch das Risiko für Komplikationen (Wundheilungsstörungen) nach dem chirurgischen Eingriff.

Injektions-induzierte Sarkome der Katze sind lokal sehr aggressive Tumoren und selbst bei histologisch sauberen Rändern nach einer Chirurgie sollte eine kurative Strahlentherapie in Betracht gezogen werden. Selbst mit der Kombination aus Chirurgie und kurativer Strahlentherapie sind Rezidivraten von 28% beschrieben[9].

Epitheliotropes Lymphom (Mykosis fungoides)

In der Regel sehr gutes Ansprechen bereits auf relativ niedrige Gesamtdosen (palliatives Protokoll); z.T. in Kombination mit Chemotherapie, da prinzipiell die Gefahr der systemischen Ausbreitung besteht.

Für die Bestrahlung von Hauttumoren bzw. Bestrahlung von Narben nach einer Chirurgie eignet sich besonders der sogenannte **Linearbeschleuniger**. Dieser kann mittels **ELEKTRONEN** sehr hochdosiert oberflächlich bestrahlen und gleichzeitig in sehr „geschickten" Art und Weise verhindern, dass die tiefgelegenen gesunden Gewebe eine hohe Dosis erhalten.
In Folge einer kurativen Strahlentherapie kommt es im Bereiche der Bestrahlung der Haut bzw. Schleimhaut zu folgenden **Akutreaktionen**: Trockene bis feuchte Dermatitis (circa 10-15 Tage nach Beginn der Strahlentherapie, Maximum gegen Ende des Protokolls, Andauern für circa weitere 2-3 Wochen) bzw. Mukositis und vermehrter Speichelfluss. Therapie der Wahl sind: Systemische Antibiose und Entzündungshemmer sowie lokale

13. Buchholz J., M Wergin, C Rohrer Bley, Heinrich Walt, S Gräfe, B Kaser-Hotz (2007). Photodynamic Therapy (PDT) of Feline Cutaneous Squamous Cell Carcinoma using a newly developed Liposomal Photosensitizer: Preliminary Results concerning Drug Safety and Efficacy, JVIM, 21, 770-775.
14. Buchholz J., Kaser-Hotz B. (2010) Kombination von photodynamischer Therapie und Hyperthermie mit wassergefiltertem Infrarotlicht zur Behandlung kutaner Plattenepithel-karzinome bei 15 Katzen: Eine Pilotstudie. Kleintierpraxis, 50 (5): 248-54.

Dr. med. vet. Julia Buchholz
Diplomate ACVR (Radiation Oncology)
Rothusstrasse 2
6331 Hünenberg/Zug
Schweiz
Tel: +41 (0) 41 783 07 77
Fax: +41 (0) 41 783 07 77
Email: buchholz@aoicenter.ch
www.aoicenter.ch

Update zum Einsatz von Cyclosporin in der Dermatologie

Monika Linek

Kurzer Rückblick auf den Wirkungsmechanismus und die Pharmakokinetik von CsA zum besseren Verständnis der möglichen Einsatzgebiete und der Nebenwirkungen

Für alle, die eine gute Zusammenfassung aus der Humanmedizin lesen wollen, seien hier vor ab die Übersichtsartikel aus dem J AM ACAD DERMATOL 2010 genannt (Amor, Ryan et al., 2010; Ryan, Amor et al., 2010)

Die primäre Wirkung von CsA ist eine Modulation der zellulären Immunantwort, und hier insbesondere der aktivierten T-Lymphozyten (Abbas and Lichtmann A.H, 2003; Matsuda and Koyasu, 2000).

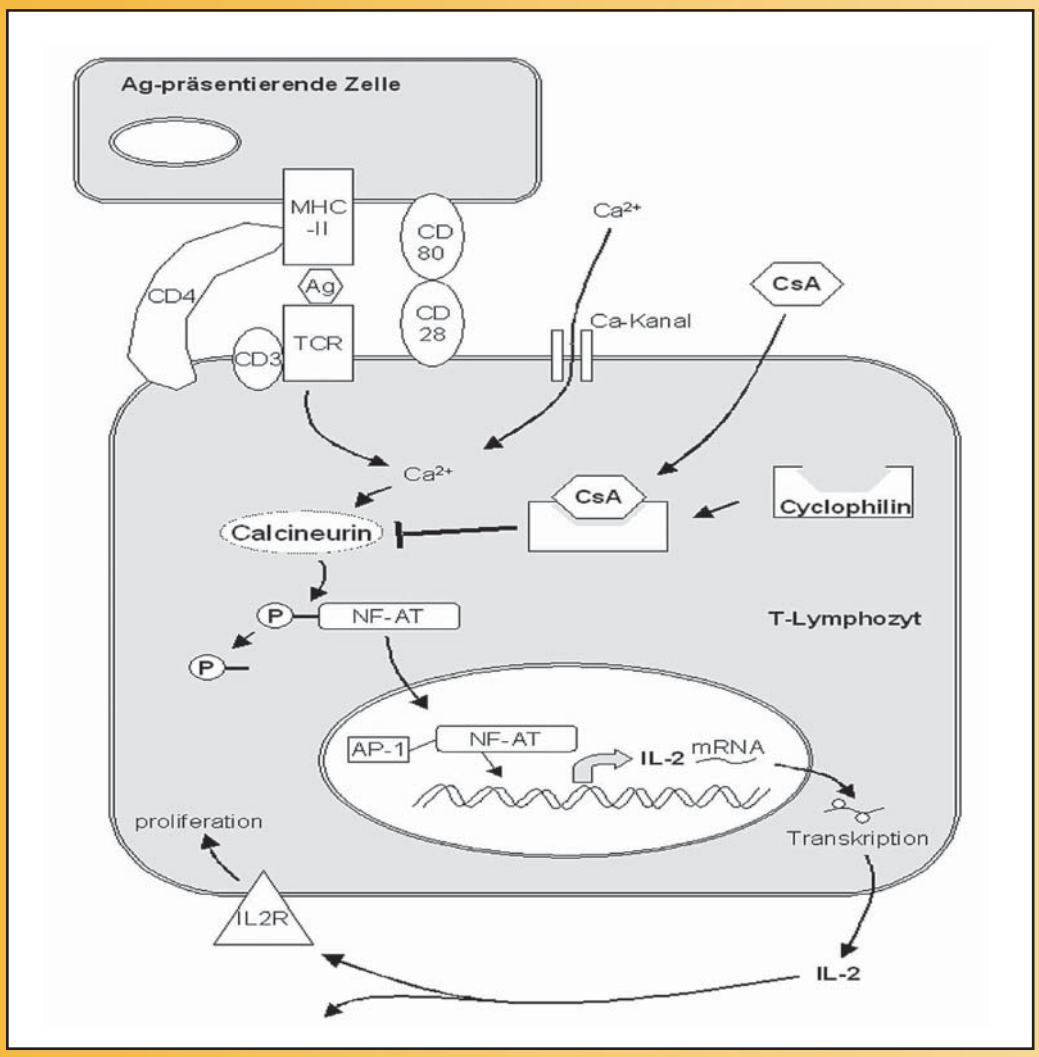

Abbildung: *Schematische Darstellung des Wirkungsmechanismus von Cyclosporin A (CsA). Antigen (Ag)-präsentierende Zellen aktivieren T-Zellen über MHC-II/TCR, CD4 und CD80/CD28. CD3 ist ein mit dem TCR assoziiertes Molekül. Aktivierung des TCR führt zu Ca^{2+} Einstrom. Ca^{2+} bindet an Calcineurin und dephosphoryliert NFAT. Dephosphoryliertes NFAT gelangt in den Zellkern, bindet AP-1 und aktiviert die Transkription verschiedener Zytokine, insbesondere von IL-2. IL-2 induziert Aktivierung und Proliferation von T-Zellen.*
CsA bindet intrazellulär an Cyclophilin und inhibiert somit Calcineurin, welches NFAT nicht mehr dephosphorylieren kann ***(L. Mecklenburg, M. Linek, Tierärztliche Praxis, Kleintiere 2005)****.*

Aktivierung von T-Zellen:

T-Zellen werden dadurch aktiviert, dass ihr Oberflächenrezeptor (TCR) zusammen mit ihrem Oberflächenmarker CD4 an den Major Histocompatibility Complex-II (MHC-II) antigenpräsentierender Zellen bindet und gleichzeitig eine Kostimulation (durch

relle Nephrotoxizität limitiert (Ryan, Amor et al., 2010). Dabei kommt es an den Nieren zur Aktivierung des Renin-Angiotensin-Aldosteron Systems mit einer renalen arteriellen Vasokonstriktion und einer verminderten glomerulären Filtrationsrate. Das renale Parenchym wird durch Ischämie geschädigt. Desweiteren sinkt unter CsA-Therapie in den Tubulusepithelien das Kalziumbindende Protein Calbindin D, so daß es zu einer Kalziumakkumulation und Zelldysfunktion kommt (Aicher, Wahl et al., 1998). Diese tubuläre Dysfunktion führt zu einer verminderten Reabsorption von Magnesium (evtl. Mg-Mangel und Krämpfe), herabgesetzter Kaliumsekretion (Hyperkaliämie) und einer distalen Tubulusazidose. Die Konzentrationsfähigkeit wird nicht beeinflusst. Die Nierenveränderungen treten zeit- und dosisabhängig auf und sind bei rechtzeitigem Absetzen der Therapie vollständig reversibel. Dabei wird in der Humanmedizin eine 30%ige Erhöhung des Creatininwertes gemessen am Basiswert vor der Therapie bei zweimaliger Messung als ein Parameter für den Abbruch der Therapie angesehen. Die chronische Nephropathie wird durch aterielle Thrombosen, interstitielle Fibrosen und Tubulusatrophie charakterisiert und tritt bei Langzeitmedikation auf (Ryan, Amor et al., 2010e).

Die **Nephrotoxizität** von CsA ist speziesspezifisch und tritt bei Hunden nicht oder sehr selten auf. Bei Hunden waren selbst nach 12-monatiger täglicher oraler Applikation von 45 mg/kg/Tag keine Veränderungen in der Nierenfunktion nachweisbar (Aicher, Wahl et al., 1998; Ouisuwan and Buranakarl, 2005). Die Ursache für die geringe Toxizität beim Hund ist nicht genau bekannt. Möglich ist, dass durch einen P-Glycoprotein-vermittelten Efflux aus den Tubuluszellen die lokale Anreicherung verhindert wird (Garcia, O'Valle et al., 1995). Desweiteren wird bei Hunden das Calbindin Protein durch CsA offenbar nicht beeinflußt.

Dahingegen konnte auch beim Hund wie in der Humanmedizin eine Erhöhung des systolischen und diastolischen **Blutdrucks** durch eine erniedrigte Sensitivität der Barorezeptoren auf das Renin-Angiotensin-Aldosteron System festgestellt werden (Ouisuwan and Buranakarl, 2005). Bislang gibt es keine Studien inwieweit dies beim Hund klinische Auswirkung hat. Bei der Hypertension des Menschen konnte man keinen Zusammenhang mit der Dosis wohl aber mit der Dauer der Therapie sehen.

Gastrointestinal Trakt: Häufigste Nebenwirkungen sind temporäres Erbrechen und Durchfall (Steffan, Favrot et al., 2006). In klinischen Studien wurde bei 11-38% der Hunde Vomitus beobachtet. Dieser tritt in der Regel während der Induktionsphase auf. Wiederholte Episoden von Erbrechen sind selten. Bei 10-20% der Patienten treten mehrtägige Episoden mit Diarrhoe auf, die jedoch trotz Weiterführung der Therapie von selbst nachlassen (Steffan, Favrot et al., 2006). Etwa 2% der mit CsA behandelten Patienten zeigen eine verminderte Futteraufnahme. In der Humanmedizin kommt es bei 30% der Patienten zu einer dosisabhängigen Hyperbilirubinämie, die jedoch eine Konsequenz einer kompetitiven Hemmung beim Transportmechanismus ist und nicht einen Leberfunktionsverlust darstellt. Eine Erhöhung der Transaminasen findet in der Humanmedizin bei 30% der Patienten statt; für die Veterinärmedizin liegen nur anekdotische Berichte vor. Eine Hepatotoxizität ist beim Hund ebenso wie die Nierentoxizität ausgesprochen selten.

Gingivale Hyperplasie: Sowohl beim Menschen als auch beim Hund kann eine nicht-schmerzhafte Schwellung des Zahnfleisches auftreten (Seibel, Yahia et al., 1989; Olivry, Rivierre et al., 2002; Steffan, Alexander et al., 2003). Diese Hyperplasie der Gingiva ist meist vollständig reversibel, wenn die Dosis reduziert oder CsA gänzlich abgesetzt wird. Als Ursache werden CsA-induzierte Fibroblastenproliferation, Vermehrung von Kollagen und Matrixsubstanzen und verringerter Kollagenabbau diskutiert (Morton and Dongari-Bagtzoglou, 1999). Eine ungenügende Mundhygiene scheint das Problem beim Menschen deutlich zu verschlechtern und deren Verbesserung brachte bei einigen Patienten eine Remission. 4 Patienten wurden erfolgreich mit Metronidazol behandelt (Ryan, Amor et al., 2010b). Bei einigen Hunden wurde erfolgreich Azitromycin eingesetzt (Abstract AAVD).

Hypertrichose: Beim Menschen wird unter Therapie mit CsA häufig von Hirsutismus-artigem verstärktem Haarwuchs berichtet. (Paus, Stenn et al., 1989; Mathews and Sukhiani, 1997). Auch bei Hunden wird Hypertrichosis unter CsA-Therapie beschrieben, wobei der Haarwuchs meist im Zwischenzehenbereich auftritt (Mathews, Ayres et al., 1997). Vermehrtes Haarwachstum an anderen Körperstellen kann durchaus zur klinischen Verbesserung von atopischer Dermatitis oder Sebadenitis beitragen und ist deshalb bei vielen Patienten eher als erwünschte, denn als unerwünschte Nebenwirkung zu interpretieren.

Papillomatöse Umfangsvermehrungen: Unter der Behandlung mit CsA können multiple, verruköse Umfangsvermehrungen in der Haut auftreten (Olivry, Rivierre et al., 2002; Steffan, Horn et al., 2004), die histologisch Ähnlichkeit mit der psoriasisformen lichenoiden Dermatitis oder Papillomen aufweisen. Bei den meisten dieser verrukösen Plaques konnten jedoch bislang keine Papillomaviren nachgewiesen werden (Clarke, MacCall et al., 2002; Favrot, Olivry et al., 2005). In neuerer Zeit wurden jedoch spezifische PCR Primer für neue Papillomaviren gefunden, deren Einsatz u.U. neue Ergebnisse brächten (Lange, Tobler et al., 2009). In einer Veröffentlichung konnten durch Papillomviren induzierte Hamartoma und Plattenepithelkarzinome *in situ* bei einem Foxterrier, der mit CsA und Prednisolon wegen einer AIHA behandelt wurde, nachgewiesen werden (Callan, Preziosi et al., 2005).

Infektionen: In der Humanmedizin werden trotz der immunsuppressiven Effekte selten infektiöse Erkrankungen gesehen und selten schwerwiegende. Ein Review über 2 Jahrzehnte des Gebrauchs von CsA in humanen dermatologischen Patienten konnte kein erhöhtes Risiko für opportunistische Infektionen oder eine Reaktivierung von Tuberkulose aufzeigen (Ryan, Amor et al., 2010). Auch beim Hund liegen wenige Berichte über eine erhöhte Infektionsanfälligkeit vor (Steffan, Favrot et al., 2006). Es gibt einzelne Fallberichte über opportunistische Infektionen beim Hund und bei der Katze: Z.B eine Phaehyphomycose bei einem Hund unter CsA und Prednisolon (Swift, Griffin et al., 2006), kutane Alternaria Infektion (Dedola, Stuart et al., 2010), Nocardiainfektion (Paul, Mansfield et al., 2010; MacNeill, Steeil et al., 2010), Neosporainfektion (Galgut, Janardhan et al., 2010) und disseminierte Toxoplasmose beim Hund (Webb, Keller et al., 2005) und Mycobacterium avium Infektion bei einer Katze nach Nierentransplantation (Griffin, Newton et al., 2003). Häufig wurden bei diesen Patienten jedoch mehrere immunsuppressive Medikamente wie CsA, Prednisolon und Azathioprin gleichzeitig eingesetzt. Bei der Katze wurden in der Anfangszeit der Anwendung von CsA mehrere Fälle von zum Teil fataler Toxoplasmoseinfektion berichtet. Es gibt jedoch keine neueren Erkenntnisse oder Veröffentlichungen hierzu.(Beatty and Barrs, 2003; Last, Suzuki et al., 2004; Barrs, Martin et al., 2006). Rezidivierende Pyodermien, Malasseziendermatitiden oder Otitis externa werden gehäuft bei atopischer Dermatitis beobachtet und müssen daher unabhängig vom Verabreichen von CsA gesehen werden. Selbstverständlich sollten diese Infektionen vor dem Einsatz von CsA behandelt werden (Radowicz and Power, 2005).

Neurologische Störungen: In einer Umfrage unter Veterinärdermatologen auf einer Online Liste über ungewöhnliche Nebenwirkungen von CsA wurde insbesondere Zittern, Tremor bis hin zu Ataxie sowohl bei der Katze als auch beim Hund beschrieben. Die Symptome waren bei vielen Tieren reversibel mit Absetzen des Medikaments. Die Autorin selbst hat reversible Hyperexzitation, sowie Tremor unter CsA Therapie gesehen. Auch beim Menschen werden Epilepsie, Zittern, Tremor, Kopfschmerzen gesehen. Unklar ist, ob die Neurotoxizität durch eine veränderte Blut/Gehirnschranke oder durch die CsA bedingte Hypertension oder durch eine Erniedrigung des Mg Spiegels unter CsA gesehen wird (Ryan, Amor et al., 2010). Die Zugabe von Magnesium führt in der Humanmedizin bei einigen Fällen zu einer Verbesserung der Symptomatik. Der Mg-Mangel wird jedoch in der Humanmedizin durch die Nephrotoxizität ausgelöst (siehe Nephrotoxizität). Daher ist fraglich inwieweit dies auch für den

Azathioprin in der Dosierung von 5-10mg/ kg 1x täglich - zum Teil in Kombination mit Ketokonazol 5mg/kg q24h um die Blutkonzentrationen anzuheben - war hilfreich bei Hunden, die mit der Kombination von Azathioprin und Glucocorticoiden allein nicht in Remission gingen (Rosenkrantz et al 2007).

Bei den folgenden Einsatzgebieten liegen immer nur einzelne Fallberichte oder anekdotische Berichte vor (Robson and Burton, 2003; Robson, 2003; Hall, Waigalls et al., 2003; Breathnach, Baker et al., 2005; Noli and Toma, 2006).

- sterile pyogranulomatöse Dermatitis (19y, 9n, 6NT) (A.Bell), Sterile Pyogranulome müssen sehr sorgfältig aufgearbeitet werden. Eine Gewebekultur und Histologie mit Spezialfärbungen auf Pilze und säurefeste Stäbchen gehört zu den Standarduntersuchungen. Leishmaniose und Mycobakterien sind histologisch identisch und sollten durch Immunhistochemie und PCR sicher ausgeschlossen werden (Santoro, Prisco et al., 2008).
  - Erythema multiforme (14y, 14n, 5NT)
  - Alopecia Areata (10y, 16n, 7NT) (Tobin, Gardner et al., 2003; Noli and Toma, 2006; Alkhalifah, Alsantali et al., 2010)
  - Metatarsale Fisteln (11y, 15n, 8NT)(Oliveira, Obwolo et al., 2007)
  - kutaner Lupus (13y, 18n, 3NT)
  - chronische Pedal Furunkulosis und Pododermatitis (15y 18n 1NT)
  - End-stage proliferative Otitis externa (9y, 24n, 1NT)

Bei Erkrankungen wie primarer Seborrhoe oder follikulärer Hyperkeratose des Cocker Spaniel, sowie der Ulzerative Dermatosis des Philtrum beim Bernhardiner und Neufundländer (3y, 18n, 13NT) wird es laut meiner Umfrage kaum eingesetzt

ANWENDUNG BEI DER KATZE

Für den Einsatz bei der Katze liegt keine Zulassung vor. Da fatale Toxoplasmosefälle beschrieben wurden muss ihr Einsatz gut geprüft werden. Dies spiegelt sich auch in den Ergebnissen meiner Umfragen wieder.

Darüber hinaus werden Hypersensitivitätsreaktion der Katze von eosinophilen Granulozyten dominiert. Cyclosporin hat zwar einen Einfluss auf die Proliferation dieser Zellen, jedoch ist der Haupteinsatz in T-Helferzell dominierten Reaktionen. Bei den Hypersensitivitätsreaktionen der Katze wie eosinophiler Granulomkomplex, symmetrische Leckalopezie und miliarer Dermatitis konnten zwar teilweise ähnlich gute Resultate erzielt werden wie mit Prednisolon, die Remissionsrate ist jedoch deutlich geringer als beim Hund (Noli and Scarampella, 2006; Vercelli, Raviri et al., 2006; Wisselink and Willemse, 2009)

Eosinophiler Granulom Komplex (21y, 12n, 1NT)symmetrische Leckalopezie durch Hypersensitivitätsreaktion (21y, 12n, 1NT) Robson (Robson and Burton, 2003) führte noch folgende Einzelfallbeschreibungen auf (in Klammern die Zahlen die auf der Umfrage an 34 Veterinärdermatologen basieren).
- Dirty Face syndrom der Perserkatzen (21y, 12n, 1NT)
- Nicht Thymom assoziierte feline exfoliative Dermatitis (9y, 12n, 13NT)

nur wenig Einsatz fand CsA bei der Katze gemäß der Umfrage bei der Felinen Plasmazell Stomatitis oder Pododermatitis (4y, 25n, 5NT)

Reference List

Abbas,A.K., Lichtmann A.H, 2003. The Immune System in Disease. In: Abbas,A.K., Lichtmann AH (Eds.), WB Saunders C, Philadelphia, 367-477.
Aicher,L., Wahl,D., Arce,A., Grenet,O., Steiner,S., 1998. New insights into cyclosporine A nephrotoxicity by proteome analysis. Electrophoresis, 19, 1998-2003.
Alkhalifah,A., Alsantali,A., Wang,E., McElwee,K.J., Shapiro,J., 2010. Alopecia areata update: part II. Treatment. J. Am. Acad. Dermatol, 62, 191-202, quiz.
Alkharfy, K.M., 2009. Influence of overt diabetes mellitus on cyclosporine pharmacokinetics in a canine model. Exp. Diabetes Res., 2009, 363787.
Amatori, F.M., Meucci,V., Giusiani,M., Soldani,G., Corazza,M., Giorgi,M., 2004. Effect of grapefruit juice on the pharmacokinetics of cyclosporine in dogs. Vet. Rec., 154, 180-181.
Amor,K.T., Ryan,C., Menter,A., 2010. The use of cyclosporine in dermatology: part I. J. Am. Acad. Dermatol, 63, 925-946.
Bäumer W, Kietzmann M, 2007. Effects of cyclosporin A and cilomilast on activated canine, murine and human keratinocytes, Veterinary Dermatology, 18 , 107 -114
Barrs,V.R., Martin, P., Beatty,J.A., 2006. Antemortem diagnosis and treatment of toxoplasmosis in two cats on cyclosporin therapy. Aust. Vet J., 84, 30-35.
Beatty,J., Barrs,V., 2003. Acute toxoplasmosis in two cats on cyclosporin therapy. Aust. Vet. J., 81, 339.
Bensignor E,G.E., 2004. Utilisation de la ciclosporine pour le traitement des formes rebelles de dermatite atopique canine (use of cyclosporin for treatment of refractory canine atopic dermatitis). Pratique-Medicale-and-Chirurgicale-de-l'Animal-de-Compagnie, 39, 15-19.
Breathnach,R.M., Baker,K.P., Quinn,P.J., McGeady,T.A., Aherne,C.M., Jones,B.R., 2005. Clinical, immunological and histopathological findings in a subpopulation of dogs with pododermatitis. Vet. Dermatol., 16, 364-372.
Callan,M.B., Preziosi,D., Mauldin,E., 2005. Multiple papillomavirus-associated epidermal hamartomas and squamous cell carcinomas in situ in a dog following chronic treatment with prednisone and cyclosporine. Vet. Dermatol., 16, 338-345.
Campana,C., Regazzi,M.B., Buggia,I., Molinaro,M., 1996. Clinically significant drug interactions with cyclosporin. An update. Clin. Pharmacokinet., 30, 141-179.
Clarke,K., MacCall,C., Steffan,J., 2002. The effects of cyclosporine A and oral prednisolon on flea allergen specific serum IgE and intradermal tests in experimentally sensitized laboratory beagles. Proceedings of the 1st European Societiy of Veterinary Dermatology/European College Veterinary Dermatology. Nice, 223.
Dahlinger,J., Gregory,C., Bea,J., 1998. Effect of ketoconazole on cyclosporine dose in healthy dogs. Vet. Surg., 27, 64-68.
Dedola,C., Stuart,A.P., Ridyard,A.E., Else,R.W., van den Broek,A.H., Choi,J.S., de Hoog,G.S., Thoday,K.L., 2010. Cutaneous Alternaria infectoria infection in a dog in association with therapeutic immunosuppression for the management of immune-mediated haemolytic anaemia
1. Vet Dermatol, 21, 626-634.
Dupuy,P., Bagot,M., Michel,L., Descourt,B., Dubertret,L., 1991. Cyclosporin A inhibits the antigen-presenting functions of freshly isolated human Langerhans cells in vitro. J. Invest Dermatol., 96, 408-413.
Favrot,C., Olivry,T., Werner,A.H., Nespecca,G., Utiger,A., Grest,P., Ackermann,M., 2005. Evaluation of papillomaviruses associated with cyclosporine-induced hyperplastic verrucous lesions in dogs. Am. J. Vet. Res., 66, 1764-1769.
Furue,M., Gaspari,A.A., Katz,S.I., 1988. The effect of cyclosporin A on epidermal cells. II. Cyclosporin A inhibits proliferation of normal and transformed keratinocytes. J. Invest Dermatol., 90, 796-800.
Galgut,B.I., Janardhan,K.S., Grondin,T.M., Harkin,K.R., Wight-Carter,M.T., 2010. Detection of Neospora caninum tachyzoites in cerebrospinal fluid of a dog following prednisone and cyclosporine therapy. Vet Clin. Pathol., 39, 386-390.
Garcia,d.M., O'Valle,F., Andujar,M., Aguilar,M., Lucena,M.A., Lopez-Hidalgo,J., Ramirez,C., Medina-Cano,M.T., Aguilar,D., Gomez-Morales,M., 1995. Relationship between P-glycoprotein expression and cyclosporin A in kidney. An immunohistological and cell culture study. Am. J. Pathol., 146, 398-408.
Griffin,A., Newton,A.L., Aronson,L.R., Brown,D.C., Hess,R.S., 2003. Disseminated Mycobacterium avium complex infection

Steffan,J., Favrot,C., Mueller,R., 2006. A systematic review and meta-analysis of the efficacy and safety of cyclosporin for the treatment of atopic dermatitis in dogs. Vet. Dermatol., 17, 3-16.
Steffan,J., Horn,J., Gruet,P., Strehlau,G., Fondati,A., Ferrer,L., Noli,C., 2004. Remission of the clinical signs of atopic dermatitis in dogs after cessation of treatment with cyclosporin A or methylprednisolone. Vet. Rec., 154, 681-684.
Steffan,J., Parks,C., Seewald,W., 2005. Clinical trial evaluating the efficacy and safety of cyclosporine in dogs with atopic dermatitis. J. Am. Vet. Med. Assoc., 226, 1855-1863.
Steffan,J., Strehlau,G., Maurer,M., Rohlfs,A., 2004. Cyclosporin A pharmacokinetics and efficacy in the treatment of atopic dermatitis in dogs. J. Vet. Pharmacol. Ther., 27, 231-238.
Swift,I.M., Griffin,A., Shipstone,M.A., 2006. Successful treatment of disseminated cutaneous phaeohyphomycosis in a dog. Aust. Vet J., 84, 431-435.
Thelen A, Mueller, R. S., Linek, M., Peters, S, Stechmann, K., and Steffan, J. The influence of food intake on the clinical response to cyclosporin A in canine atopic dermatitis. Vet.Rec. 2006.
Ref Type: In Press
Tobin,D.J., Gardner,S.H., Luther,P.B., Dunston,S.M., Lindsey,N.J., Olivry,T., 2003. A natural canine homologue of alopecia areata in humans. Br. J. Dermatol, 149, 938-950.
Vercelli,A., Raviri,G., Cornegliani,L., 2006. The use of oral cyclosporin to treat feline dermatoses: a retrospective analysis of 23 cases. Vet Dermatol, 17, 201-206.
Wacher,V.J., Silverman,J.A., Zhang,Y., Benet,L.Z., 1998. Role of P-glycoprotein and cytochrome P450 3A in limiting oral absorption of peptides and peptidomimetics. J. Pharm. Sci., 87, 1322-1330.
Webb,J.A., Keller,S.L., Southorn,E.P., Armstrong,J., Allen,D.G., Peregrine,A.S., Dubey,J.P., 2005. Cutaneous manifestations of disseminated toxoplasmosis in an immunosuppressed dog. J. Am. Anim Hosp. Assoc., 41, 198-202.
Whalen,R.D., Tata,P.N., Burckart,G.J., Venkataramanan,R., 1999. Species differences in the hepatic and intestinal metabolism of cyclosporine. Xenobiotica, 29, 3-9.
Wisselink,M.A., Willemse,T., 2009. The efficacy of cyclosporine A in cats with presumed atopic dermatitis: a double blind, randomised prednisolone-controlled study. Vet J., 180, 55-59.
Wong,R.L., Winslow,C.M., Cooper,K.D., 1993. The mechanisms of action of cyclosporin A in the treatment of psoriasis. Immunol. Today, 14, 69-74.

Dr. med. vet. Monika Linek
Dipl ECVD, monka@linex.de



Prophylaxe, Therapie und Desinfektion bei Hautpilzerkrankungen

K. H. Böhm

Einleitend wird auf die bei den verschiedenen Tierarten vorkommenden Dermatophytenspecies unter Berücksichtigung ihrer Nachweishäufigkeit und Zugrundelegung der eigenen, in über 45 Jahren erhobenen Befunde eingegangenen. Der Schwerpunkt wird hierbei auf Hund, Katze, Pferd und Rind gelegt. Auf die Verhältnisse bei Schweinen, kleinen Nagern, Zootieren, Igeln und Pelztieren wird kurz eingegangen. Beim Geflügel hingegen sind Dermatophyten hierzulande nicht relevant.

Die **prophylaktischen Maßnahmen** sind abhängig von der Tierart. Besonders wichtig ist es, vor dem Kauf einer Katze diese genau auf Hautveränderungen zu untersuchen. Der Käufer sollte sich zusätzlich schriftlich vom Verkäufer bestätigen lassen, dass im letzten Jahr keine Hautpilzerkrankungen im Bestand aufgetreten sind. Dies ist deshalb von Bedeutung, weil nicht selten hautgesunde, aber latent mit Pilzsporen infizierte Tiere verkauft werden und diese dann im neuen Bestand infolge von Umstellungsstress klinisch erkranken.

Bei Pferden wird als prophylaktische Maßnahme eine zweimalige aktive Impfung empfohlen. Von den Veranstaltern von Pferdeauktionen wird dies ebenso gefordert wie von einigen Pensionsbetrieben. Nachdem wir nachweisen konnten, dass während der Auktionsvorbereitungszeit Hautpilze durch Benutzung ein- und derselben Satteldecke übertragen wurden, werden diese bei den Auktionen der Hannoveraner in Verden täglich bei Temperaturen gewaschen, bei denen die Pilzsporen absterben. Auch bei Rindern haben prophylaktische Hautpilzimpfungen in den letzten Jahren an Bedeutung gewonnen.

Für die **Therapie von Dermatomykosen** stehen im Vergleich zur Humanmedizin relativ wenige für die einzelnen Tierarten zugelassene Antimykotika zur Verfügung. Hier ist Griseofulvin zu nennen, das aber z. B. beim Pferd nicht mehr eingesetzt werden darf, für Kleintiere hingegen auf dem Weg der Umwidmung eingesetzt werden kann. Dasselbe gilt für Terbinafine. Ketoconazol ist generell für Tiere nicht zugelassen. Die systemische Itraconazol-Therapie hat sich beim Kleintier bewährt. Die lokale Behandlung mit Imaverol ist effektiv, aber für Katzen nicht zugelassen. Für die **therapeutische Vakzination** („Immuntherapie") stehen verschiedene Impfstoffe zur Verfügung, die im Einzelnen kurz vorgestellt werden. Das Antigen liegt dabei entweder als Tot- oder als Lebendantigen in Form abgeschwächter (attenuierter) Pilzsporen vor.

Für die **Desinfektion** sollten nur die nach den DVG-Richtlinien auf Fungizidie geprüften Mittel eingesetzt werden, auf deren Prüfmethodik kurz eingegangen wird. Die derzeit gelisteten Desinfektionmittel werden vorgestellt. Die **Desinfektionsmassnahmen** sind wiederum abhängig von der betreffenden Tierart.

Prof. Dr. K. H. Böhm
Labor Prof. Böhm
Röpkestraße 12
30173 Hannover

Ohrräude beim Frettchen durch Otodectes cynotis

Ein Befall mit *Otodectes cynotis* bei verschiedenen Tierarten stellt in der Kleintierpraxis keine Seltenheit dar. Bei Katzen und Frettchen sind diese Parasiten im Zusammenhang mit Entzündungen des äußeren Gehörgangs häufig anzutreffen. Etwa 50% aller Otitisfälle werden von *Otodectes cynotis* hervorgerufen. Wahrscheinlich liegt ihre Zahl jedoch wesentlich höher. Unter Umständen werden Ohrmilben abgetötet, wenn sich schwere Otitiden mit einer eitrigen Infektion durch Bakterien und/oder Hefen entwickeln, so dass sie nicht mehr nachgewiesen werden können. Bei Frettchen, aber auch bei anderen Musteliden, wie Nerz-, Baum- und Steinmarder, werden Ohrmilben immer wieder beobachtet. Fipronil (Frontline®) oder Selamectin (Stronghold®) sind geeignete Antiparasitika, die in den gesäuberten Gehörgang bzw. auf den Nacken aufgetragen werden.

Trixacarus-caviae-Räude und Pelzmilben, Chirodiscoides caviae, beim Meerschweinchen

Unter den Ektoparasiten sind beim Meerschweinchen häufig verschiedene Milbenspezies (Chirodiscoides caviae, Trixacarus caviae und Notoedres sp.) anzutreffen. Das klinische Erscheinungsbild reicht von akuten räudeartigen Hautveränderungen, Exkoriationen, heftigem Juckreiz über leichte bis deutliche Alopezie und mäßige Beunruhigung bis zu absolut symptomlosen Patienten. Bekanntermaßen sind Gruppen und/oder mit der Möglichkeit des freien Auslaufs gehaltene Tiere besonders für eine Infestation mit Milben exponiert. Therapeutische Möglichkeiten sind 0,3 mg/kg KM Ivermectin (Ivomec®) s.c. 3x im Abstand von 7 Tagen, Selamectin (Stronghold®) als Spot on (wegen der dicken Meerschweinchenhaut in erhöhter Dosierung von 24 mg/kg KM) bzw. Fipronil (Frontline®) als Spot on oder Spray zur Ganzkörperbehandlung. Eine Nachbartier- und Umgebungsbehandlung ist zwingend.

***Abb. 4: Trixacarus-Räude** beim Meerschweinchen*

Tropische Rattenmilben, *Ornithonyssus bacoti*, bei Kleinnagern

Die kosmopolitische Tropische Rattenmilbe wird immer häufiger bei Muriden, wie *Rattus norvegicus, Rattus rattus, Mus musculus* sowie Heimtieren, wie *Meriones unguiculatus* angetroffen. Das Vorkommen dieser temporär-periodischen Ektoparasiten bleibt bei Präsenz geeigneter Wildnager häufig unbemerkt. Die hämatophagen Milben befallen auch regelmäßig Kleinsäuger, die in menschlicher Obhut gehalten werden, insbesondere Hamster und Wüstenrennmäuse. Dabei ist der Übergang auf den Menschen keine Seltenheit (Cave: Zoonoseerreger!). Die ätiologische Abklärung gelingt in der Regel nur nach eingehender Anamnese und gründlicher Inspektion der Umgebung, wo Milbenverstecke aufzuspüren sind. Da sich die Milben auch abseits ihrer Wirte aufhalten und in Verstecken zur Eiablage kommen, ist die Umgebungsbehandlung z.B. mit Flohumgebungssprays (Permethrin plus Pyriproxyfen) äußerst wichtig. Zur Blutaufnahme suchen die Parasiten den Wirt auf. Die befallenen Tiere können mit Selamectin (Stronghold®) therapiert werden (1-3 Tropfen aus der 15 mg-Ampulle), das außerdem von allen Kleinsäugern sehr gut vertragen wird.

Luftsackmilben, *Sternostoma tracheacolum*, bei Prachtfinken

Luftsackmilben, *Sternostoma tracheacolum*, bevorzugen Kanarienvögel und Gouldamadinen als Wirte. Diese Milben leben im Respirationstrakt (in Trachea und Luftsäcken). Über den Fortpflanzungsmodus dieser Parasiten ist wenig bekannt. Erfahrungsgemäß können sie ohne rechtzeitige Therapie ganze Volierenbestände „auslöschen". Das Mittel der Wahl zur Bekämpfung der Luftsackmilben ist Selamectin (Stronghold®), von dem 1-2 Tropfen aus der 15 mg-Ampulle zwischen den Schulterblättern aufgetragen werden. Wichtig ist, dass alle Vögel in einer Voliere parallel behandelt werden. Diese Spot-on-Therapie ist nach 2-3 Wochen zu wiederholen.

***Abb. 5:** Sternostomose beim Prachtfinken*

Schnabelschwamm beim Wellensittich durch *Knemidocoptes pilae*

Ein Befall mit Schnabelräudemilben ist bei Wellensittichen u.a. Stuben- oder Volierenvögeln verhältnismäßig häufig anzutreffen. Die Infektion verläuft ausschließlich im Nistkasten beim elterlichen Füttern der Jungen. Erkrankte erwachsene Wellensittiche sind untereinander nicht infektionsfähig. Klinisch fallen Unruhe, Juckreiz in der Nasengegend mit Reiben der Wachshaut an Käfigstangen und In-der-Nase-Bohren sowie schwammartige Zubildungen im Bereich von Schnabelwinkel und Nasenwachshaut mit typischen Milbenbohrgängen auf. Es kommt dort zu Hyperkeratose und Hornwucherungen mit krümeligen Borken. Unter Umständen ist bei verschlossenen Nasenlöchern die

***Abb. 6:** Schnabelräude beim Wellensittich*

Behandlung des eosinophilen Granulomes bei einer Katze mit CO_2 Laser – ein Fallbericht

Ursula Mayer

Eine British Kurzhaar Katze, orange, weiblich kastriert, 1 Jahr alt, eine reine Wohnungskatze, wurde bereits mit dem histologisch bestätigtem Befund eosinophiles Granulom überwiesen. Im Alter von 7 Monaten zeigte die Katze zuerst ein geschwollenes Kinn, später auch eosinophile Granulome an den Pfoten. Wiederholte Behandlungen mit Kortison führten jedes Mal zur Abheilung. Erkrankungsperioden gingen mit gerötetem Zahnfleisch und verminderter Futteraufnahme einher, weshalb eine PCR auf Herpes und Caliciviren vorgenommen wurde. Eine Blutuntersuchung war unauffällig und FeLV, sowie FIV Serologie negativ. Da die Katze bei Kortisongabe bis zur 3-fachen Menge trank, und es innerhalb von 4 Wochen nach Ende der Therapie zu Rezidiven kam wollte die Besitzerin gerne eine Therapie ohne Kortison finden. Sowohl eine Ausschlußdiät als auch eine Tablettengabe befand die Besitzerin als nicht durchführbar. Flohprophylaxe mit Selamectin führte nicht zu einer Besserung.
Die Ätiologie des Reaktionsmusters des eosinophilen Granulom Komplexes der Haut der Katze ist bis heute nicht vollständig geklärt. Meist wird von einer allergischen Ursache ausgegangen. Es werden jedoch auch genetische, infektiöse und/oder psychogene Faktoren vermutet. Aufrechterhaltung der Entzündung (nach Abheilen der Grundursache) durch Selbsttrauma und Auto-Antigene werden diskutiert.
Die Standardtherapie, neben einer Allergieaufarbeitung, besteht zurzeit aus Glukokortikoiden.
Zur Behandlung mit verschiedenen Lasern liegen bisher nur anekdotische Fallberichte vor.
Diskutierte Wirkmechanismen des Lasers sind: ein „Versiegeln" der Nervenende, welches nach der Behandlung zu vermindertem Schmerz, sowie Juckreiz führt; erhöhter Bindegewebe-Anteil im abgeheilten Gewebe, welches weniger reaktiv auf Entzündungsreize reagiert und Unterbrechung des Selbsttraume – Entzündungs – Kreislaufes. Weitere Vorteile des Lasers sind ein steriles Wundbett und wenig systemische Nebenwirkungen.
Eine 2 malige Behandlung mit dem CO_2-Laser unter Vollnarkose führte zur vollständigen Abheilung aller Läsionen innerhalb von 2 Wochen. Innerhalb von 3 Monaten danach kam es bisher noch zu keinem Rezidiv.
Dieser Fall zeigt, dass die Behandlung des eosinophilen Granulom der Katze mit dem CO_2-Laser eine weitere Therapieoption darstellen kann. Es werden jedoch vergleichende Studien benötigt um die Effektivität, sowie die Rezidivrate bei der Lasertherapie zu beurteilen.

Dr. Ursula Mayer
Cert.VD., Dipl.ECVD,
Fachtierärztin für Dermatologie der Kleintiere
Hauttierärztin in Augsburg, Ravensburg und Starnberg
Büro: Kapuzinerstr. 13, 80337 München
info@haut-tier-arzt.de

Patch Test als Diagnostikum bei der Futtermittelunverträglichkeit des Hundes

Simone Bethlehem, Jennifer Bexley, Ralf S. Mueller

Futtermittelunverträglichkeit ist eine häufige Differentialdiagnose bei Hautkrankheiten des Hundes. Die einzige zuverlässige Methode, Futtermittelunverträglichkeiten auszuschließen, ist eine sechs- bis achtwöchige Eliminationsdiät. Das Ziel dieser Studie war die Erprobung des Patch Tests und die Bewertung von futtermittelspezifischen IgE und IgG Antikörpern in der diagnostischen Aufarbeitung der Futtermittelunverträglichkeit beim Hund.

Nach Rasur einer circa 200 cm^2 großen Fläche an der seitlichen Brustwand wurde 48 h später der Patch Test bei 11 Kontrollhunden und 26 atopischen Hunden durchgeführt. Die 12 mm Finn chambers® on Scanpor wurden mit sechs verschiedenen Fleisch- bzw. Fischsorten (jeweils roh und gekocht) sowie drei Kohlenhydraten befüllt. Als Negativkontrolle diente Vaseline. Visuelle Auswertung erfolgte nach 24, 48 und 72 h, nach 48 h wurden die Allergene entfernt. Bei den Hunden mit atopischer Dermatitis wurde eine mindestens sechswöchige Eliminationsdiät mit anschließender sequentieller Provokation durchgeführt. Reaktionen im Patch Test sowie erhöhte Antikörperkonzentrationen wurden als richtig positiv gewertet, falls es bei der Provokation zu einer Verschlechterung und bei erneuter Gabe der Eliminationsdiät zu einer Verbesserung der Symptome kam.
Bis auf einen Hund zeigten alle Hunde der Versuchsgruppe mindestens eine positive Reaktion im Patch Test. Auch zwei Hunde der Kontrollgruppe reagierten positiv. Die Sensitivität lag bei 96,7%, die Spezifizität bei 88,9%. Der negative Vorhersagewert war 99,3%. Die Messung der spezifischen IgE (IgG) ergab eine Spezifität von 91,4% (88,3%) und einen negativen Vorhersagewert von 80,7% (83,7%).

Der Patch Test und die futtermittelspezifischen Antikörper sind aufgrund ihres hohen negativen Vorhersagewertes wertvoll für die Auswahl der Komponenten der Eliminationsdiät.

Simone Bethlehem[1], Jennifer Bexley[2],
Prof. Dr. Ralf S. Mueller[1]
[1]Medizinische Kleintierklinik, Zentrum für klinische Tiermedizin der Ludwig-Maximilians-Universität München
[2]Avacta Animal Health, York, United Kingdom

HDR-Brachytherapie und UV-Therapien bei Dermatosen von Hund, Katze und Pferd

Ulrich Wendlberger

Strahlentherapie ist neben der Chirurgie und der Chemotherapie der dritte große Meilenstein in der Behandlung von Krebserkrankungen und führt in der Humanmedizin oft als alleiniges Behandlungsregime zur dauerhaften heilung. Insbesondere bei nicht komplett resezierbaren Tumoren lässt sich durch eine Kombination mit Strahlentherapie die Heilungsrate deutlich erhöhen.

Strahlentherapien können bei Hauterkrankungen auf verschiedene Arten eingesetzt werden. Wir unterscheiden Teletherapie, also die Bestrahlung „von außen" mittels Linearbeschleuniger, Cobalt-60-Geräten oder Röntgenstrahlern und die Brachytherapie, (griech. brachys kurz, nah), auch interne Strahlentherapie, Therapie mit umschlossenen Strahlenquellen oder Kurzdistanztherapie genannt. Im Gegensatz zur Teletherapie, bei der die Strahlenquelle räumlich vom Tumor entfernt liegt, wird bei der BRACHYTHERAPIE die Strahlungsquelle direkt an oder in den Tumor verbracht. Mittels eines Hochdosis-Verfahrens (HDR) können in kurzer Zeit die erforderlichen und je nach Tumor und Lokalisation variierenden Strahlendosen verabreicht werden.
Da diese Dosen im Afterloading-Verfahren verabreicht werden, verbleiben keine für den Menschen bedenkliche radioaktive Substanzen im Körper des Tieres.

Teletherapie als Megavoltagegeräte (Co-60-Geräte, Linearbeschleuniger) haben den Vorteil, auch große Körperareale bestrahlen zu können und insofern sind sie für Ganzkörperbestrahlungen das Mittel der Wahl.

Allerdings müssen sie gesundes Gewebe durchdringen, um an den Tumor zu gelangen. Deshalb wird zur Schonung dieses Gewebes und zur Vermeidung von Spätfolgen die nötige Gesamtdosis fraktioniert, d.h. aufgeteilt auf viele Einzelsitzungen. Die Gesamtdosis der nötigen Bestrahlung wird generell durch die Lokalisation und die Tumorart bestimmt. Um diese zu erreichen, sind im Regelfall zwischen 12 und 18 Einzelfraktionen nötig. Da Bestrahlungen aus Strahlenschutzgründen nur unter Ruhigstellung des Patienten erfolgen können, sind somit bei der Teletherapie genauso viele Narkosen nötig, was viele Patienten ihren Tieren nicht zumuten wollen.

Die BRACHYTHERAPIE, die „Bestrahlung von innen" wird bei lokalen Tumoren verwendet und es werden hohe Dosen in kleinen Volumina direkt in den Tumor eingebracht. Dadurch erreicht man eine maximale Schonung des gesunden Gewebes, kurze Bestrahlungszeit und bedingt durch die hohe biologische Wirkung erreicht man die nötige Gesamtdosis in viel weniger Fraktionen. Vorteil: weniger Narkosen und somit auch weniger Aufwand und weniger Kosten bei vergleichbarer Wirksamkeit. Insgesamt überwiegen bei lokalisierten, gut zugänglichen Tumoren der Haut, des Brustgewebes oder der Maulhöhle die Vorteile der Brachytherapie.

Vor allem für folgende bisher problematischen Tumore bietet die Brachytherapie gute Chancen: das Sarkoid des Pferdes, das Fibrosarkom der Katze und orale Tumoren aller Spezies. Generell auch lokalisierte Tumore in schwierig zu operierenden Körperregionen, wie z.B. in Gelenknähe oder am Kopf.

Bei Hauttumoren wird Brachytherapie i.d.R. in Form der interstitiellen Brachytherapie durchgeführt, wobei die Strahlenquelle direkt ins Tumorgewebe oder in das Wundbett (postoperativ) eingebracht wird. Dies geschieht in Form von flexiblen Kathetern, die im gleichen Abstand für die Dauer der Bestrahlung im Tumor implantiert werden. Für postoperative Bestrahlungen des Wundbetts (z.B. beim felinen Fibrosarkom) verwenden wir gern sog. Flabs, welche äquidistant die Katheter beinhalten. Sie sind so konzipiert, das die max. Bestrahlung in Richtung Wundbett erfolgt, um die darüber liegende Haut maximal zu schonen. Dies geschieht in erster Linie zur Vermeidung von Wundheilungsstörungen.

In der Humanmedizin wird angenommen, dass die Brachytherapie in der nahen Zukunft eine Standardbehandlung für Hautkrebs sein könnte.

An PHOTOTHERAPIEN finden in der Humanmedizin v.a. PUVA und NB-UVB Anwendung bei entzündlich bzw. immunologisch begründeten Hautkrankheiten. Sie bedeuten die Anwendung von UV-Licht mit und ohne zusätzliche Photosensibilisatoren. Bei der sog. PUVA dient Psoralen als Sensibilisator, gefolgt von Bestrahlung mittels UVA-Strahlung. Letztere wirkt antiproliferativ und reduziert Mastzellen in der Haut. Als Beispiel wird die Anwendung der PUVA bei der Mycosis des Hundes aufgezeigt. Für diese Erkrankung gilt die PUVA auch beim Menschen als geeignete Therapie. Da Chemotherapien beim Tier durchaus massive Nebenwirkungen erzeugen können und die systemische PUVA mit der oralen Gabe von Psoralen auch durch den Besitzer zuhause durchgeführt werden kann, stellt die PUVA durchaus eine Alternative zur Behandlung der Mycosis fungoides des Hundes dar.

Die NB-UVB, also die Bestrahlung mittels eines genau definierten Spektrums von UVB-Strahlen führt zu einer drastischen Reduzierung der Langerhans-Zellen in der Epidermis und dies erklärt die hauptsächlich antiinflammatorische und juckreizstillende Wirkung. Im Gegensatz zu Breitspektrum-UVB führt NB-UVB auch in Langzeit-Studien nicht zu Kanzerosen der Haut. Als Hauptindikation im Tierbereich sehen wir lokale Veränderungen im Verlauf einer atopischen Dermatitis und im besonderen Fall beim Pruritus im Kopf-Hals-Bereich der Katze.

Viele etablierte Verfahren aus der Humandermatologie können nach kritischer Prüfung auch in der Tiermedizin erfolgreich umgesetzt und angewandt werden. Dies gilt insbesondere bei Erkrankungen mit vergleichbarer Ätiologie. Umgekehrt profitiert auch die Humanmedizin von Erfahrungen, die bei tierischen Patienten gewonnen werden und wir werden die langjährige intensive interdisziplinäre Zusammenarbeit auch in Zukunft fortsetzen.

Literatur beim Verfasser

Dr. Ulrich Wendlberger
Fachtierarzt für Dermatologie (Wien)
Fachtierarzt für Kleintiere
Zus. Zahnheilkunde
Cert VD (Vet Dermatology)
Mühlbaurstrasse 45
81677 München
+49-89-980609
www.strahlentherapie-fuer-tiere.de

Im Anschluss:

18.00	MITGLIEDERVERSAMMLUNG DER DGVD
20.00 – 24.00	**Gesellschaftsabend auf Spree und Havel auf der Spree-Comtess mit einem DJ der Extraklasse + kompetenter Stadterklärung am Samstagabend** Start und Landung: Märkisches Ufer

Dosierung / Anwendung

CORTAVANCE lokal auf die Haut auftragen, indem die betroffenen Hautstellen aus einer Distanz von ca. 10 cm besprüht werden. Die Sprühlösung muss danach nicht in die Haut einmassiert werden.

Empfohlene Dosierung:

2 Pumpstösse CORTAVANCE/100 cm^2 auf eine Hautfläche von 10 x 10 cm (entspricht 1.52 µg HCA/cm^2 Hautfläche), einmal täglich.

Nebenwirkungen

Obwohl Cortavance weniger Nebenwirkungen aufweist als andere topische Steroide der gleichen Stärkeklasse, können nach Langzeitbehandlungen ebenfalls die klassischen Steroidnebenwirkungen auftreten. Zudem kann es bei gewissen Patienten die Haut stark austrockenen und eine Seborrhoea sicca auslösen. Bei ulzerativen Hautveränderunge ist Cortavance kontraindiziert.

Cortavance und Intradermaltestung

Cortavance und Intradermaltest: Hunde nach lokaler Behandlung mit Cortavance über 7-14 Tage zeigten eine verzögerte Sofort-typ und auch Spätreaktion. Zudem war die Haut nach 14-tägiger Behandlung signifikant dünner als unbehandelte Haut. Die Reaktionen auf Histamin waren 2 Wochen nach Absetzten der Behandlung bei allen Hunden wieder positiv. Aus dem Grund wird eine mind. 2-wöchige Wartefrist nach topischer HCA-Therapie empfohlen.

Langzeittherapie mit Cortavance

Im Gegensatz zur obigen Studie konnten in einer randomisierten, doppelblind Placebokontrollierten Studie, bei der atopische Hunde über insgesamt 72 Tage mit HCA-Spray oder Placebo in ausschleichender Dosierung behandelt wurden, weder lokale noch labordiagnostische Nebenwirkungen (Hämatologie, Chemie, ACTH-Stimulationstest) nachgewiesen werden. Der HCA-Spray führte zu einer signifikanten Reduktion des CADESI-Scores wie auch des Pruritus.
Obwohl HCA-Spray bei Hunden mit atopischer Dermatitis nur für das Kurzzeitmanagement pruritischer Dermatosen zugelassen ist, hat es sich als wichtiges therapeutisches Werkzeug im Langzeitmanagement von Hunden mit atopischer Dermatitis etabliert.

Topische Calcineurin Inhibitoren

Topische Calcnineurin Inhibitoren (0.1% und 0.03%Tacrolimus, Pimecrolimus) werden in der Humanallergologie erfolgreich bei atopischem Ekzema eingesetzt. Tacrolimus wurde auch in der Veterinärdermatologie in einigen kleineren Studien untersucht und zeigten gegenüber Placebo eine signifikante Verbesserung der klinischen Läsionen und des Pruritus ohne dass Veränderungen der hämatologischen und biochemischen Parameter auftraten.

In einer Untersucher-geblindeten randomisierten und kontrollierten Studie konnte bei 21 Hunden mit atopischer Dermatitis gezeigt werden, dass 0.1% Tacrolimus (Protopic, Fujisawa Healthcare) zwei mal täglich angewendet lokale Läsionen wie Erythem, Lichenifikation, Exkoriationen über 6 Wochen bei 75% der Hunde zu über 50% verbesserte. Nebenwirkungen nach Behandlung mit Tacrolimus waren geringgradige Irritationen in einigen veränderten Bereichen. Eine weitere doppelblinde, Placebo kontrollierte Studie bei 12 Hunden mit AD, die über 4 Wochen mit 0.1% Tacrolimus (Protopic) behandelt wurden, bestätigte die Ergebnisse der ersten Studie.

Tacrolimus zeigte nach 4 Wochen Applikation keine Auswirkung auf die Soforttypreaktionen des Intradermaltests, es verringert jedoch einige Spätphasenreaktionen. Deshalb werden keine Absetzzeiten empfohlen, wenn es um die Beurteilung der Soforteaktionen geht, jedoch wird eine 4-wöchige Absetzzeit für die Beurteilung der Spätphasenreaktionen empfohlen.

0.1% Tacrolimus kann als eine sichere Alternative zur Behandlung von Hunden mit atopischer Dermatitis, besonders solcher mit lokalisierter Erkrankung empfohlen werden.

Verbesserung der epidermalen Barrierenfunktion

Ein typisches Merkmal der atopischen Dermatitis, ist eine gestörte epidermale Barrierefunktion, die zu einem erhöhten epidermalen Wasserverlust und dadurch einem reduzierten Wassergehalt der Haut führt. Dadurch ist die Haut gegen eindringende Allergene, Umwelteinflüsse und infektiöse Erreger weniger gut geschützt. Beim Menschen konnte nachgewiesen werden, dass Mutationen im Fillagrin Gen ein wichtiger prädisponierender Faktor für diese Barrieredysfunktion und somit atopische Dermatitis sind.

Das Stratum corneum, die äusserste Schicht der Epidermis, spielt eine essentielle Rolle in der Hautbarrierefunktion. Es besteht aus ausdifferenzierten epithelialen Zellen, den Kornezoyten, und extrazellulären Lipiden, die die interzellulären Spalten vollständig ausfüllen. Die extrazellulären Lipide stammen aus Lipid-Körperchen, die im Stratum granulosum in grossen Mengen produziert und in die interzellulären Spalten abgesondert werden, wo sie sich in regelmässigen Lamellen organisieren. Diese Lipide bestehen aus Ceramiden, Cholesterol und freien Fettsäuren.

Bei atopischen Hunde konnte elektronenmikroskopisch nachgewiesen werden, dass die Menge und Organisation dieser Lipide reduziert bzw. gestört ist. So war in unveränderter Haut bei atopischen Hunden die interzellulären Spalten nur zu ca. 30% mit Lipiden ausgefüllt, während sie bei der gesunden Kontrollgruppe zu ca. 90% gefüllt waren. In veränderten Hautarealen waren diese Unterschiede noch grösser. Zudem waren die Lipid-Lamellen hochgradig desorganisiert, die interzellulären Spalten waren weiter und in den Korneozyten konnten nicht-sezernierte Lipidkörperchen beobachtet werden. Bei atopischen Hunden wurde weiter nachgewiesen, dass der Gehalt an Ceramid 1 und 9 signifikant reduziert ist verglichen zu gesunden Hunden und dass das Verhältnis Cholesterol:Ceramide erhöht ist.

Die Wiederherstellung der gestörten Barrierefunktion ist ein wichtiger Angriffspunkt im modernen Management der Behandlung der kaninen atopischen Dermatitis.

Allerderm® Spot On

Allerderm® Spot On (Virbac) ist ein Spot on Präparat bestehend aus einem Haut-Lipid-Komplex (Ceramide, Cholesterol und essentielle Fettsäuren) zur Wiederherstellung und Aufrechterhaltung der epidermalen Barriere bei Hund und Katze. Die Emulsion imitiert die Zusammensetzung und Struktur der Hautlipide und wird von den Keratinozyten als Baustein für den interzellulären Lipidfilm verwendet. Die vom Hersteller empfohlene Dosierung beträgt eine Pipette pro Woche für 4 Wochen, anschließend 1x monatlich als Erhaltungstherapie. Allerderm® Spot On kann auch für lokale seborrhoeische Konditionen verwendet werden. Der Inhalt diffundiert ca. 10cm von der Applikationsstelle weg. Angebrochene Pipetten können für eine Woche im Kühlschrank aufbewahrt werden.

In einer kleinen, kontrollierten klinischen Studie bei atopischen Hunden wurde eine signifikante, zweifache Verbesserung der mit Allerderm® Spot On behandelten Hautareale im Vergleich zu den unbehandelten festgestellt. Die unversehrte Haut der atopischen Hunde zeigte in der elektronenmikroskopischen Untersuchung, dass die lamellärem Lipide reduziert und unregelmässig angeordnet waren. Nach der Behandlung mit Allerderm® Spot On erhöhte sich die Zahl der lamellären Lipide vor allem in den unteren Schichten des Stratum corneums. Zudem konnte mittels Elektronnenmikroskopischen Untersuchungen dargestellt werden, dass die Hautlipidspiegel und der interzelluläre Lipidfilmaufbau bei den behandelten atopischen Hunden nahezu nor-

monly used[8]. Some prefer to use methyl-prednisolone which may have less mineralocorticoid-induced side effects[8]. Most cases will improve with this regimen over 10-14 days, and the dosage is gradually reduced over the next 30-40 days. The goal of this monotherapy is to achieve an alternate day regimen of around 1.0 mg/kg. In two reports, complete control was achieved using corticosteroids alone in 35% and 38% of cases respectively[8,9]. In severe cases, one or two doses of prednisolone sodium succinate (10 mg/kg) or dexamethasone (1 mg/kg), given with a gastric protectant, may be of initial benefit whilst instituting oral therapy[8].

In cases that fail to achieve adequate control with corticosteroids alone, azathioprine at 2.0 - 2.5 mg/kg is usually added. Indeed some clinicians prefer to initiate therapy with this combination. Once control is achieved, both drugs are tapered with the aim of reaching an alternate day regimen where the corticosteroid is given on one day, and the azathioprine on the next. The desired maintenance dose of the latter is of the order of 0.5 mg/kg. An alternative immunosuppressive agent that can be used as a corticosteroid-sparing agent is chlorambucil at a dose of 0.1-0.2 mg/kg daily or on alternate days. This is generally preferred to cyclophosphamide because of the propensity of the latter to cause a chemical cystitis. Careful monitoring for myelosuppression is essential when using azathioprine and chlorambucil. Tetracycline together with the cholinomimetic niacinamide (nicotinamide) has been employed with some success, but should only be tried for mild cases, or used as adjunctive therapy. Doses are 500mg TID of each drug for dogs >10 kg with half that dose for smaller dogs[10].

Other recently developed drugs have been assessed for efficacy in limited studies. Ciclosporin has been reported as efficacious in a single case report11, but was not effective for induction as a sole therapy in a series of 5 cases12. However a report of three cases that were refractory to a combination of glucocorticoids and azathioprine, responded when ciclosporin and ketoconazole were added (7.5 mg/kg and 2.5-5.0 mg/kg respectively), suggesting that ciclosporin, either alone or in combination with ketoconazole which prolongs the drug's activity, warrants further assessment as a corticosteroid-sparing agent13. Similarly, reports of the use of mycophenolate mofetil have suggested variable efficacy with one author claiming a 50% success rate8. Human intravenous immunoglobulin was employed as the initial treatment of a dog with very severe PF, and was clearly efficacious14. The dog was later treated with azathioprine and prednisone, and responded well to further immunoglobulin following a relapse14.

Topical corticosteroids are of significant benefit in treating localized lesions. Similarly, reports of 0.1% tracrolimus in topical use are quite impressive[8].

The use of concomitant antibiotics would appear to be strongly indicated when cocci are visualized upon cytology, or when a positive culture results. Also, of course, their use will protect against infection in an animal whose immune system is about to be severely compromised by immunosuppressive therapy. In one study a significantly better outcome resulted[15].

There are differing reports of the prognosis of canine PF in the literature, which may well reflect the expertise in case judgement. Thus in one study of 31 cases, 71% were still alive at the time of the report which comprised a mean follow up time of 2.7 years[8]. In another report of 88 cases, 46 (52%) underwent complete remission with treatment, and a further 31 (35%) achieved partial remission[9]. However in a third series of cases, only 17/43 were still alive at the end of the study, with most of the deaths occurring within the first year and 18 dogs euthanized because of treatment failures, unacceptable side effects or a poor quality of life[15]. Immunosuppressive therapy is usually maintained indefinitely, albeit at the lowest possible dosage. However in some cases it can be reduced to a very low level or even discontinued. In one report, following remission which was achieved after 1.5-6 months, therapy was gradually withdrawn from 6 cases without any relapse occurring over the ensuing 1.5 - 6 years[16]. There is, however, no data on the proportion of cases where this might be successfully achieved.

Feline pemphigus foliaceous

The prognosis for this disease in cats is quite good. Although azathioprine has been used successfully for induction therapy, the myelosuppressive effects of this drug in the cat means that it should be used with great caution, and for short periods – if at all[17]. The treatment regimens most often employed are prednisone (4-5 mg/kg) alone or in combination with chlorambucil, and triamcinolone (0.6-2.0 mg/kg). The latter appears to be the most effective with a lower incidence of side effects. For maintenance, triamcinolone is used at 0.6-1.0 mg/kg every 2-7 days, or prednisone at 2.5-5.0 mg/kg every 2-3 days. Follow up was possible in respect of 44 cases in one series for periods of 1-54 months (median 9 months). Only 4/44 cats died from their disease or treatment-related causes during this period[18].

Canine pemphigus vulgaris

This is usually an acute and severe disease, and aggressive therapy with a combination of corticosteroids and azathioprine or chlorambucil is indicated. Concomitant antibiotic therapy is mandatory. Despite such therapy, the prognosis is still poor, with only 25% of cases in one report surviving for one year19.

Other canine pemphigus diseases

The paucity of cases of paraneoplastic pemphigus and pemphigus vegetans does not permit any conclusions regarding effective treatment. Pemphigus erythematosus is not generally an aggressive disease, and control is usually readily achieved with immunosuppression or with tetracycline and niacinamide[10]. More recently, topical tacrolimus has been reported to be efficacious[20]. As the condition is believed to be exacerbated by light exposure, restriction from sunlight or the use of sunscreens is believed to be helpful.

Pemphigus-like drug eruptions

Pemphigus can be induced by drugs, wherein there is no underlying propensity to develop the disease, and they can also be triggered by drugs, where the drug initiates manifestation of a disease that was latent. Reports of pemphigus related drug eruptions were until recently few, but the use of Promeris Duo® (Fort Dodge) has been associated with a number of cases of localized and more widespread pemphigus-like drug eruptions. In some cases the condition resolves upon discontinuing the drug (drug-induced) whereas in others continued immunosuppressive therapy is required (presumably drug-triggered)[21].

Systemic lupus erythematosus

The wide clinical spectrum encountered in this disease means that no two cases are the same, and thus the treatment has to be individualized for each case. Oral glucocorticoids are the mainstay of the approach, and are given initially in high doses such as 2-4 mg/kg of prednisolone or equivalent doses of other glucocorticoids. In acute cases concomitant cytotoxic drugs such as azathioprine or chlorambucil are given with the dose of glucocorticoids reduced by some 50%. If immune-mediated anemia is present, intravenous cyclophosphamide may be selected and followed up by oral dosage. Where there is immune-mediated thrombocytopenia, some clinicians advocate the use of vincristine. The disease has an unpredictable course, and may wax and wane. Caution is required to avoid overtreatment.

Plasmapheresis has been employed in treating four dogs that were refractory to conventional treatment, with three having a

15. Gomez SM et al. Outcome and complications associated with treatment of pemphigus foliaceus in dogs: 43 cases (1994-2000). J Am Vet Med Assoc 224:1312, 2004.
16. Olivry T, Bergvall KE, Atlee BA. Prolonged remission after immunosuppressive therapy in six dogs with pemphigus foliaceus. Vet Dermatol 15:245, 2004.
17. Beale KM et al. Systemic toxicosis associated with azathio prine administration in domestic cats. Am J Vet Res 53:1236, 1992.
18. Preziosi DE et al. Feline pemphigus foliaceus: a retrospective analysis of 57 cases. Vet Dermatol 14:313, 2003.
19. Carlotti D-N et al. Pemphigus vulgaris in the dog: A report of 8 cases. Pract Med Chirg Anim Comp 35:309, 2000
20. Griffies JD et al. Topical 1% tacrolimus for the treatment of discoid lupus erythematosus and pemphigus erythematosus in dogs. J Am Anim Hosp Assoc 40:29, 2004.
21. Oberkirchner U et al. Metaflumizone/Amitraz (Promeris)-associated pustular acantholytic dermatitis in 22 dogs: Evidence suggests contact drug-triggered pemphigus folia ceus. Vet Dermatol In press.
22. Matus RE et al: Plasmapheresis in five dogs with immune-mediated disease. J Am Vet Med Assoc 187: 595, 1985.
23. Fournel C et al: Canine systemic lupus erythematosus, 1. A study of 75 cases. Lupus 1:133, 1992.
24. Stanley BJ et al: Bilateral rotation flaps for the treatment of chronic nasal dermatitis in four dogs. J Am Anim Hosp Assoc 27:295, 1991.
25. Jackson HA: Eleven cases of vesicular cutaneous lupus erythematosus in Shetland sheepdogs and rough collies: clinical management and prognosis. Vet Dermatol 15:37, 2004
26. Font A et al: Treatment with oral cyclosporine A of a case of vesicular cutaneous lupus erythematosus in a rough collie. Vet Dermatol 17:440, 2006.
27. Mauldin E et al: Exfoliative cutaneous lupus erythematosus in German short-haired pointer dogs: disease development, progression and evaluation of three immunomodulatory drugs (ciclosporin, hydroxychloroquine and adalimunab) in a controlled environment. Vet Dermatol 21:373, 2010.

Prof. Dr. Richard Halliwell

Therapie endokrinologisch verursachter Hautkrankheiten

Stefanie Peters

Endokrinopathien führen häufig zu Hautveränderungen beim Hund, insbesondere zu nicht-entzündlichem und nicht-pruriginösem Haarverlust, der vorwiegend den Rumpfbereich betrifft und Kopf und distale Gliedmaßen ausspart. In diesem Beitrag soll ausschließlich auf diejenigen Endokrinopathien beim Hund eingegangen werden, bei denen der direkte Zusammenhang zwischen Erkrankung und Hautveränderung auch tatsächlich belegt ist. Auch wenn der Tierhalter in vielen Fällen wegen der Hautprobleme tierärztlichen Rat sucht, ist es doch wichtig zu bedenken, dass es sich um systemische Erkrankungen handelt, die auch kutane Auswirkungen haben.

1. Hypothyreose

Die Hypothyreose ist eine der häufigsten endokrinen Erkrankungen des Hundes. Ihre Diagnose ist mitunter ausgesprochen schwierig: die Hypothyreose kann sich klinisch sehr unterschiedlich äußern, ihre präklinische Erkrankungsphase kann lange andauern, und die derzeitigen Testverfahren sind teilweise wenig spezifisch, der Spiegel der Schilddrüsenhormone im Blut ist aber durch zahlreiche Faktoren zu beeinflussen. So ist die Hypothyreose eine der am häufigsten überdiagnostizierten Erkrankungen beim Hund.

Die mit Abstand häufigste Form ist die natürlich vorkommende, primäre (thyroidale) Hypothyreose (in mehr als 90% der Fälle). Ihr liegt eine chronisch progressive lymphozytäre autoimmune Thyreoiditis zugrunde, die letztlich zur Thyroidatrophie führt. Für diese Form gibt es Alters- und Rassenprädispositionen, familiäre und geographische Häufungen, und sie wird nach entsprechender (oft schwieriger) Diagnose durch eine lebenslange Substitutionstherapie mit Levothyroxin behandelt. Abzugrenzen von einer „echten" Hypothyreose ist das sehr viel häufigere *„Euthyroid Sick Syndrome"*: Hier kommt es zu einer Reduktion der Thyroxinproduktion ohne eigentliche Funktionsstörung der Schilddrüse, so dass bei diesen Patienten eine Substitutionstherapie in der Regel nicht indiziert ist.

Die Therapie der Hypothyreose ist deutlich einfacher als ihre Diagnose und in der Regel auch komplikationslos: sie besteht in der oralen Gabe von Levothyroxin (L-Thyroxin, T4).
Medikament der Wahl ist Levothyroxin in der Dosierung von 0,02 mg/kg 2x täglich.
Diese Dosierung ist um ein Vielfaches höher als die in der Humanmedizin eingesetzte, da T4 beim Hund sehr viel schneller metabolisiert (10-16h vs 7 Tage!) und schlechter nach oraler Gabe resorbiert wird. Eine Thyreotoxikose beim Hund ist extrem selten – Fakten, die dem Tierbesitzer unbedingt vor Therapiebeginn erklärt werden sollten, um zu vermeiden, dass er die Dosis eigenmächtig reduziert!
Nebenwirkungen wie Ängstlichkeit, Keuchen, Unruhe, Tachykardie, Hitzeintoloranz, PD/PU, Diarrhoe, Pruritus oder Pyrexie sind selten – treten sie auf, sollte neben einer Dosisreduktion (idealerweise kombiniert mit einer Bestimmung des post pill-T4-Spiegels) auch ein kritisches Hinterfragen der Diagnose erfolgen.

Etwa 2-3 Monate nach Beginn der Therapie sollten bei unkompliziertem Verlauf Blutspiegelkontrollen des T4 („post pill-Test" 4 (bis 6) Stunden nach der morgendlichen Tablettengabe mit möglichst wenig Futter) erfolgen und die Dosis ggf. adaptiert werden. Der angestrebte Blutspiegel liegt hier im oberen Drittel des Normbereichs oder leicht darüber. Ideal, aber meist wenig praxisnah, ist eine zweite Blutentnahme kurz vor der erneuten abendlichen Tablettengabe, um ebenfalls den niedrigsten T4-Wert zu ermitteln. Eine Reduktion der Tagesdosis oder der Übergang zur 1x täglichen Gabe kann erwogen werden.

Mit einer Besserung der Symptome ist nach einigen Tagen bis Wochen bezüglich des Verhaltens zu rechnen. Allgemeinsymptome bessern sich häufig bereits binnen Tagen oder wenigen Wochen, während die Hautsymptome und die meisten extrakutanen Symptome erst nach einigen Monaten eine Besserung zeigen, bei Veränderungen wie Neigung zu bakterieller Follikulitis kann es sogar bis zu einem Jahr dauern. Die Substitutionstherapie erfolgt lebenslang.

Bei Tieren mit Herzerkrankungen und bei alten Tieren mit eingeschränkten Organfunktionen wird empfohlen, mit einer niedrigeren Dosis zu beginnen und diese langsam zu steigern: Zunächst gibt man 0,005 mg/kg 2x täglich für 2 Wochen, dann 0,01 mg/kg 2x täglich für weitere 2 Wochen und zuletzt 0,015 mg/kg 2x täglich.

Da unter dieser Therapie rel. häufig Rezidive auftreten und sie verhältnismäßig aufwendig ist, wurde von Rijnberk eine Therapie mit **schneller vollständiger Zerstörung der Nebennierenrinden** (50-75 mg/kg o,p´-DDD täglich über 25 Tage) propagiert – ein Cushing-Patient also sozusagen zum Addison-Patient gemacht. Sie ist heute kaum noch gebräuchlich.

Cave: o,p´ DDD wirkt beim Menschen potentiell karzinogen und muss mit entsprechender Vorsicht gelagert und appliziert werden. Deshalb und wegen der potentiellen Nebenwirkungen sind ausführliche Beratung des Besitzers und ständige Verlaufskontrollen zu empfehlen. Schriftliche Anweisungen haben sich hier sehr bewährt!

• Andere:

• Ketokonazol (Nizoral®, nicht für Hunde zugelassen)

Ketokonazol wirkt als reversibler Hemmer der Steroidsynthese (also auch auf die Androgenproduktion).
Die empfohlene Dosis zur Reduktion der Cortisolproduktion beträgt 10-15 mg/kg 2x täglich p.o. Da Ketokonazol zahlreiche Nebenwirkungen haben kann, speziell in dieser hohen Dosierung, müssen zumindest in der Anfangsphase engmaschige Kontrollen v.a. der Leberwerte erfolgen (alle 2-4 Wochen).
Ein ACTH-Stimulationstest sollte nach 3-4 Wochen und später dem Verlauf angepasst durchgeführt werden.

• L-Deprenyl (Selegilin®)

L-Deprenyl wirkt als selektiver irreversibler Hemmung der Monoaminooxidase B, also nur bei den hypophysären Tumoren, die in dem unter Dopaminkontrolle stehenden Teil der Hypophyse liegen (ca. 30% der hypophysären Cushingfälle).
Die Diagnose wird aufgrund fehlender Suppression im High Dose Dexamethason-Suppressionstest mit gleichzeitig bilateral vergrößerten Nebennierenrinden und normalem bis erhöhtem ACTH-Spiegel, evtl. auch über bildgebende Verfahren, gestellt.
Die Dosierung beträgt 1 mg/kg täglich p.o. für 30-60 Tage, falls klinisch keine Besserung sichtbar wird, wird die Dosis verdoppelt. ACTH-Tests sind zur Therapiekontrolle nicht erforderlich. Das Medikament gilt als relativ sicher, darf aber nicht mit anderen MAO-Hemmern wie Amitraz oder trizyklischen Antidepressiva kombiniert werden.

• Isotretinoin

Bislang existieren erst wenige aber hochinteressante Studien über die Therapie hypophysärer Adenome mit Isotretinoin (2 mg/kg p.o.täglich), das eine Reduktion der Corticotrophin-Sekretion, damit auch der ACTH-Produktion sowie der Tumorproliferation bewirkt und in den bisherigen Studien nur für einen befristeten Zeitraum verabreicht wird. Klinische Symptome, aber auch Parameter wie ACTH-Spiegel, Urin-Cortisol-Creatinin-Ratio und Tumorgröße im MRI wurden zu verschiedenen Messzeitpunkten signifikant verbessert. Auch 6 bzw. 12 Monate nach Ende der Therapie wurden in der untersuchten Gruppe keine Rezidive festgestellt. Nebenwirkungen und Hinweise auf Hepatotoxizität wurden nicht beschrieben, weitere Untersuchungen sind unbedingt erforderlich.

Zusammenfassung der therapeutischen Möglichkeiten bei Hyperadrenokortizismus:

Hypophysärer Hyperadrenokortizismus:
- Radiotherapie ODER
- Hypophysektomie ODER
- konservative Therapie (Trilostan, o,p´-DDD, evtl. Isotretinoin, Ketokonazol, L-Deprenyl)

Adrenaler Hyperadrenokortizismus:
- Unilaterale bzw. Bilaterale Adrenektomie ODER
- Konservative Therapie (o,p´-DDD, Trilostan, Ketokonazol)

Iatrogener Hyperadrenokortizismus:
- Absetzen der exogenen Corticosteroide, Substitution mit oralen Mineralocorticoiden, falls indiziert

3. Sexualhormon-abhängige Dermatosen

In der Vergangenheit wurden zahlreiche Sexualhormon-bedingte Alopezien beschrieben. Die einzigen wirklich gut dokumentierten und belegten Störungen der Sexualhormone sind Hyperöstrogenismus (bei der Hündin durch Ovarialzysten oder Granulosa-Zell-Tumore, evtl. auch iatrogen, beim Rüden durch Sertoli-Zell-Tumore, bzw. iatrogen) und Hyperandrogenismus (beim Rüden durch interstitielle Tumoren).
Therapie der Wahl ist in den genannten Fällen die Kastration, bei Ovarialzysten kann eventuell ein Versuch mit konservativer Therapie erwogen werden.

Cave: Wegen der potentiellen myelosuppressiven Wirkung der östrogenproduzierenden Tumoren empfiehlt sich, präoperativ ein komplettes Blutbild anzufertigen, um Komplikationen wie intraoperativen Blutungen wegen Gerinnungsstörungen aufgrund einer Thrombozytopenie zu vermeiden.
Da etwa 10% der Sertoli-Zell-Tumore maligne sind, ist eine präoperative (Röntgen-oder Ultraschall-Untersuchung) von Abdomen und evtl. auch Thorax anzuraten.

Literaturhinweise

1. Rijnberk A. (ed). Adrenals: In: Clinical endocrinology of dogs and cats: an illustrated text. Dordrecht:Kluwer Academic Publishers; 1996, 61-88.
2. Meij B, Voorhout G, Rijnberk A. Progress in transsphenoi dal hypophysectomy for treatment of pituitary-dependent hyperadrenocorticism in dogs and cats. Mol Cell Endo 2002.197: 89-96.
3. Ruckstuhl NS, Nett CS, Reusch CE: Results of clinical examinations, laboratory tests, and ultrasonography in dogs with pituitary-dependent hyperadrenocorticism treated with trilostane. Am J Vet Med Res. 2002.63: 506-512
4. Hanson JM, van´t Hoofd MM, Voorhout G, Teske E, Kooistra HS, Meij B. Efficacy of transsphenoidal hypophy sectomy in treatment of dogs with pituitary-dependent hyperadrenocorticism. Journal of Veterinary Internal Medicine 2005. 19 (5): 687-694.
5. Castillo VA, Giacomini DP, Páez-Pareda M et al. Retinoic acid as a novel medical therapy for Cushing´s disease in dogs. Endocrinology 2006, 147: 4438-4434.
6. Cerundolo R. Medical treatment of cushing´s syndrome: tri lostane or o,p´-DDD? Proceedings 21st Annual Congress of the ESVD-ECVD, 79th September 2007, 63-65.
7. Graham PA. Hypothyroidism: what do we know for sure? Proceedings 21st Annual Congress of the ESVD-ECVD, 79th September 2007, 80-84.
8. Ortemberg L, Loiza M, Martiarena B, Cabrera Blatter MF, Ghersevbich MC, Castillo V. Retinoic acid as a therapy of cushing´s disease in dogs: evaluation of liver enzymes during treatment. Slov Vet Res 2007. 44 (3): 73-81.
9. Rosenberg D. Pituitary treatment: Pituitary surgery, radio therapy or neurotransmitters? Proceedings 21st Annual Congress of the ESVD-ECVD, 79th September 2007, 60-62.
10. Heripret D. Sex hormone-related dermatoses. Journal of Small Animal Dermatology for Practitioners 2009. 2 (6): 24-31.

Dr. Stefanie Peters
Tierärztliche Klinik Dr. Dr. h.c. H.-J. Koch,
Am Schönenwald, 55765 Birkenfeld
www.t-klinik.de; s.peters@t-klinik.de

Bei diesen Tieren ist mit neurologischen Symptomen wie Ataxie, Zittern, Krämpfen und Lähmungen und mit Mydriasis, Speicheln, Somnolenz, Koma und Todesfällen zu rechnen. Cave: Mit der seit einigen Jahren möglichen Blutuntersuchung auf einen MDR 1-Rezeptor-Defekt ist es zwar möglich, das Risiko für den individuellen Patienten zu reduzieren, doch sind nach heutigem Wissensstand noch weitere Transportmechanismen beteiligt, so dass ein entsprechendes Testergebnis keine Garantie für die Verträglichkeit der Substanz darstellt.
Ein wirksames spezifisches Antidot für Ivermectin gibt es nicht.

Milbemycinoxim (Interceptor®) gehört gleichfalls zu den makrozyklischen Laktonen und wird zur Herzwurmprophylaxe eingesetzt. Es ist für Hunde, aber nur in wenigen Ländern für die Indikation „Demodikose" zugelassen. Es ist sehr viel weniger toxisch als Ivermectin und Moxidectin und gilt auch bei Collies in der für die Demodikose benötigten Dosis als sicher. Es wird in der Dosierung von 1,5- 2 mg/kg/Tag p.o. mit hervorragenden Resultaten in Fällen mit Amitraz-resistenter Demodikose eingesetzt, ist aber sehr teuer.

c. Therapie von Sekundärinfektionen und -veränderungen

Die bei der Demodikose sehr häufigen bakteriellen Sekundärinfektionen, die von oberflächlicher Follikulitis bis hin zu Furunkulose und Zellulitis reichen können, müssen natürlich ebenfalls systemisch und lange genug antibakteriell therapiert werden. Verwendet werden bei oberflächlichen Pyodermien Antibiotika, die empirisch gut staphylokokkenwirksam sind, bei tiefer Pyodermie wird nach Antibiogramm behandelt. Wird mit spot-on-Präparaten therapiert, sollte der Patient nicht häufiger als einmal wöchentlich mit einem antibakteriellen Shampoo behandelt werden, verwendet man orale Therapien, kann die Frequenz je nach Verlauf deutlich erhöht und so die systemische antibakterielle Therapie unterstützt werden.

Therapiedauer und -kontrolle

Bei allen genannten Therapien sollten Kontrolluntersuchungen und -geschabsel im Abstand von 2-3 Wochen erfolgen. Die Therapiedauer richtet sich nicht nach dem klinischen Erfolg, sondern der parasitologischen Kontrolle: die Therapie sollte so lange durchgeführt werden, bis zumindest zweimal im Abstand von 3 Wochen die Geschabsel negativ sind (parastiologische Heilung). Bei der Verlaufskontrolle dienen die Gesamtzahl der Milben, der Anteil der noch lebenden Milben und der der Jugendformen als Beurteilungskriterien. Diese Kontrollgeschabsel sollten immer von denselben Stellen genommen werden und, wenn möglich, immer eine Gliedmaße bzw. Pfote mit umfassen.

Nach der parasitologischen Heilung sollte der Patient noch über weitere 12 Monate regelmäßig alle 1-2 Monate kontrolliert werden.

Kürzlich wurde eine Modifikation des Therapieprotokolls für Milbemycinoxim beschrieben, das die Therapiekosten deutlich (um 15-40%) senken soll: Tägliche orale Gabe von 1 mg/kg bis zur klinischen, danach 3 mg/kg alle 7 Tage bis zur parasitologischen Heilung.

Zuchtausschluss

Er ist nur bei der hereditären generalisierten Demodikose erforderlich.
Da sich bei dieser Form bei manchen Hündinnen die Symptome mit dem Zyklusstand verändern können (Verschlimmerung bei Läufigkeit, Pseudogravidität, Gravidität/Laktation), ist zumindest bei ihnen eine Kastration ratsam.

Prognose

Die Prognose richtet sich insbesondere nach der Form der Demodikose: Bei der hereditären generalisierten Demodikose können nach adäquater Therapie (Schema s.o.) 2 von 3 Hunden geheilt werden. Je nach Primärerkrankung (Hypothyreose, Hyperadrenokortizismus, maligne Neoplasie etc.) ist die Prognose bei den adulten Formen gut bis sehr vorsichtig.

Feline Demodikose

Bei Katzen wird sehr viel seltener eine Demodikose diagnostiziert als bei Hunden. Auch bei dieser Spezies sind 3 Demodex-Milben bekannt, nämlich ***Demodex cati*** (entspricht Demodex canis) und ***Demodex gatoi*** (kurz und gedrungen, oberflächlicher, entspricht Demodex cornei) sowie eine dritte, namenlose Form.

Über ihre Übertragung und ihren Lebenszyklus der felinen Demodexmilben ist wenig bekannt. Eine generalisierte Demodikose durch Demodex cati bei der Katze tritt ähnlich wie die adulte generalisierte Demodikose beim Hund v.a. aufgrund einer systemischen Immunsuppression auf – beschrieben sind FIV, FeLV, Diabetes mellitus, Toxoplasmose, Hyperadrenokortizismus, SLE und multiple Plattenepithelkarzinome als Primärerkrankungen. Siam- und Birmakatzen scheinen eine Rassenprädisposition für die generalisierte Form der Demodikose zu haben.

Bei Katzen wurde in den letzten Jahren in den USA (v.a. in Texas), aber auch in verschiedenen europäischen Ländern eine Demodikose durch *D. gatoi* beschrieben, die mit oberflächlichen Entzündungen und Pruritus einhergeht und ansteckend zu sein scheint (zumindest wurden simultane Infektionen weiterer Katzen im selben Haushalt berichtet).

Ein zugelassenes Präparat für die Behandlung der felinen Demodikose gibt es in Deutschland nicht. Moxidectin spot-on (in Advocate®) ist zugelassen für die Anwendung bei Katzen.

Demodex cati kann topisch mit Waschungen mit 2%igem „Lime sulfur", mit Amitraz (0,0125-0,025% alle 5 Tage über 4-6 Wochen) oder mit Organophosphaten therapiert werden. Gebräuchlicher sind aber auch bei dieser Spezies systemische Therapien mit makrozyklischen Laktonen:

Bei 3 Katzen mit generalisierter Demodikose wurden 2-3 Injektionen mit Doramectin alle 7 Tage als wirksam beschrieben. Auch die systemische Gabe von Milbemycinoxim und Moxidectin oral wurde anekdotisch als wirksam angegeben.

Bei *Demodex gatoi* ist einigen Berichten zufolge die Therapie mit Lime sulfur besser wirksam als die makrozyklischen Laktone, ansonsten gelten die Therapieempfehlungen wie bei D. cati. Auch hier gilt, dass eventuelle Sekundärinfektionen adäquat behandelt und nach immunsupprimierenden Primärerkrankungen gesucht und diese wenn möglich therapiert werden sollten.

Literaturhinweise:

1. Hillier AQ, Desch CE. Large-bodied Demodex mite infestations in 4 dogs. Journal of the American Medical Veterinary Association 2002.220:623-627.
2. Johnstone IP. Doramectin treatment for canine and feline demodicosis. Australian Veterinary Practitioner 2002. 32:98-103.
3. Guaguère E, Müller A, Degorce-Rubiales F. Feline demodicosis: a retrospective study of 12 cases (abstract). Veterinary Dermatology 2004; 15 (Suppl.1):34.
4. Müller RS: Treatment protocols for demodicosis: an evidence-based review. Veterinary Dermatology 2004; 15:75-89.
5. Ordeix L, Scarampella F. Adult-onset demodicosis in three fox-terrier dogs due to a long-bodied demodex mite. Proceedings of the 19th Annual Congress of the ESVD-ECVD Tenerife 2004. 125.
6. Löwenstein C, Beck W, Bessmann K, Müller RS. Feline demodicosis caused by concurrent infestation with Demodex cati and an unnamed species of mite. Veterinary Record 2005. 157: 290-292.

Wodurch ist das chronisch entzündete Ohr klinisch gekennzeichnet? An erster Stelle seien der extreme Schmerz und der enorme Leidensdruck genannt. Neben dem Schmerz fallen bei chronisch entzündeten Ohren schmierige und stinkende Beläge auf, häufig auch permanente Kopfschiefhaltung und Berührungsangst im gesamten Kopfbereich. Die Mikroorganismen haben sich unkontrolliert und massiv vermehrt, und es besteht eine chronische Infektion. In der Regel liegt ein Resistenzproblem vor, das heißt, viele Antibiotika wirken *per se* gar nicht mehr.

Glücklicherweise haben sich die Behandlungsmöglichkeiten für lokal wirksame Antibiotika in jüngster Zeit entscheidend verbessert, denn diese können in ihrer Effizienz erheblich gesteigert werden. Sogar im Resistenztest als unwirksam beschriebene Antibiotika können örtlich wieder wirken, wenn vorab ganz bestimmte Ohrspülungen angewandt werden. Diese enthalten Tris-EDTA und sie befinden sich im alkalischen pH Bereich. Letzterer steigert die gängigen Antibiotika in ihrer Wirksamkeit maßgeblich, denn diese treffen 5 - 10 Minuten nach der Spülung angewandt auf ein alkalisches Milieu im Ohr und können jetzt (in nicht-ionisierter Form) ihre volle Wirksamkeit entfalten. Tris-EDTA schädigt darüber hinaus die Bakterienwände – als Chelatbildner fällt es Schwermetalle der Bakterienwand aus – und macht die pathogenen Bakterien so für das angewandte Antibiotikum wieder angreifbar. Wenn dann noch eine desinfizierende Wirkung, z.B. durch Chlorhexidin, hinzukommt, haben wir einen perfekten Ohrreiniger. Schließlich kann man durch die Menge des applizierten Antibiotikums und die Häufigkeit der Applikation durch Lokaltherapie wesentlich höhere Wirkspiegel am Ohr als durch eine systemische Therapie erhalten.

Ablauf der Therapie einer chronisch rezidivierenden Otitis:

- Immer eine zytologische Untersuchung des Zerumens, bei jeder Erst- und Folgeuntersuchung des Ohres (Bakterien, Malassezien, Anzahl der Entzündungszellen geben Aussage über Therapie und Erfolg der Therapie)
- Beim chronischen Fall oder im Falle von Stäbchen in der Zytologie: bakteriologische Untersuchung und Antibiogramm (BU/AB) durchführen
- Bei hochgradig schmerzhaften, stenotisch und hyperplastisch veränderten chronischen Ohren muss häufig VOR der ersten Ohrenspülung eine systemische Therapie mit Glucocorticoiden erfolgen (Prednisolon 1-2mg/kg SID, 2-3 Wochen lang), um die Gehörgänge zum Abschwellen zu bringen und somit eine erfolgreichere Ohrenspülung durch führen zu können. Vorher für etwaig notwendige Allergietests Blut abnehmen und Serum – falls nicht sofort benötigt – tiefgefrieren!!!
- Bereits beim ersten Termin wird, nach der ausführlichen Anamnese, entschieden welche Differentialdiagnose als Ursache für die chronisch rezidivierende Otitis zugrunde liegen könnte und eine entsprechende Aufarbeitung begonnen (Blut für Allergietest abgenommen, Termin für Intrakutantest vor Cortisongabe, Beginn einer Eliminationsdiät, weitere Blutuntersuchungen entsprechend des Verdachts, etc.)
- Beim Kontrolltermin liegt dann bereits das Ergebnis von BU/AB vor, das stenotische Ohr ist im Lumen weiter geworden und der nüchterne Hund kann unter Generalanästhesie, intubiert (!) Ohren gespült werden:
  - Das Ohr wird mittels Fütterungssonde/Harnkatheter und Spritze mit körperwarmer NaCl Lösung solange gespült (NaCl hineinspritzen und wieder absaugen), bis nur noch klare Flüssigkeit herauskommt. Zuvor kann das Zerumen durch ein Zeruminolytikum gelöst werden.
- Die topische Therapie der Ohren erfolgt je nach Ergebnis der zytologischen Untersuchung bzw. der BU/AB mit entsprechenden Mono- oder Kombipräparaten. Die Verwendung des Tris-EDTA im Vorfeld eines lokalen Antibiotikums wird an anderer Stelle erklärt.
- Zusätzliche systemische Therapie (Antibiotika, Imidazol Präparate, je nach Zytologie und BU/AB) ist bei manchen Fällen indiziert.
- Das Ohr muss nun im Laufe der Therapie regelmäßig otoskopisch, zytologisch kontrolliert und meist mehrere Male unter Generalanästhesie gespült werden. Zwischen diesen Terminen wird die entsprechende topische (und bei Bedarf systemische) Therapie von den Besitzern daheim durchgeführt.
- Die zugrundeliegende Erkrankung muss, sobald gefunden, gemanagt werden, denn sonst können die Ohren langfristig nicht unter Kontrolle gebracht werden.

Chronizität erfordert reichlich Nachuntersuchung und gewissenhafte Kontrolle, was effizient mittels zytologischer Untersuchungen in jeder Praxis vorgenommen werden kann.

War das Ausmaß der Chronizität aber zu fortgeschritten und waren die Umbauvorgänge an den Ohren zu massiv, spricht man von einer End-stage Otitis und es bleibt dann nur noch die Chirurgie, ein dermatologischer Offenbarungseid! Besonders schmerzhaft zu beobachten ist es jedoch, wenn ein solcher Patient einer Operation zugeführt wurde, ohne dass er jemals die diagnostische Schiene der Allergie (atopische Dermatitis, Futtermittelallergie) durchlaufen hat.

Dr. Regina Wagner

Literaturquellen

1. Loewenstein C, Mueller RS. A review of allergen-specific immunotherapy in human and veterinary medicine. *Vet Dermatol* 2009;20:84-98.
2. Schnabl B, Bettenay SV, Dow K, et al. Results of allergen-specific immunotherapy in 117 dogs with atopic dermati tis. *Vet Rec* 2006;158:81-85.
3. Mueller RS, Bettenay SV. Evaluation of the safety of an abbreviated course of injections of allergen extracts (rush immunotherapy) for the treatment of dogs with atopic der matitis. *Am J Vet Res* 2001;62:307-310.
4. Mueller RS, Fieseler KV, Zabel S, et al. Conventional and rush immunotherapy in canine atopic dermatitis In: Hillier A, Foster AP,Kwochka KW, eds. *Advances in Veterinary Dermatology V.* Oxford: Blackwell Publishing, 2005;60-69.
5. Patterson R, Harris KE. Rush immunotherapy in a dog with severe ragweed and grass pollen allergy. *Ann Allergy Asthma Immunol* 1999;83:213-216.
6. Senti G, Johansen P, Kundig TM. Intralymphatic immuno therapy. *Curr Opin Allergy Clin Immunol* 2009;9:537-543.
7. Marsella R, Olivry T. The ACVD task force on canine atopic dermatitis (XXII): nonsteroidal anti-inflammatory pharma cotherapy. *Vet Immunol Immunopathol* 2001;81:331-345.
8. Olivry T, Foster AP, Mueller RS, et al. Interventions for ato pic dermatitis in dogs: a systematic review of randomized controlled trials. *Vet Dermatol* 2010;21:4-22.
9. Kalliomaki M, Salminen S, Arvilommi H, et al. Probiotics in primary prevention of atopic disease: a randomised place bo-controlled trial. *Lancet* 2001;357:1076-1079.
10. Kalliomaki M, Salminen S, Poussa T, et al. Probiotics and prevention of atopic disease: 4-year follow-up of a rando mised placebo-controlled trial. *Lancet* 2003;361:1869-1871.
11. Santoro D, Mareslla R, Bunicke D, et al. Longterm effect of probiotics on filaggrin mRNA and protein expression in atopic beagles. *Vet Dermatol* 2010;21:322.
12. Marsella R, Ahrens K, Santoro D. Longterm clinical and immunological effects of probiotics in atopic beagles. *Vet Dermatol* 2010;21:322-323.
13. Helmer M, Epe C, Mueller RS. The effect of helminth admi nistration on canine atopic dermatitis – a pilot study. *Vet Dermatol* 2008;19 (Suppl. 1):34.
14. Specht L, Wolken S, Mueller RS. The effect of helminth administration on canine atopic dermatitis. *Vet Dermatol* 2010;21:539.
15. Tighe H, Takabayashi K, Schwartz D, et al. Conjugation of immunostimulatory DNA to the short ragweed allergen amb a 1 enhances its immunogenicity and reduces its all ergenicity. *J Allergy Clin Immunol* 2000;106:124-134.
16. Mueller RS, Veir J, Fieseler KV, et al. Use of immunostimu latory liposome-nucleic acid complexes in allergen-specific immunotherapy of dogs with refractory atopic dermatitis - a pilot study. *Vet Dermatol* 2005;16:61-68.
17. Rostaher A, Fuchs S, Weber K, et al. Immunomodulatory effects of CPG oligodeoxynucleotides delivered by gelatine nanoparticles in the treatment of canine atopic dermatitis – an in-vitro study. *Vet Dermatol* 2010;21:534-535.

Prof. Dr. Ralf Müller
Zentrum für klinische Tiermedizin,
Ludwig-Maximilians-Universität München

Management der caninen atopischen Dermatitis – Wie sich verschiedene Therapien zu einem Konzept addieren

Monika Linek

In diesem Vortrag sollen

1. Beispiele gezeigt werden, wie man die im Jahr 2010 ver öffentlichten Praxisrichtlinien der Internationalen Projektgruppe Canine Atopische Dermatitis (International Task Force on Canine Atopic Dermatitis) zur Behandlung der caninen atopischen Dermatitis in einem Konzept umsetzen kann. Diese Behandlungskonzepte richten sich nach der Dauer, der Schwere und der Anzahl der Schübe übers Jahr.
   Mit vielleicht der Ausnahme von Cortison ist es meist unwahrscheinlich, dass eine einzelne Therapie bei fast jedem Hund mit AD wirksam ist. Da unser Ziel ist, den Einsatz von Kortison auf – so wenig wie möglich und so viel wie nötig - zu begrenzen und Nebenwirkungen zu vermeiden, sind in der Regel die Kombination von mehreren Therapien in Betracht zu ziehen, um die Wirksamkeit zu maximieren.

2. eine Studie vorgestellt werden, bei der wir Besitzer von Hunden mit atopischer Dermatitis im Rahmen von Patientenseminaren an 3 Abenden geschult haben. Diese Seminare sind angelehnt an die Schulungen der Arbeitsgemeinschaft Neurodermitis Schulung (http://www.neurodermitis-schulung.de). Es werden umfassende Informationen über zugrunde liegende diagnostische und therapeutische Konzepte vermittelt um die Herausforderungen durch die chronische Erkrankung zu „bewältigen".

Ziel des Programms ist:

- Steigerung der Therapiemotivation
- Vermittlung handlungsrelevanten Wissens
- Frühzeitiges Erkennen von Sekundärinfektionen
- Adäquate Anwendung eigener Möglichkeiten

Durch das tiefere Verständnis der Erkrankung, die Stärkung der Compliance und die Möglichkeit, bis zu einem gewissen Grad selbstständig Therapieoptionen umzusetzen, wird die Therapie erfolgreicher

- Verringerte Flare up´s (Pyodermie, Malasseziendermatitis)
- Verringerte Arztbesuche
- Verringerter Medikamentenverbrauch
- Reduktion von Arzt und Therapiewechsel

und die Lebensqualität von betroffenem Patient sowie dessen Besitzer verbessert.

Im Vordergrund stehen bei beiden Konzepten die Identifizierung und Elimination von Faktoren (Floh-, Futter- und Umweltallergene), die für Schübe relevant sein können. Dies ist eine wichtige Vorraussetzung für ein gutes Managementkonzept. Wir konnten feststellen, dass dies trotz Patientenschulungen ein schwer vermittelbares und umsetzbares Wissen ist und der behandelnde Tierarzt immer wieder einen Schwerpunkt seiner Beratung darauf setzen muss. Hierzu zählt eine kontinuierliche Flohprophylaxe über das gesamte Jahr, möglichst keine Futterwechsel, solange nicht eine erneute Eliminationsdiät notwendig wird und Futtermittel, die möglichst definierte Zusammensetzung aufweisen. Einige Futtermittel mit erhöhtem Anteil an EFAs haben sich als vorteilhaft erwiesen. Auch wenn es bislang keine eindeutige Antwort auf Auswirkung der Reduktion von Umgebungsallergenen gibt, kann eine verbesserte Hygiene bei der Futteraufbewahrung, der Näpfe und der direkten Umgebung des Hundes eine gewisse Reduktion der relevanten Allergene bedeuten.

ben. Das sie hervorragend in das Gewebe hinein penetrieren, können sie auch bei tiefen Pyodermien eingesetzt werden. Bei manchen Tieren zeigt sich Erbrechen, das sich durch die Gabe der Medikamente auf vollen Magen meist umgehen lässt.

Ähnliche Eigenschaften wie Cefalexin und Cefadroxil hinsichtlich Wirkungsmechanismus, Wirkungsspektrum und Resistenzentwicklung hat die Kombination von Amoxicillin und Clavulansäure und ist eine deshalb gute Behandlungsalternative. Amoxicillin ohne Clavulansäure ist nicht penicillinase-fest und eignet sich deshalb nicht zum Einsatz bei bakteriellen Hautinfektionen.

Antibiotika bei rezidivierenden Pyodermien und stäbchenförmigen Bakterien

Obwohl die o.a. β-Lactam-Antibiotika ein breites Wirkungsspektrum haben, wirken sie bei Infektionen mit Stäbchen, die meist gram-negativ sind nicht immer. In diesen Fällen sollte ein Resistenztest eingeleitet und die Resistenzlage überprüft werden. In vielen Fällen sind Chinolone wie Enrofloxacin, Marbofloxacin und Difloxacin wirksam. Sie hemmen die DNS-Synthese und haben ein breites Wirkungsspektrum, Resistenzentwicklung ist selten. Mit Chinolonen kann ein besonders hoher intrazellulärer Wirkstoffspiegel erreicht werden, was ihre bakterizide Wirksamkeit auf gram-negative Keime erklärt. Der Einsatz dieser Antibiotika sollte auf schwere und therapieresistente Hautinfektionen beschränkt bleiben und bei oberflächlichen Pyodermien und Erstvorstellungen vermieden werden.

Rifampicin ist ein bakterizides Antibiotikum, das die bakterielle RNS-Synthese hemmt. Es reichert sich in den neutrophilen Granulozyten an und dringt dadurch auch in chronisch entzündete, granulomatöse und vernarbte Läsionen ein. Da sich gegen dieses Medikament schnell Resistenzen entwickeln können, sollte man es mit einem anderen bakteriziden Antibiotikum, wie z.B. einem Cephalosporin kombinieren. Ein etwaiger Anstieg der Leberenzyme oder die Ausbildung einer hämolytischen Anämie sind durch entsprechende Laboruntersuchung vor Beginn der Therapie und alle 8-10 Tage während der Therapie zu überwachen. Die Behandlungsdauer sollte 3 Wochen nicht überschreiten.

Topische antibakterielle Therapie

Durch den Einsatz topischer Therapeutika wird die Wirkung einer systemischen Therapie verstärkt und kann der Heilungserfolg beschleunigt werden. Neben ihrer antibakteriellen Wirkung entfernen Shampoos rein mechanisch Bakterien von der Hautoberfläche, beseitigen entzündliche Sekrete, Schuppen und Krusten und verbessern die Drainage fistelnder Veränderungen. Um ihre pharmakologische Wirkung zu entfalten zu können, brauchen die meisten Wirkstoffe eine Mindestkontaktzeit von 10-15 Minuten. Die ausführliche Besitzerinformation in mündlicher und am besten auch schriftlicher Form ist grundlegende Voraussetzung für ihre fachgerechte und damit auch wirksame Anwendung und für eine gute Besitzercompliance. Das Angebot an Shampoos ist groß und man sollte sich mit den verschiedenen Wirkstoffen vertraut machen, um die Therapie individuell gestalten und im Verlaufe der Erkrankung anpassen zu können. Die Häufigkeit der Anwendung wird bei Beginn der Therapie 2-3x wöchentlich sein. Bei der Therapiekontrolle der systemischen Medikation sollte auch Fellqualität und Beschaffenheit der Haut erneut beurteilt werden und die lokale Therapie hinsichtlich Wirkstoffauswahl und Anwendungshäufigkeit angepasst werden.
Shampoos mit Chlorhexidin in einer Konzentration von 2-4% hat eine sehr gute Wirkung gegen Bakterien und eine befriedigende Wirkung gegen Hefen. Dadurch ist dieser Wirkstoff sowohl eine wertvolle Ergänzung einer systemischen antibakteriellen und antimykotischen Therapie wie auch für den prophylaktischen Einsatz bei rezidivierenden Infektionen, z.B. im Zusammenhang mit allergischen Grunderkrankungen geeignet. Auch in Dauertherapie ist ein Chlorhexidinshampoo zumeist gut verträglich und wirksam. Bei Tieren, die zu trockener Haut neigen, sollten Produkte mit einer geringeren Wirkstoffkonzentration gewählt werden. Shampoos mit Ethyllaktat in einer Konzentration von 10% oder 2,5%-iges Benzoylperoxid-Shampoo haben eine vergleichbar gute antibakterielle Wirkung wie Topika mit Chlorhexidin.
Benzoylperoxid hat jedoch eine stark dehydrierende und manchmal auch hautirritierende Wirkung, deshalb sollte gereizte, trokkene Haut nicht mit diesem Wirkstoff behandelt werden. Gut geeignet ist dieses Medikament zum Einsatz bei tiefen Pyodermien und Demodikose.
Auch 2,5%-ige Salizylsäure wirkt antibakteriell und darüber hinaus keratoplastisch und ist deshalb besonders zur Behandlung von schuppenden Hautveränderungen geeignet.
Wegen der starken Behaarung bei Hunden und der Tendenz, lokal verabreichte Medikamente abzulecken sind antibiotikahaltige Cremes in der Veterinärmedizin nur bei lokalisierten Veränderungen einsatzfähig. Viele antimikrobielle Stoffe werden nur in Kombination mit einem Glukokortikoid angeboten und sind deshalb nicht zur Behandlung von infektiösen Hautveränderungen geeignet. Eine gute bakterizide Wirkung auf gram-positive Keime hat 2%-iges Mupirocin. Es wird nicht systemisch resorbiert und dringt auch in tiefe, granulomatöse Veränderungen gut ein, so dass es sich zur Therapie von lokalisierten tiefen Pyodermien, wie z.B. Kinnakne oder interdigitalen Granulomen gut eignet. Eine ähnlich gute Wirkung auf gram-positive Kokken hat Fusidinsäure. Da dieser Wirkstoff jedoch nicht die Gewebegängigkeit von Mupirocin hat und sich schnell Resistenzen entwickeln können, eignet er sich eher zur Therapie eng umschriebener, oberflächlicher Läsionen, wie z.B. hot spots.

Systemische antimykotische Therapie

Imidazole wie Ketokonazol und Itrakonazol wirken fungistatisch, indem sie die Synthese von Ergosterol, einen essentiellen Bestandteil der Zellwand von Hefen und Pilzen hemmen. Die Resorption von Ketokonazol wird durch die gleichzeitige Verabreichung von sauren Nahrungsmitteln (z.B. Tomatensaft) verbessert. Nach Beendigung der Verabreichung bleibt die therapeutische Konzentration für ca. 10 Tage erhalten. Durch Wechselwirkungen mit dem Cholesterolmetabolismus und seinen Derivaten kommt es zur Suppression der Nebenniere und der Testosteronsynthese.
Die häufigsten Nebenwirkungen sind Übelkeit, Erbrechen und Anorexie. Besonders bei der Katze wird Lebertoxizität beschrieben. Die Verabreichung von Ketokonazol bei trächtigen und laktierenden Tieren, sowie bei Welpen unter 6 Wochen ist kontraindiziert.
Mit Itrakonazol kann in keratinbildenden Geweben und Talgdrüsen die 10-fache Plasmakonzentration erreicht werden, dadurch verlängert sich die Verweildauer im Keratin auf bis zu 4 Wochen nach Absetzen des Medikaments. Itrakonazol ist nicht nur wirksamer als Ketokonazol sondern auch besser verträglich. Zwar werden bei Katze die gleichen Nebenwirkungen wie beim Ketokonazol beschrieben, eine akute Lebertoxizität kommt jedoch selten vor. Die ALT ist ein guter Parameter zur Therapiekontrolle. Die Therapiedauer für Hefepilzinfektionen beträgt ca. 3 Wochen und sollte dann mittels klinischer und zytologischer Untersuchungen überprüft werden.

Topische antimykotische Therapie

In vielen Fällen ist die alleinige lokale Therapie bei Malassezia-Infektionen ausreichend. Hierbei kommen in erster Linie Shampoos zum Einsatz, da sie neben ihrer antimykotischen Wirkung auch Schuppen, Krusten und überschüssigen Hautfetten entfernen und so die für Malassezien günstige Umgebungsbedingungen verändern. Da die Kombination von 2%-igem Chlorhexidin und Miconazol sowohl bei bakteriellen als auch bei Hefepilzinfektionen gut wirksam ist, eignet sie sich hervorragend zur Behandlung von gemischten Infektionen bei Tieren, die z.B. an den Pfoten eine Hefepilz-Infektion und an anderen Hautbereichen eine bakterielle Infektionen haben. Zu Beginn sollte 2-3x wöchentlich shampooniert werden. Zur Prophylaxe reicht oft die Anwendung alle 8-10 Tage.

	Wirkstoff	Produktname	Hersteller
Antibakterielle Shampoos			
	Chlorhexidin	DermaHex®	Almapharm
		Dermazym Losham mit Actibac®	Alvetra
		Douxo Chlorhexidin PS®	Albrecht
		Hexocare®	Alfavet
		Lactaderm®	Vetoquinol
		Pyoderm®	Virbac
	Chlorhexidin, Miconazol	Malacep®	CP-Pharma
	Ethyllaktat	DermaBact®	Almapharm
	Benzoylperoxid	Peroxyderm®	Vetoquinol
	Salizylsäure	Sebolytic®	Virbac
		Dermazym Losham mit ActiSeb®	Alvetra
Antimykotische Shampoo/Spülung			
	Chlorhexidin, Miconazol	Malacep®	CP-Pharma
	Enilkonazol	Imaverol®	Janssen

Literatur auf Anfrage

Tabelle 3: *Topika*

Dr. Christine Löwenstein
DIP. ECVD, Cert. SAD RCVS
info@Hauttierarzt.de

DGVD

Die präsentierten Fälle, Grants und Studien werden nach der Tagung auf der Homepage der DGVD online gestellt:
www.dgvd.org

Fotos:
Dr. Stefanie Peters

SONNTAG 29. MA

Die Sponsoren der 11. Jahrestagung der Deutschen Gesellschaft für Veterinärdermatologie

Aussteller und Sponsoren

Hauptsponsoren, zugleich Aussteller:

alfavet Tierarzneimittel GmbH
ICF S.r.l. vetrinary products
Novartis Animal Health Inc.
Virbac Tierarzneimittel GmbH

Sponsoren, zugleich Aussteller:

AB Science
Albrecht GmbH
Alergovet GmbH
ALK-Abelló Arzneimittel GmbH
Bayer Vital Tiergesundheit
Dr. Ulrich Wendlberger
Hill´s Pet Nutrition GmbH
Ichthyol-Gesellschaft - Cordes, Hermanni & Co. KG
Intervet Deutschland GmbH
Laboklin GmbH & Co. KG
Meditech GmbH
Ökomedic Tiernahrung e.K.
Pfizer GmbH Tiergesundheit
ReboPharm GmbH
Royal Canin Tiernahrung GmbH & Co. KG.
scil animal care company GmbH
selectavet Dr. Otto Fischer KG
Vetoquinol GmbH

Sponsoren:

Boehringer Ingelheim Vetmedica GmbH
Dr. Peter Conrad
CP-Pharma Handelsges. mbH
Henry Schein Vet GmbH
Janssen Animal Health – A Division of Janssen-Cilag GmbH
Mars Research GmbH
Merial GmbH

Office Phone 0041-41 783 0777
Cell Phone 0041 78 617 3129
Home Address Unterrenggstrasse 36, CH-8035 Langnau am Albis, Switzerland

EDUCATION

11/2008-present Head of Radiation Oncology, Animal Oncology and Imaging Center (AOI Center), Hünenberg, Zug, Switzerland

05/2009-08/2009 Radiation Oncologist at the Centro Oncologico Veterinario (COV), a Veterinary Radiation Oncology Center in Bologna, Italy

02/2008-10/2008 Visiting Assistant Professor Oncology Louisiana State University, Baton Rouge, USA

08/2006-10/2007 Residency Radiation Oncology, Department of Environmental Radiological Health Sciences (ERHS), Section Radiation Oncology, Colorado State University, Fort Collins, CO 80523

07/2005-07/2006 Residency Radiation Oncology, Department of Diagnostic Imaging and Radiation Oncology, Vetsuisse Faculty, University of Zurich (approved by the American College of Veterinary Radiology)

03/2005-05/2005 Externship Ambulatorio Veterinario dell`Orologio (specialized in Diagnostic Imaging), Sasso Marconi, Italy

03/2003-02/2005 Dissertation Project, Photodynamic Therapy/Pharmacokinetics Department of Diagnostic Imaging and Radiation Oncology, Vetsuisse Faculty Zurich, in collaboration with the Research Division of Gynaecology, University Hospital of Zurich (published 2005, Clinical Cancer Research) and Emergency Duty Small Animal Vetsuisse Faculty Zurich, Switzerland

08/2002-02/2003 Veterinary clinic Schroth, Biebesheim, Assistant doctor for small animals

07/1999-07/2002 Veterinary Medicine, Justus-Liebig-Universität Gießen; Graduation

02/1999-06/1999 Veterinary Medicine, Ecole Nationale Vétérinaire de Nantes, France

10/1996-01/1999 Veterinary Medicine, Justus-Liebig-Universität Gießen
1995 A-level (Abitur) Werner-Heisenberg Gymnasium, Weinheim, Germany

PEER REVIEWED PUBLICATIONS

- Buchholz J., Walt H., Fidel J., Hornung R., Ohlerth S., Rohrer Bley C., Wergin M., Kaser-Hotz B. (2003). Photodynamische Therapie beim felinen Plattenepithelkarzinom sowie bei verschiedenen kaninen Tumoren, Kleintierpraxis, 48 (7), 405-418.
- Buchholz J., Kaser-Hotz B., Khan T., Rohrer Bley C., Melzer K., Schwendener RA., Roos M., Walt H. (2005). Optimizing Photodynamic Therapy: In vivo pharmacokinetics of liposomal m-THPC in feline squamous cell carcinoma, Clinical Cancer Research, 11 (20), 7538-7544.
- Ohlerth S., Laluhova D., Buchholz J., Roos M., Walt H., Kaser-Hotz, B. (2006). Changes in vascularity and blood volume as a result of photodynamic therapy can be assessed with Power Doppler ultrasonography, Lasers in Surgery and Medicine, 38 (3), 229-234.
- Khan T., Unternährer M., Buchholz J., Kaser-Hotz B., Selm B., Rothmaier M., Walt, H. (2006). Performance of a contact textile-based light diffuser for photodynamic therapy, Photodiagnosis and Photodynamic Therapy, 3, 51-60.
- Buchholz J., M Wergin, C Rohrer Bley, Heinrich Walt, S Gräfe, B Kaser-Hotz (2007). Photodynamic Therapy (PDT) of Feline Cutaneous Squamous Cell Carcinoma using a newly developed Liposomal Photosensitizer: Preliminary Results concerning Drug Safety and Efficacy, JVIM, 21, 770-775.
- Rohrer Bley C., Roos M, Price J, Ruess-Melzer K, Buchholz J, Poirier V, Kaser-Hotz B. (2007). Clinical assessment of repeated propofol-associated anesthesia in cats, J Am Vet Med Assoc, 231: 1347-1353.
- Poirier VJ., Buchholz J., Rohrer Bley C, Kaser-Hotz B. Accelerated hypofractionated radiation therapy for the treatment of feline oral squamous cell carcinoma: A pilot study.
- Vignoli M., Buchholz J., Morandi F., Laddaga E., Brunetti B., Rossi F., Terragni R., Sarli G. (2008). Primary spindle cell tumour (haemangiopericytoma) in a dog, JSAP, 49, 540-54.
- Buchholz J., Ludewig E. (2009) Wie sinnvoll ist die Strahlentherapie bei der Behandlung degenerativer Gelenkerkrankungen? Der praktische Tierarzt, 90, Heft 5, Vetkolleg.
- Buchholz J., Hagen R., Leo C., Ebling A., Roos M., Kaser-Hotz B., Rohrer Bley C. (2009)„3D conformal radiation therapy for palliative treatment of canine nasal tumors". Vet Rad & US, 50 (6): 679-63.
- Reed SD, Fulmer A., Buchholz J., Zhang B, Cutrera J., Shiomitsu K, Li S. (2010) Bleomycin/interleukin-12 electrochemogenetherapy for treating naturally occurring spontaneous neoplasms in dogs. Cancer Gene Ther. [Epub ahead of print]
- Buchholz J., Kaser-Hotz B. (2010) Kombination von photo-dynamischer Therapie und Hyperthermie mit wasser gefiltertem Infrarotlicht zur Behandlung kutaner Plattenepithelkarzinome bei 15 Katzen: Eine Pilotstudie. Kleintierpraxis, 50 (5): 248-54.
- Brown E., Rademacher N., Gieger T., Gaschen L., Buchholz J. (2010) What is your diagnosis? Tracheal lymphoma in a cat. JAVMA, 236 (9): 953-54.

AWARDS

- Winner of the „best posters award". 36th Annual Meeting Union of the Swiss Societies for Experimental Biology. Fribourg, Switzerland. February, 2004
- Annual award for the Dissertation of the University of Zurich, 2005.

GRANTS AND PROJECTS

- KTI- Research project in collaboration with EMPA, Sankt Gallen: Development of a novel device for diffuse light application in Photodynamic Therapy
- Grant Braun foundation, July 2006-July 2007

MEMBERSHIPS

- ACVR (American College of Veterinary Radiology)
- ESVONC (European Society of Veterinary Oncology)
- VCS (Veterinary Cancer Society)

Dr. Rolf Fritz *26.2.1956
Approbation
als Tierarzt 1985 LMU München
Assistenztierarzt
bis 1987 Gemischtpraxis
Assistenztierarzt
bis 1990 Chirurgische Tierklinik München
Dissertation über Luxiatio Patella beim Hund,
LMU München 1989
1993 Gründung der Dr. Fritz GmbH, Endoskope und Videosysteme
Seither Geschäftsführer der Gesellschaft

PD DR. MED. VET. THOMAS GÜCK

STUDIUM
Oktober 1987 - September 1992 Tierärztliche Hochschule Hannover
APPROBATION
30. November 1992 Approbation als Tierarzt, Bezirksregierung Hannover
BERUFSLICHER WERDEGANG
März 1993 - März 1995 Gemeinschaftspraxis Rieker & Bohnenberger, Ravensburg
• Assistenztierarzt
März 1995 - Dezember 1995 Tierärztliche Klinik Dres. Kosuch & Partner, Steyerberg
• Assistenztierarzt
Januar 1996 - September 1997 Institut für Physiologische Chemie, Tierärztliche Hochschule Hannover
• Wissenschaftliche Hilfskraft
September 1997 - November 1998 Verschiedene Tierarztpraxen
• Tierarztvertreter
November 1998 - Januar 1999 Institut für Physiologische Chemie, Tierärztliche Hochschule Hannover
• Wissenschaftlicher Mitarbeiter
14.Januar 1999 - 14. August 2007 Veterinär Physiologisch-Chemisches Institut, Veterinärmedizinische Fakultät Leipzig
• Wissenschaftlicher Assistent
• Tierschutzbeauftragter des Instituts
15. August 2007 - 01. Februar 2010 Hill´s Pet Nutrition GmbH, Hamburg
• Gebietsrepräsentant
• Trainer für Mitarbeiter

PRIVATDOZENT
Seit 31. Januar 2008 Veterinärmedizinische Fakultät, Universität Leipzig
DISSERTATION
November 1995 - September 1998 Tierärztliche Hochschule Hannover
• Titel: „Einfluss hoher Vitamin-A-Supplemente auf den Vitamin-A- und -E-Haushalt beim Shetlandpony“
18. Dezember 1998 Promotion zum Dr. med. vet.
FACHTIERARZT
17. Dezember 1999 „Fachtierarzt für Biochemie“
HABILITATION UND LEHRBEFÄHIGUNG
31. Januar 2008 Veterinärmedizinische Fakultät, Universität Leipzig
• Habilitationsschrift: „Immunmodulation durch Fettsäuren: Bedeutung des zellulären Fettsäurenmusters für die Funktion einer caninen Mastozytomzelllinie“
VERÖFFENTLICHUNGEN
• Zahlreiche Veröffentlichungen in anerkannten Zeitschriften
DERZEITIGE TÄTIGKEIT
Seit 01. Februar 2010 Hill´s Pet Nutrition GmbH, Hamburg
• Customer Development Leader
• Gebietsleiter Ost-Deutschland
• Verantwortlich für Mitarbeiter
• Schulung des gesamten Außen- und Innendienstes
• Initiierung und Fortführung von Fortbildungsveranstaltungen für Tierärzte
• Produktschulung und Trainer neuer Mitarbeiter



Prof. Dr. Richard Halliwell
Short biographical history
Professor Richard Halliwell received both his veterinary degree and his PhD from the University of Cambridge. He spent 16 years teaching in the USA, first at the University of Pennsylvania and then the University of Florida, where he was Professor and Chairman of the Department of Medical Sciences. In 1988 he returned to the UK as William Dick Professor of Veterinary Clinical Studies at the University of Edinburgh, and served 6 years as Dean of the Faculty. Now a Professor Emeritus, he has served as President of both the American and the European Colleges of Veterinary Dermatology (1984-1986 and 1994-1996 respectively) amd of the Woedl Association for Veterinary Dermatology (2000-2008). In 2000 he was elected a Fellow of the Academy of Medical Sciences – an Academy limited to the top 1200 researchers in the Health Sciences in the UK. At the Fifth World Congress of Veterinary Dermatology in Vienna in August 2004, he was awarded a Lifetime Career Achievement Award by the European College of Veterinary Dermatology. Since 2005 he has been a part-time Faculty member of the School of Veterinary Medicine at St Georges University, Grenada.

Dr. Monika Linek

ac. titel:	Dr. med. vet.
date of birth:	July 30th, 1957
place of birth:	Bayreuth, Germany
nationality:	deutsch
personal status:	verheiratet mit Dr. med. vet. Jens Linek

Beruf:

Seit 2008	Lehrbeauftragte der Uni Giessen für das Gebiet Dermatologie
08/2005	Diplomate des europäischen College für Veterinärdermatologie (ECVD)
2003-2005	Alternative Residency an der Klinik für Kleintiere in Zürich unter Dr Claude Favrot, Dipl ECVD
11/2001	Aufgabe der in Hamburg geführten Kleintierklinik Eröffnung einer Überweisungspraxis für Dermatologie
07/1999	Teil I des ECVD Diploma
04/1998 - 07/1998	Aufenthalt in den USA Animal Dermatology Clinic, Dr. Craig Griffin, San Diego, USA
1996 - 1998	ESAVS Kurse „Dermatology I-III"
01/1987 - 10/2001	Kleintierklinik in Hamburg, Germany
02/1984 - 05/1985	Assistenzzeit

Ausbildung:

08/1983 - 12/1985	Doktorarbeit
10/1977 - 06/1983	Studium in Hannover

Sonstiges

2010	Board member of the ECVD, secretary
2009	Herausgeber zusammen mit Lars Mecklenburg und Desmond Tobin des Buches: Hair loss disorders in domestic animals
2007	Gewinner des Award der ESVD
2007	Gewinner des Award der DGVD
1995 - 2005	Mitglied des erweiterten Vorstandes der DGK-DVG
2004	Präsident der DGK-DVG
1997	Full member of the European Society of Veterinary Dermatology (ESVD)
1997	Full member of the American Academy of Veterinary Dermatology (AAVD)

Dr. Gerhard Loesenbeck

- Oktober 1986 bis Juli 1992 Studium der Tiermedizin an der Tierärztlichen Hochschule Hannover, davon ein halbes Jahr Universität von Sydney, Australien
- 1992 - 1995 Doktorarbeit und Aufbaustudium in der Fachrichtung Pathologie am Institut für Pathologie der Tierärztlichen Hochschule Hannover
- Seit Oktober 1995, Aufbau und Leitung der Pathologie bei LABOKLIN GmbH&Co.KG, Bad Kissingen
- Dermatohistopathologische Weiterbildungsaufenthalte in USA und Kanada
- Mai 1998, Fachtierarztanerkennung für Pathologie

Dr. Christine Löwenstein

Spezialistin für Dermatologie und Allergologie, DIP. ECVD, Cert. SAD RCVS
Beindersheimer Str. 50 · 67227 Frankenthal
T 06232 623815 · F 06232 623813
e-mail Info@Hauttierarzt.de

1973 - 1978	Hochschulstudium Tierärztliche Hochschule Hannover
1978	Approbation als Tierärztin
1979	Promotion Institut für Mikrobiologie TiHo Hannover
1980 - 1982	Veterinärreferendariat im Lande Niedersachsen bei der Bezirksregierung Hannover
1982 - 2003	Kleintierpraxis und -klinik in Speyer am Rhein
1992 - 1994	European School of Advanced Veterinary
Studies -	Dermatologie in Luxemburg
1994	Certificate for Small Animal Dermatology am Royal College of Veterinary Surgeons in London
seit 1994	Full member der European Society for Veterinary Dermatology
1995	Praktikum in Dermatohistopathologie am Institut für Pathologie der Universität Bern
2002-2004	Gründungsmitglied und Präsidentin der Deutschen Gesellschaft für Veterinärdermatologie
2002	Teil 1 des Examen zum Diplomate des European College of Veterinary Dermatology
2003-2005	Residency für Dermatologie an der Colorado State University und Ludwig-Maximilian-Universität München
Juli 2005	Teil 2 des Examens zum Diplomate des European College of Veterinary Dermatology

Spezialistentitel

August 2003	Diplomate of the American College of Veterinary Dermatology (ACVD)
September 2005	Diplomate of the European College of Veterinary Dermatology (ECVD)

Weiterbildung/Anstellungen

1998 bis 1999	Internship, Klinik für Kleintiermedizin der Veterinärmedizinischen Fakultät der Universität Zürich
1999 bis 2001	Residency in Innerer Medizin für Kleintiere, Klinik für Kleintiermedizin der Veterinärmedizinischen Fakultät der Universität Zürich
2001 bis 2003	Residency in Veterinärdermatologie, Clinic of Veterinary Dermatology, Louisiana State University, Veterinary Teaching Hospital and Clinics, Baton Rouge, LA, USA
2003	Oberärztin an der Clinic of Veterinary Dermatology, Louisiana State University, Veterinary Teaching Hospital and Clinics, Baton Rouge, LA, USA
Seit 2002	Dermatology Consultant on VIN (Veterinary Information Network)
2004	Gründung einer dermatologischen Spezialistenpraxis: vetderm.ch - Dr. C. Nett, Dermatologie und Allergologie für Tiere
2004 bis 2008	Belegtierärztin für Dermatologie an der Kleintierklinik Rigiplatz in Cham
Seit Sept 2008	Belegtierärztin für Dermatologie an der Tierärztlichen Spezialistenklinik in Hünenberg (Ennetseeklinik AG)



Dr. Wolfgang Osthold
Fachtierarzt für Kleintiere – Hautkrankheiten (Zusatzbezeichnung)
www.osthold.com

Seit 1984 in eigner Praxis in Schwalmtal tätig, anfangs als allgemeine Kleintierpraxis, seit 2006 mit dem Schwerpunkt auf Hautkrankheiten mit allgemeinem Praxisanteil. Tätigkeitsschwerpunkte der Praxis sind Ohrenheilkunde und Allergologie.

Von 1993 bis 1997 ESAVD Kurse in Dermatologie & Histopathologie

Eine Reihe von Veröffentlichungen und Vorträgen, vorwiegend zum Thema Otitis externa.

Dr. Stefanie Peters
Dr. med. vet.
Tierärztliche Klinik Birkenfeld
Am Schönenwald · D-55765 Birkenfeld
Tel.: +49 (0) 6782 1213
www.t-klinik.de, info@t-klinik.de

- **Studium:**

1981 - 1986	Studium der Veterinärmedizin an der Justus-Liebig-Universität Gießen
Dezember 1986	Approbation als Tierärztin
• seit 02.01.1987	Assistentin in der Tierärztlichen Klinik Birkenfeld, seit 1989 mit Schwerpunkt Veterinärdermatologie, seit 1994 Leitende Tierärztin, in dieser Zeit verschiedene Fortbildungen u.a. in Kanada
• Januar 1989	Promotion
• seit 1990	Associate Member der ESVD
• seit 1995	Full Member der ESVD
• 04.1992 - 04.1994	Teilnahme an dem ESAVS-Kurs Dermatologie I
• März 1996	Teilnahme an dem ESAVS-Kurs Dermatohistopathologie
• September 1998	Examen Teil I in Lyon zur Erlangung des Diploms des European College of Veterinary Dermatology

- Gründungsmitglied und von 2000 bis 2002 Präsidentin der Deutschen Gesellschaft für Veterinärdermatologie (DGVD)
- Referentin bei verschiedenen Tagungen in Europa und China, Autorin zahlreicher dermatologischer Veröffentlichungen

Dr. Claudia Rade
Dr. Claudia Rade studierte Tiermedizin in Hannover.
Im Anschluss fertigte Sie eine Doktorarbeit im Fachgebiet Tierernährung an und legte 2001 die Prüfung zur „Fachtierärztin für Tierernährung und Diätetik" ab. Sie arbeitete zunächst im Institut für Tierernährung der Tierärztlichen Hochschule Hannover und in einer privaten Kleintierklinik als Assistentin, später bei Royal Canin.
Seit 2007 ist sie freiberuflich in der Ernährungsberatung für Hunde und Katzen tätig. Sie lebt mit ihren zwei Töchtern (5 und 7 Jahre alt) und ihrem Hund (DSH-Mix, 12 Jahre alt) in Hannover.

12. Jahrestagung der Deutschen Gesellschaft für Veterinärdermatologie

27. - 29. Mai 2011

Hotel Park Inn Berlin-Alexanderplatz

Hauptprogramm: Saal Döblin in der 3. Etage
Seminar 1: Salon Virchow in der 2. Etage
Seminar 2: Salon Einstein in der 2. Etage
Seminar 3: Saal Döblin in der 3. Etage
Seminar 4: Salon Ehrlich in der 2. Etage

Tagungsbüro: in der 2. Etage

Industrieausstellung: am 28. Mai in der 2.+3. Etage,
am 29. Mai in der 2. Etage

Pausenversorgung: in der 2. Etage