Back to the roots

Erkrankungen des Haarfollikels

14. Jahrestagung der
Deutschen Gesellschaft für Veterinärdermatologie

31. Mai – 2. Juni 2013 in Augsburg
Tagungshotel Haus St. Ulrich

CSM, Congress & Seminar Management
Industriestr. 35
D – 82194 Gröbenzell
Tel.: +49 (0) 8142 – 570183
Fax: +49 (0) 8142 – 54735
email: info@csm-congress.de
www.csm-congress.de

Grafik und Layout: Johannes Walter
grafik@r-o-c-k-e-t.de
Umschlagbild: manfredxy - Fotolia.com

Liebe Kolleginnen und Kollegen,

wir freuen uns sehr, Sie dieses Jahr auf der 14. Jahrestagung unserer Deutschen Gesellschaft für Veterinärdermatologie (DGVD) in Augsburg begrüßen zu können.

Unter dem Motto:

- back to the roots – zurück zu den Wurzeln -

laden wir Sie ein, sich mit Biologie und Pathologie der Haarfollikel zu beschäftigen, Ursachen, Klinik und Therapie der Alopezie zu diskutieren.

Im Folgenden sind noch einmal die wichtigsten Informationen für Sie zusammengefasst:

- Die Tagung findet im Haus St. Ulrich statt.
- Die Mitarbeiterinnen des Tagungsbüros im Foyer von St. Ulrich sind Ihnen gern bei allen Fragen rund um die Tagung behilflich.
- Mit Ihrem Namensschild haben Sie Zugang zu den Vorträgen, Ihren gebuchten Seminaren, sowie den Mittags- und Kaffeepausen.
- Ihre Teilnahmebestätigung erhalten Sie am Sonntag ab 8 Uhr im Tagungsbüro.
- Für diese Fortbildung erhalten Sie 9 ATF-Stunden (Hauptprogramm Samstag und Sonntag) und für die Seminare 5 ATF-Stunden (Seminar 1) bzw. 4 ATF-Stunden (Seminar 2).
- Am Samstag ab 19.30 Uhr findet der Gesellschaftsabend im Restaurant „Cisa“ im Antoniushof statt, wenige Gehminuten vom Tagungshotel entfernt.
- Ihre Meinung ist uns sehr wichtig. Helfen Sie uns, unsere Veranstaltung weiter zu verbessern und geben Sie den Feedback-Bogen im Tagungsbüro zurück oder stecken ihn in eine der aufgestellten Boxen. Danke.
- In der Tagungsmappe finden Sie Informationen über Augsburg und einen „Kurzführer“ über die wichtigsten Sehenswürdigkeiten in der Nähe unseres Tagungshotels St. Ulrich.

An dieser Stelle möchten wir auch ein großes Dankeschön an unsere Sponsoren richten, ohne deren Unterstützung eine solche Tagung nicht möglich wäre.

Wir wünschen Ihnen viel Freude, neue Erkenntnisse in der Dermatologie sowie unterhaltsame und interessante Begegnungen mit Freunden.

Dr. Margot Fluhr
Tagungspräsidentin 2013

Dr. Ute Kalweit
Tagungspräsidentin 2013

Samstag, 1. Juni 2013 - Vorträge Hauptprogramm Tierärzte

8.45-9.00	Dr. Margot Fluhr (Fischach) Begrüßung
9.00- 10.30	Prof. Dr. Monika Welle (Bern, CH), Dr. Silvia Rüfenacht (Oberentfelden, CH) Biologie und Pathologie rund um den Haarfollikel - ein Update
45 min Pause + Besuch der Industrieausstellung	
11.15- 11.30	Dr. Nina Glos (München) Diagnostik bei Alopezie Wie komme ich zielgerichtet zur Diagnose?
11.30- 12.15	Dr: Nina Glos (München) Alopezie durch Infektionen - Bakterielle Infektionen Probleme der Diagnostik und Therapie bei multiresistenten Keimen
12.15- 13.00	Dr. Sebastian Schleifer (München) Alopezie durch Infektionen - Dermatophytosen Aktuelle Behandlungsrichtlinien und ihre Umsetzung
1,5 h Mittagspause + Besuch der Industrieausstellung	
14.30- 16.00	Dr. Claudia Nett (Hünenberg, CH) Dr. Kamil Tomsa (Hünenberg, CH) Alopezie durch Endokrinopathien - Probleme der Diagnostik und Therapie bei Hyperadrenocorticismus, Hypothyreose und geschlechtshormonabhängigen Erkrankungen
30 min Pause + Besuch der Industrieausstellung	
16.30- 17.30	Dr. Monika Linek (Hamburg) Alopezie durch follikuläre Dysplasien - Störungen des Haarzyklus, saisonale und hereditäre Alopezien, Schablonenkrankheit
17.30	Im Anschluss an die Vorträge findet direkt die Mitgliederversammlung der DGVD statt.
19.30	Gesellschaftsabend im Restaurant „Cisa“

Sonntag, 2. Juni 2013 - Vorträge

8.30- 10.00	Prof.Dr. Ralf Müller (München) Prof. Dr. Monika Welle (Bern, CH), Klinisch-pathologische Konferenz - Interaktive Falldiskussionen aus klinischer und pathologischer Sicht
10.00- 10.10	Vorstellung der Jahrestagung 2014 in Hamburg
50 min Pause + Besuch der Industrieausstellung	
11.00- 11.45	Dr. Monika Linek (Hamburg) Alopezie durch immunvermittelte Erkrankungen - A. areata, Pseudopelade, Sebadenitis
11.45- 13.00	Was gibt es sonst noch Neues? Fallvorstellungen und Studien Freie Vorträge á 10 Min mit anschließender Diskussion Dr. Wieland Beck Dermatozoenwahn - ein parasitologisches Phänomen? Martina Eichenseer Klinische Wirkung der Antihistaminika Chlorpheniramin/Hydroxyzin (Histacalmine®) und Dimetindenmaleat (Fenistil®) bei atopischen Hunden Susanne Edhofer Therapie der Perianalfisteln bei Hunden mit Trichuris-suis-Wurmeierlösung Julia Knuth Lasertherapie beim eosinophilen Granulomkomplex der Katze Dr. Ulrich Wendlberger Postoperative Behandlung feliner Fibrosarkome mit Brachytherapie

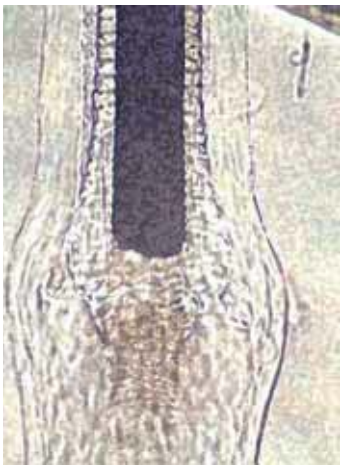

Biologie und Pathologie rund um den Haarfollikel - ein Update

M. Welle, Institut für Tierpathologie, Vetsuisse-Fakultät, Universität Bern
S. Rüfenacht, Dermavet, Oberentfelden

Aufbau

- Haarfollikelanatomie
- Haarzyklus
- Nicht-entzündliche Veränderungen des Haarfollikels
  - Haarzyklusstörungen
  - Alopezie als Folge der Miniaturisierung von Haarfollikeln
  - Primäre Follikelatrophien
  - Haarfollikeldysplasien

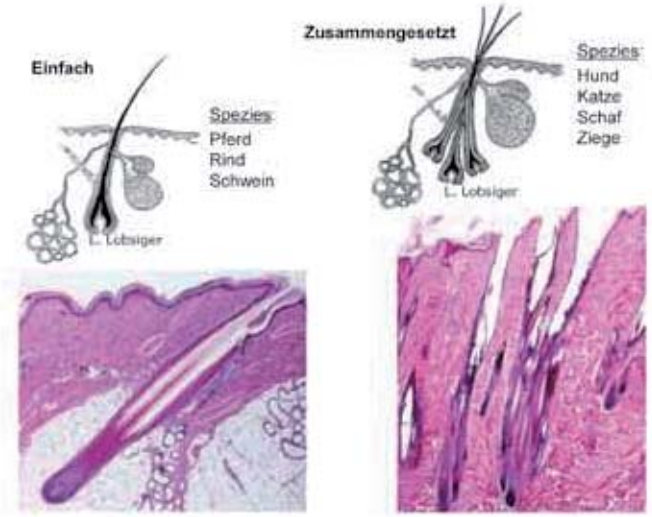
Einfach
Spezies
Pferd
Rind
Schwein
L. Lobsiger
Zusammengesetzt
Spezies
Hund
Katze
Schaf
Ziege
L. Lobsiger

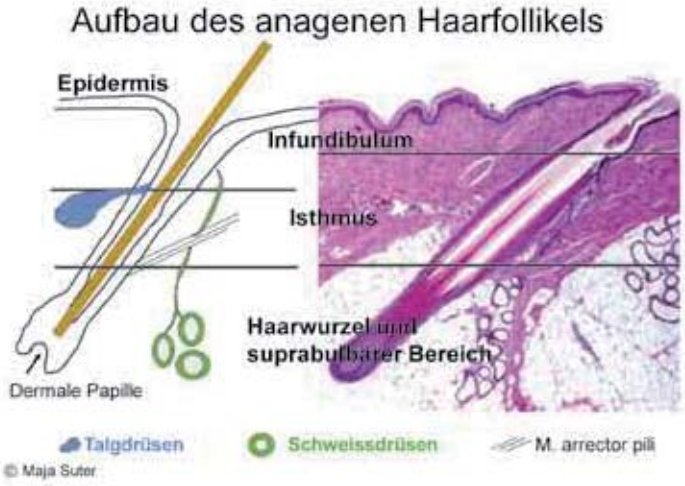
Aufbau des anagenen Haarfollikels
Epidermis
Infundibulum
Isthmus
Haarwurzel und
suprabulbärer Bereich
Dermale Papille
Talgdrüsen
Schweissdrüsen
M. arrector pili
© Maja Suter

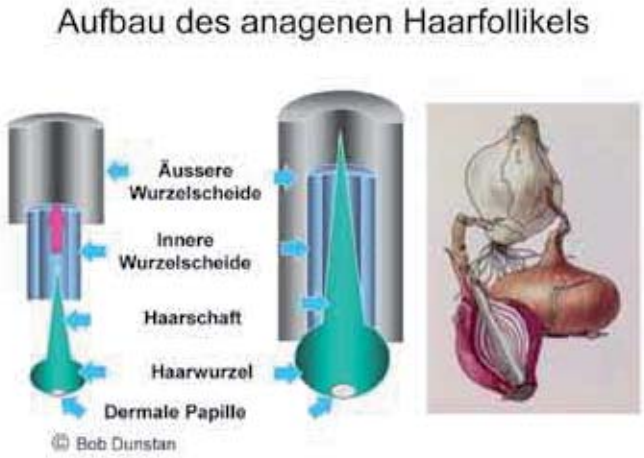
Aufbau des anagenen Haarfollikels
Äussere
Wurzelscheide
Innere
Wurzelscheide
Haarschaft
Haarwurzel
Dermale Papille
© Bob Dunstan

Aufbau des anagenen Haarfollikels

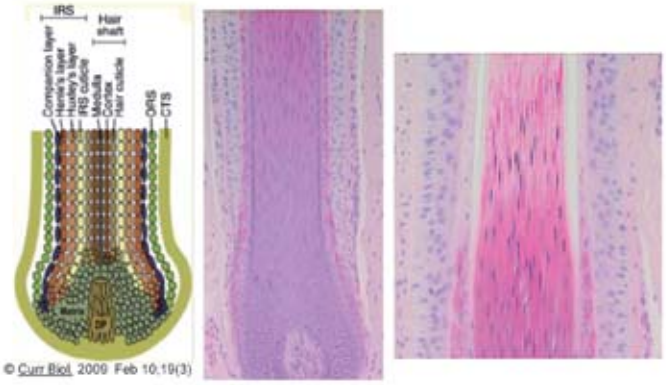

Das anagene Haar im Trichogramm

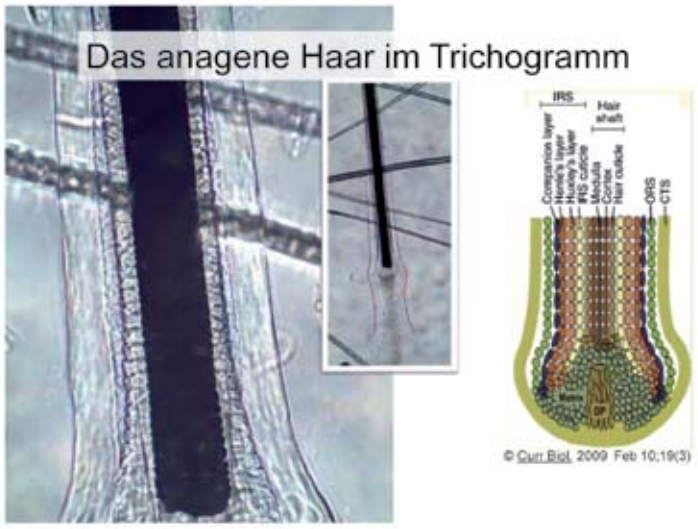

Das anagene Haar im Trichogramm

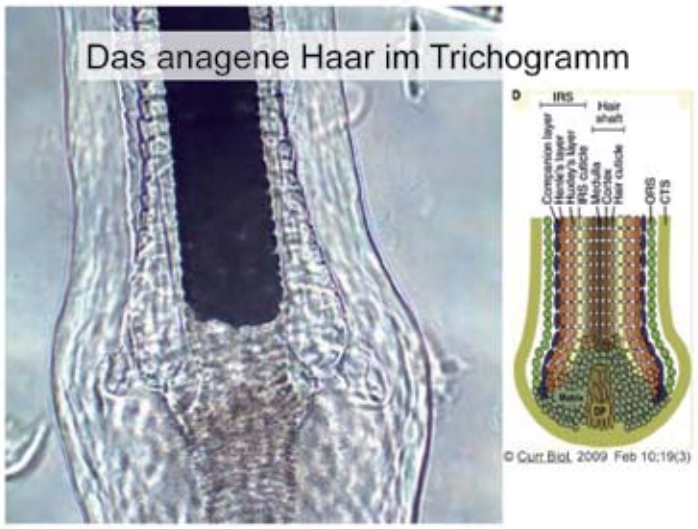

Der Haarzyklus

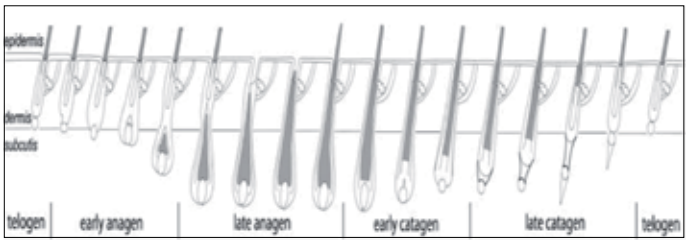

Telogen Anagen I – VIII Catagen I-VII

Angepasst von Müntener et al., Vet Derm, 2011

Anagen und Telogen im Trichogramm

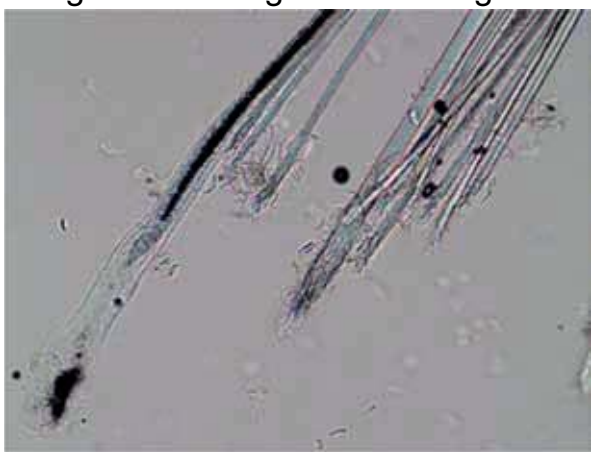

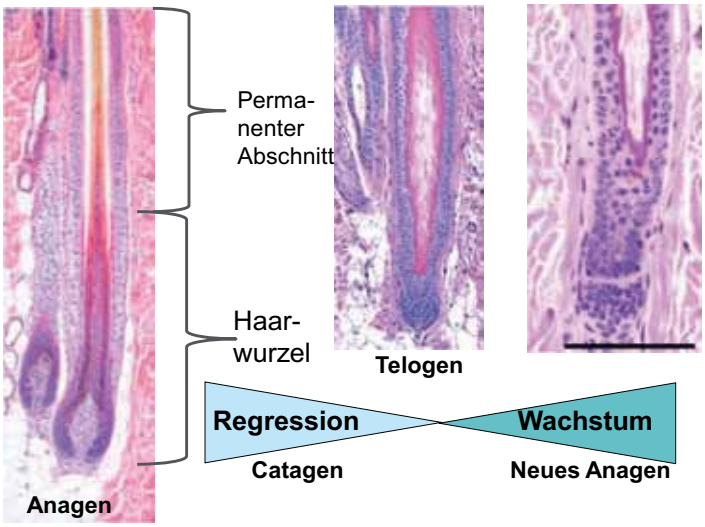

Aufbau des telogenen Haarfollikels

Das telogene Haar im Trichogramm

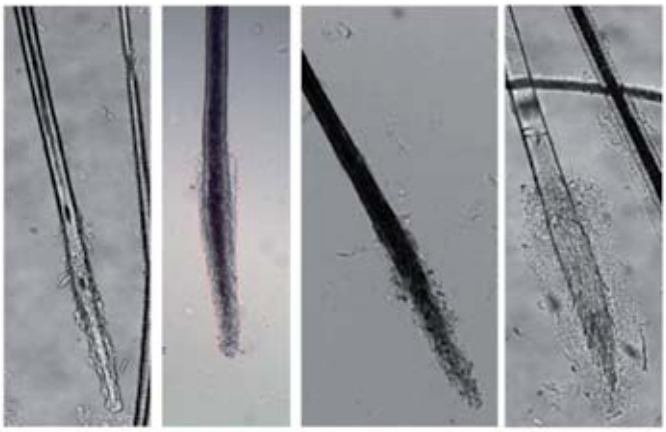

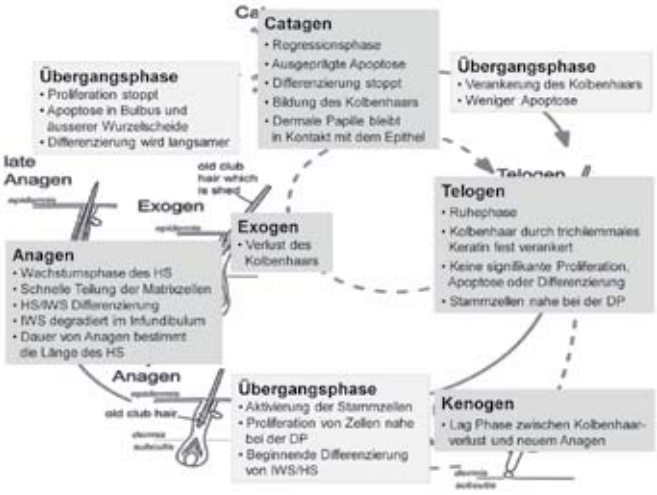

Das exogene Haar im Trichogramm



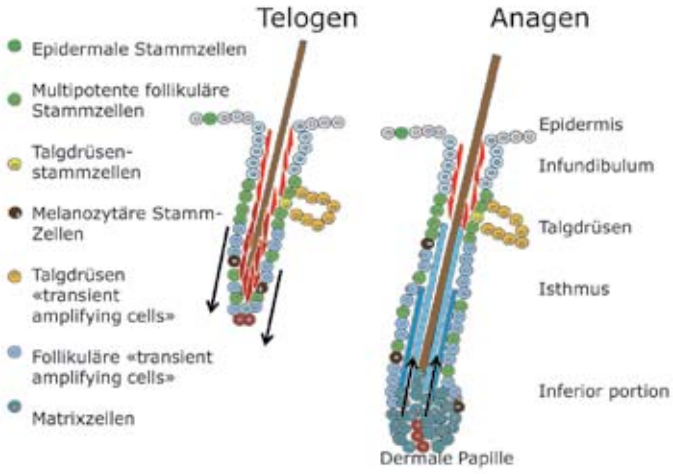

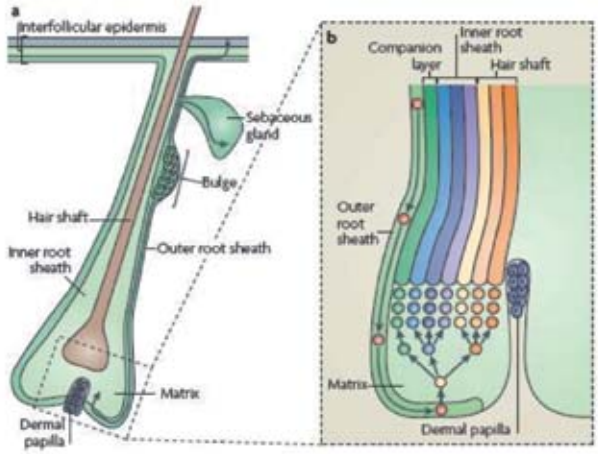

© Nature Reviews Molecular Cell Biology **10**, 207-217 (2009)

Haarfollikel-Stammzell Aktivierung

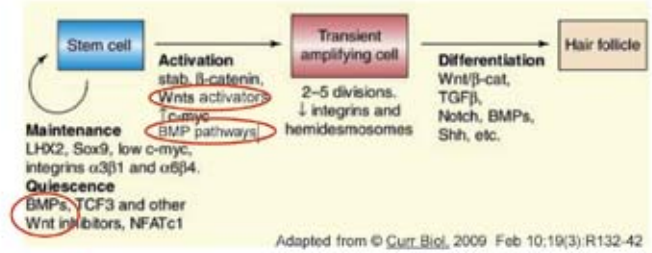

⇨ enge Regulation durch verschiedene Signaltransduktionsmoleküle

Faktoren die den Haarzyklus beeinflussen

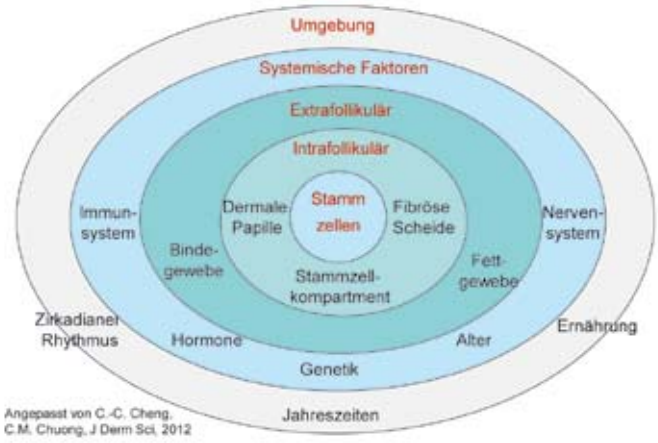

Haarwechsel

- Saisonal (Frühling und Herbst)
- V.a. tageslichtabhängig
- Weniger temperaturabhängig

- Nach Scheren wachsen beim normalen Labrador Haare in 3-16 Wochen nach (Diaz 2004)

Unterschiede im Haarzyklus

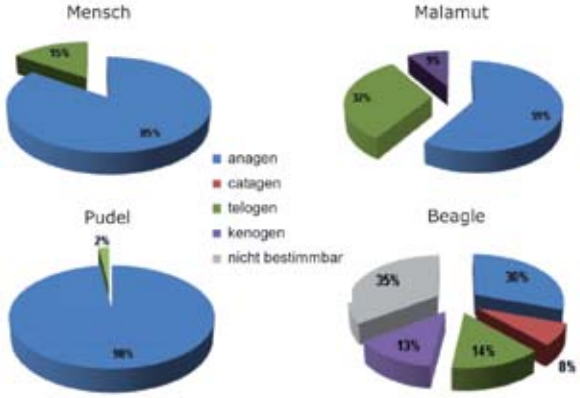

Dunstan pers. Mitteilung; Paus et al. 1999; Müntener et al. 2011

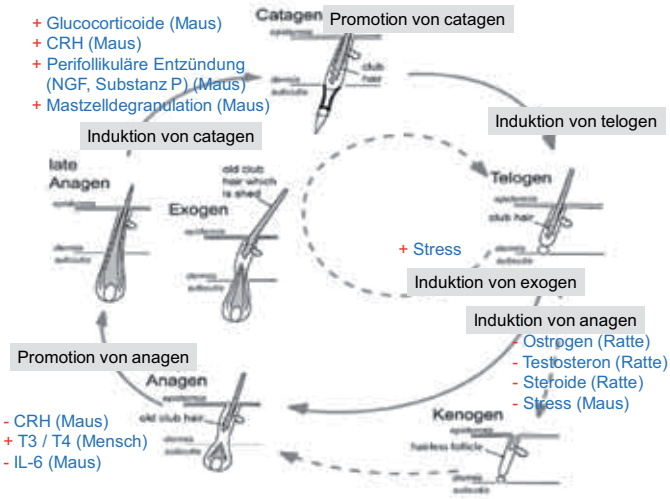

Mögliche Ursachen für Haarzyklus-störungen

- Endokrine Imbalancen
- Stress
- Entzündung

Haarzyklusstörungen

- Endokrinopathien
  - Hyperadrenocortizismus
  - Hyperöstrogenismus
  - Hypothyreose
- Alopezie X
- Haarzyklusstörung unklarer Ursache
  - Rezidivierende Flankenalopezie
  - Post clipping alopecia
  - Zahlreiche andere
- Telogenes effluvium

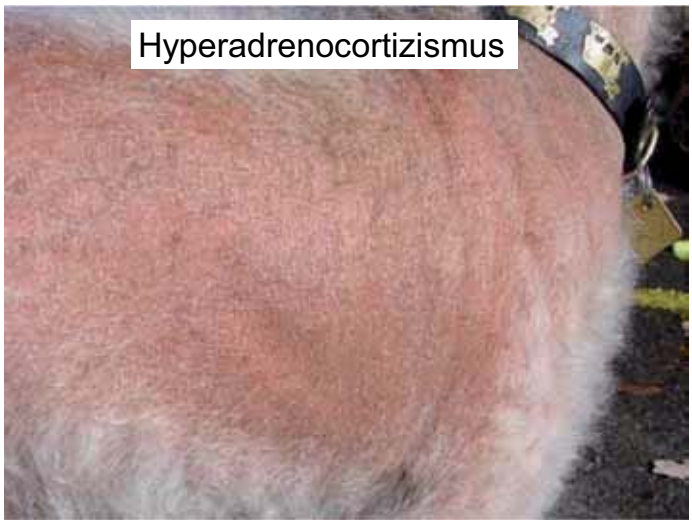
Hyperadrenocortizismus

Rezidivierende Flankenalopezie

Haarzyklusstadien beim Hund

Kontrollen N=38 | Cushing Hypothyreose Unbekannte Ursache N=40 | Alopezie X N=21

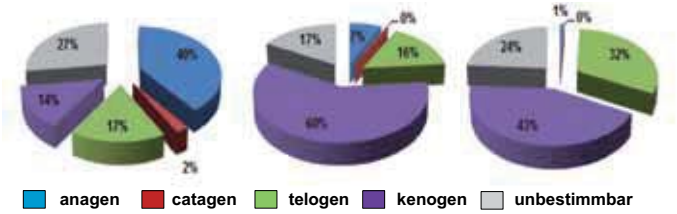

Angepasst von from Müntener et al. Vet Derm 2012

Histologische Befunde

- Erhöhte Anzahl von kenogenen Haarfollikeln (haarlose telogene Follikel)
- ~~Erhöhte Anzahl von telogenen Haarfollikeln~~
- Sekundäre Atrophie der kenogen Follikel
- Verminderte Anzahl von anagenen Follikeln
- Erhöhte Anzahl von dystrophischen Follikeln
- (Erhöhte Anzahl von catagenen Follikeln??)
- Exzessive trichilemmale Keratinisierung
- Infundibuläre Hyperkeratose
- Epidermale Hyperpigmentierung

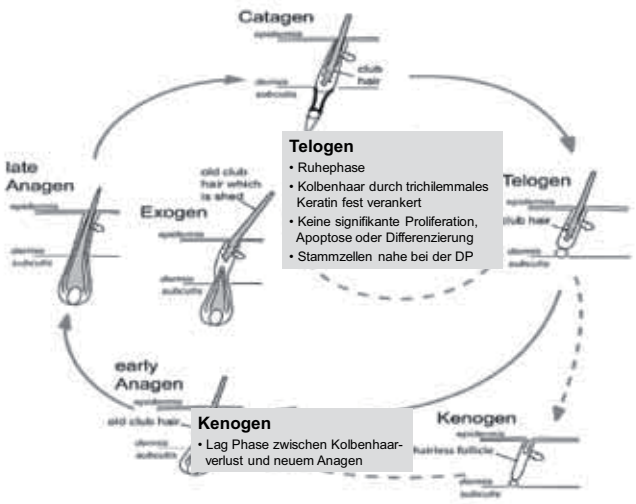

Klinische Bemerkung

- Kenogene Haarfollikel (haarlos) im Trichogramm nicht bestimmbar
- Fast nur telogene Haare im Trichogramm
- Folge der verminderten Anzahl von anagenen Haarfollikeln

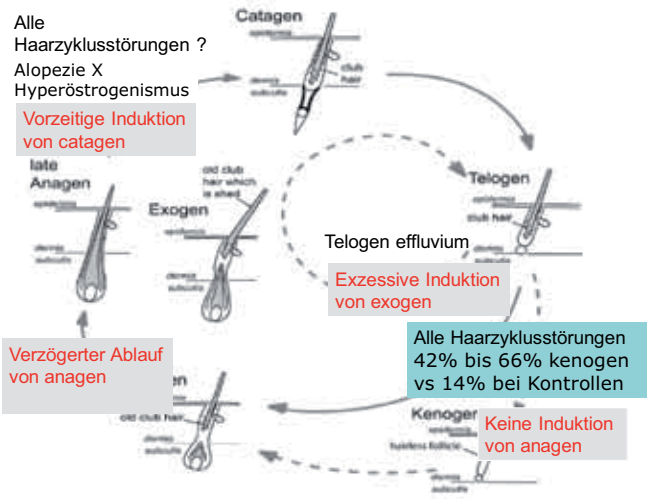

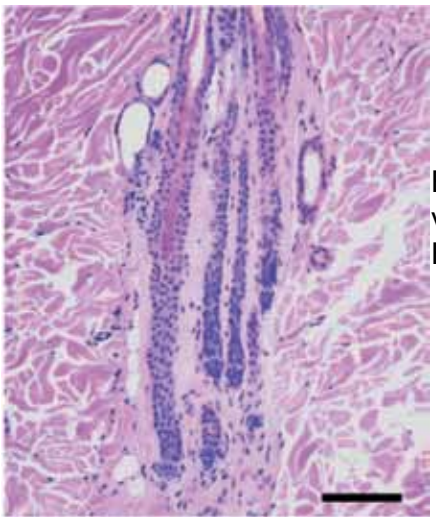

Erhöhte Anzahl von kenogenen Haarfollikeln

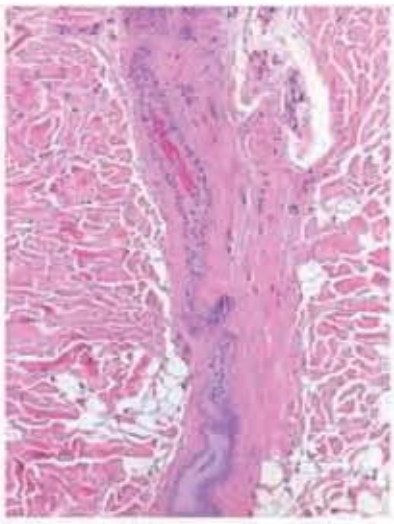

Kenogener Follikel, follikuläre Atrophie und Verkalkung

Exzessive trichilemmale Keratinisierung

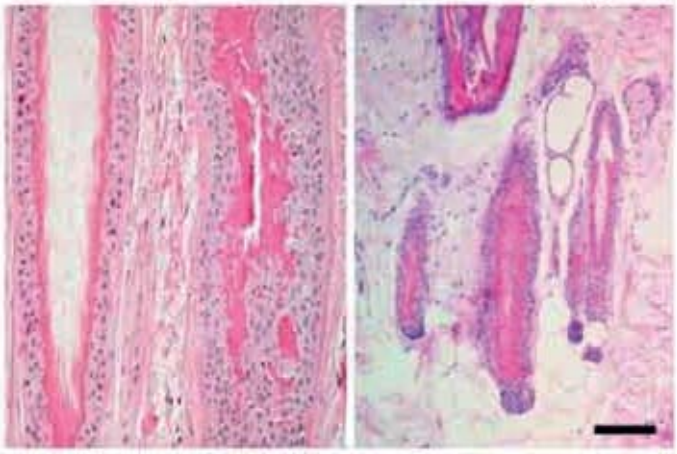

Follikuläre Atrophie

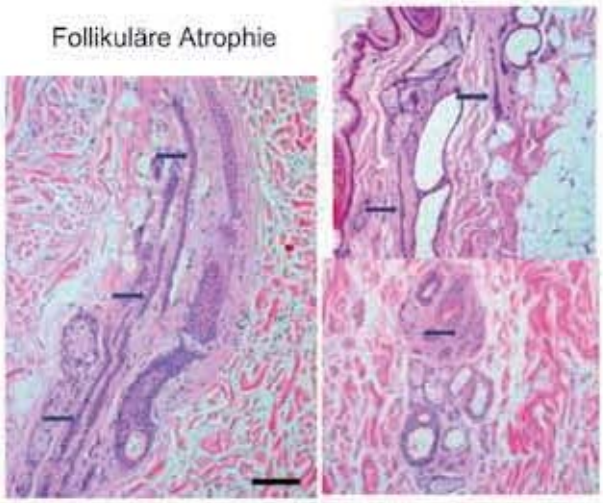

Follikuläre Dystrophie

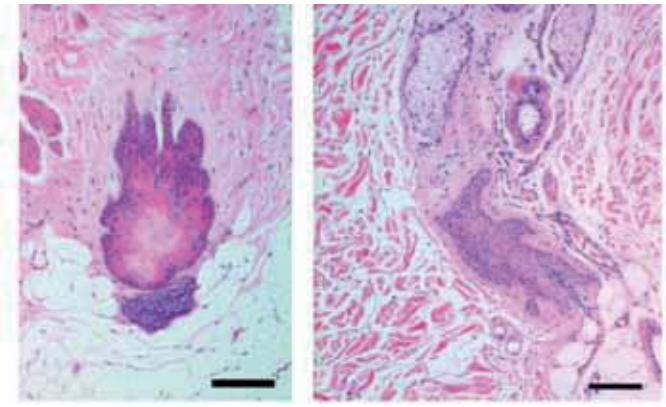

Infundibuläre Hyperkeratose

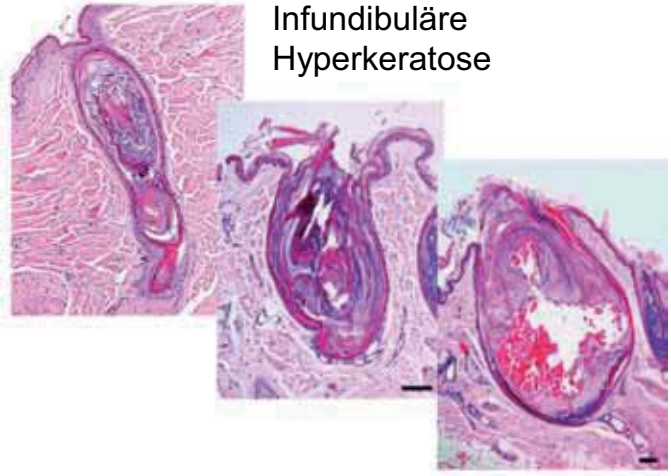

Epidermale Hyperpigmentierung

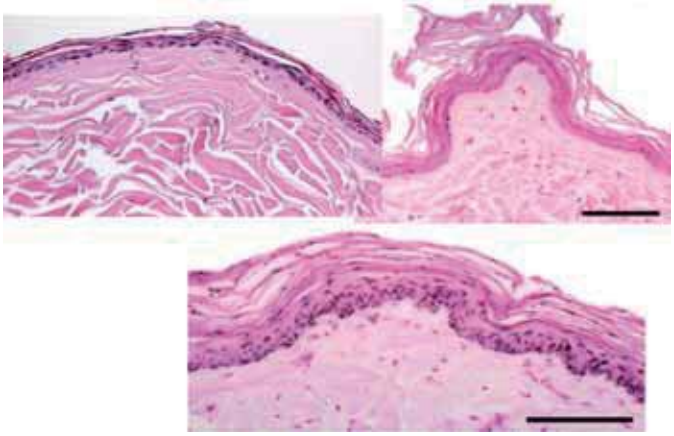

Dystrophische Haare im Trichogramm

Infundibuläre Hyperkeratose/Komedonen

Hyperpigmentierung

- Pathogenese unbekannt
- Bei androgenetischer Alopezie ist anagen kürzer, aber die Induktion nicht effizienter
- Signifikant mehr kenogene Follikel
- Miniaturisierung der HF
- K15+ SC normal
  CD 200+ und CD34+ SC vermindert
- Mutationen im LIPH und APCDD1 Gen
- Rolle von Dehydrotestosteron

Alopezie als Folge von miniaturisierten Haarfollikeln – auch ein Stammzellproblem?

- Paraneoplastische Alopezie
- Schablonenkahlheit

Pankreasadenokarzinom-assoziierte Dermatose

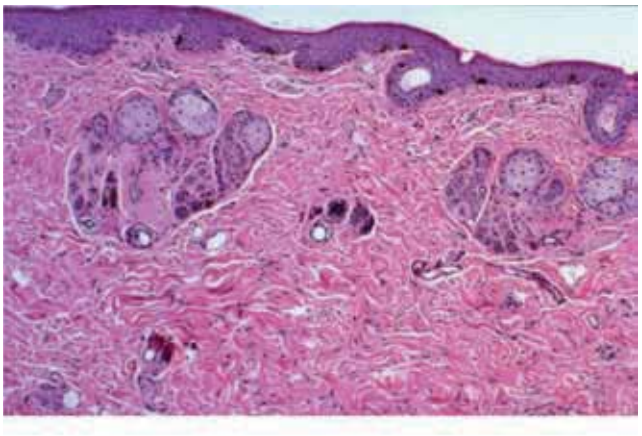

“Shiny skin“

Alopezie als Folge einer primären Follikelatrophie

- Ischämische Dermatopathie (Vaskulitis / Vaskulopathie)
  - Canine familiäre Dermatomyositis (Collies, Shelties und Mix)
  - Juvenile Alopezie ohne Rasseprädisposition
  - Generalisierte idiopathische ischämische Dermatopathie
  - Fokale oder generalisierte Alopezie nach Tollwutimpfung
  - Jack Russel Terrier Vaskulitis
- Ischämie
  - Kanine „Traction alopecia“
  - Post-traumatische Alopezie

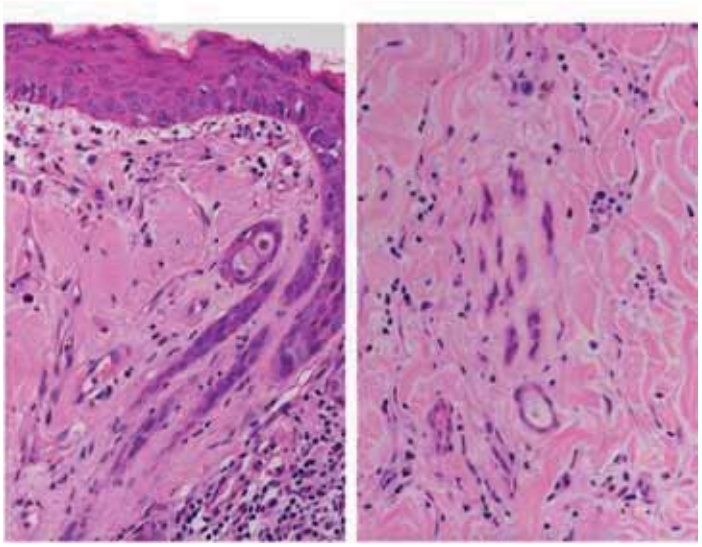

Abnorme Entwicklung der Haarfollikel

Dysplasie: abnorme Entwicklung von Gewebe oder Organen verbunden mit Veränderungen in der Grösse, der Form und der Organisation von Zellen

Dystrophie: erworbene Veränderung von Gewebe hervorgerufen durch eine „Fehlernährung“

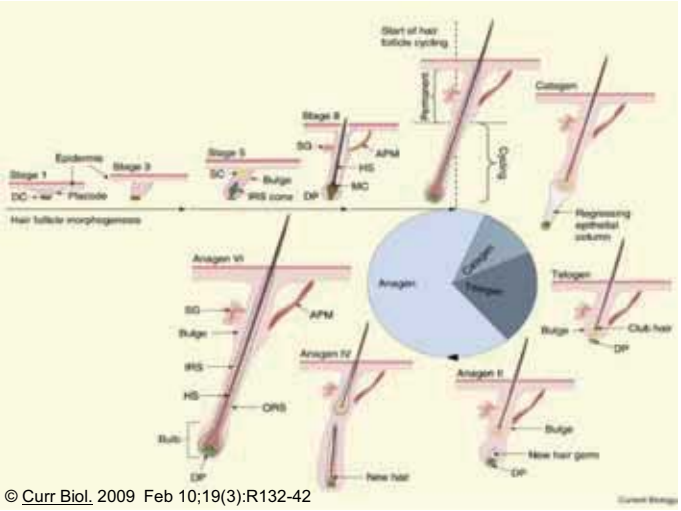

© Curr Biol. 2009 Feb 10;19(3):R132-42

Haarfollikeldysplasie

- Organogenese
  - mit Bildung eines HS
    - Ectoderm
    - Neuroectoderm
  - ohne Bildung eines HS
    - Ectoderm
- Zyklierender Haarfollikel
  - Ectoderm
  - Neuroectoderm

Dysplasie während der Organogenese

- Neuroectodermale Dysplasie
  - Bildung von unpigmentierten Haarfollikeln
    - Albino
- Ectodermale Dysplasie
  - Aplasie von Haarfollikeln
    - X-chromosomal vermittelte Aplasie und Zahndysplasie (X-linked hypohidrotic ectodermal dysplasia)
    - Aplasie von Haarfollikeln ohne Zahndysplasie
  - Dysplasie von Haarfollikeln ohne Bildung eines Haarschafts
    - Chinese crested
    - Mexican hairless
    - Sphinx cat

Alopezie verursacht durch eine Dysplasie des zyklierenden Haarfollikels

- Ectodermale Dysplasie
  - Dysplasie des Haarfollikels mit Bildung eines Haarschafts
    - Portugiesischer Wasserhund
    - Curly-coated Retriever
    - .....
    - Zahlreiche andere Spezies
- Neuroectodermale Dysplasie
    - Farbmutantenalopezie
    - Schwarzhaar-Follikeldysplasie
    - .....

Mutationen in Haarkeratinen oder Desmoglein führen zu brüchigen Haaren (Mensch)

Mutation im Ectodysplasin-Gen führen zu einer HF-Aplasie und einer Zahndysplasie (Hund, Rind)

Haarlosigkeit wird monogen autosomal semi-dominant vererbt (Hund)

Mutationen im FOXI3 Gen und bislang unbekannten «Modifier-Genen» führen zum haarlosen Phänotyp des Chinese crested

Eine Farbverdünnung beim Hund ist mit einer Mutation im Melanophilin-Gen assoziiert

Kongenitale Alopezie / Hypotrichose

Follikuläre Aplasie und Dysplasie

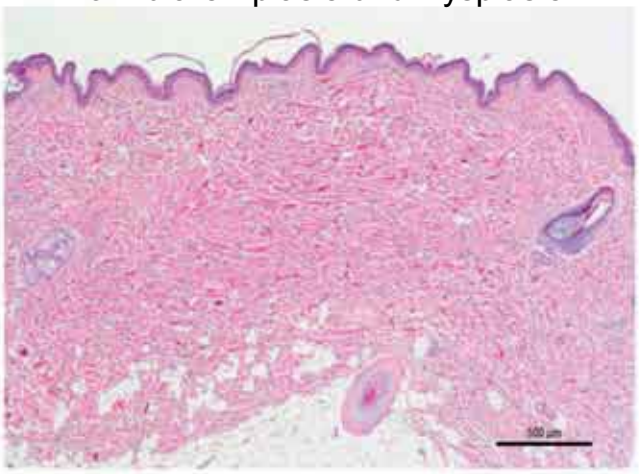

Follikläre Dysplasie

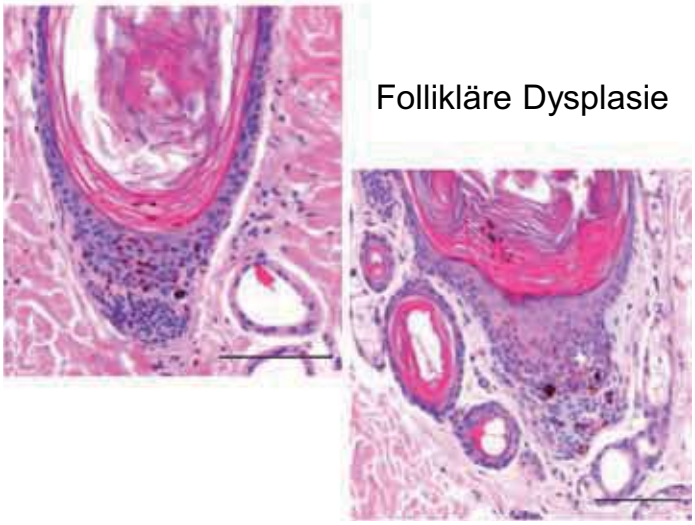

Farbmutanten-
alopezie

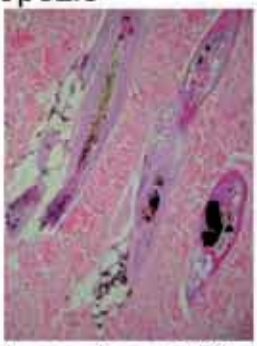

Schwarzhaarfollikel-
dysplasie

Haarfarbe im Trichogramm

Weisses Haar

Schwarzes
Haar
Labrador

Schwarzes
Haar
desselben
Labradors

Diluted (Farbmutanten)

blauer Staffordshire Terrier

blauer Labrador
mit Farbmutantenalopezie

Farbmutantenalopezie

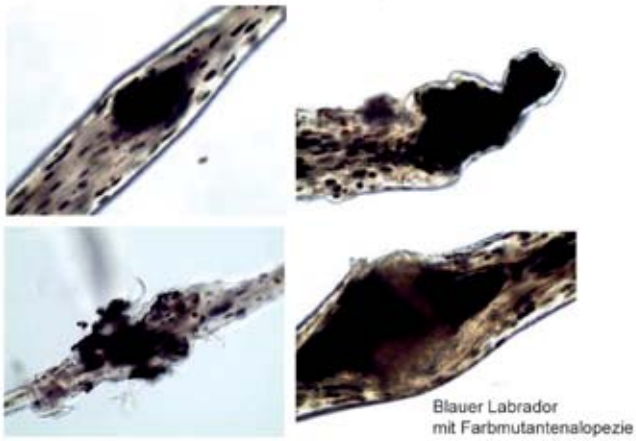

Follikuläre Dysplasie

Follikuläre Dysplasie

Histologische Befunde

- Aplasie der Adnexen
- Fehlgeformte Adnexen
- Dysplastische, fragmentierte, gebrochene oder sehr dünne Haarschäfte
- Abnorme Ablagerungen im Haarfollikel
  - Melanin
  - Fett
- Pigmentinkontinenz

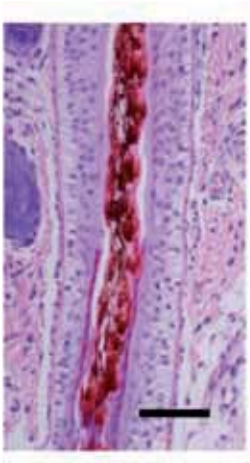

Take home message

- Der Haarzyklus wird von exogenen, systemischen, extra- und intrafollikulären Faktoren bestimmt
  - Haarzyklusstörungen können vielfältige und häufig unbekannte Ursachen haben
  - Allen gemeinsam ist die fehlende Induktion einer neuen anagenen Phase (histologisch vermehrt kenogene Haarfollikel)
- Das Kolbenhaar wird nicht vom neuen anagenen Haarschaft herausgestossen
  - Der Haarausfall (exogen) ist aktiv reguliert
- Haarfollikeldystrophien können während der Organogenese oder postnatal entstehen

Diagnostik bei Alopezie - Wie komme ich zielgerichtet zur Diagnose?

Dr. Nina Glos CandECVD (München)

1. Terminologie und Ursacheneingrenzung
2. Anamnese
3. mögliche Tests
4. Biopsie

1. Terminologie und Bedeutung

a) Unterscheidung lokalisiert - flächig

← Es ist wichtig zu unterscheiden, ob die Alopezie nur eine kleine Fläche betrifft, vielleicht aber in mehreren Arealen, aber trotzdem kleine Läsionen oder ob die Alopezie breitflächig vorhanden ist.

← Eine lokalisierte Alopezie kann durch ein Trauma (z.B. Schlecken) verursacht sein. Ebenso kommen eine fokale Entzündung und das Frühstadium einer Infektion in Frage.

← Eine breitflächige Alopezie kann durch das Spätstadium einer Infektion, eine schwerwiegende Entzündung oder Allergie, hormonelle Erkrankungen (Hund) oder systemische Erkrankungen ausgelöst werden.

b) Unterscheidung Hypotrichose - Alopezie

← Bei der Hypotrichose sind nur vereinzelte Haarfollikel betroffen. Ursache der Hypotrichose kann eine Follikultitis (Infektion mit Bakterien, Demodexmilben, Dermatophyten) sein. Im Frühstadium sind nur einzelne Follikel betroffen und im Laufe der Zeit wird sich dies zu einer kompletten Alopezie ausweiten.

← Alopezie ist der partielle oder komplette Verlust von Haaren. Es kann das Haarfollikelwachstum betroffen sein oder die Alopezie wird durch massives Selbsttrauma ausgelöst.

← Ein ausgedehnter Haarverlust spricht eher für eine Störung des Haarfollikelwachstums (hormonell, dysplastisch)

c) Unterscheidung entzündlich - nicht entzündlich

← Diese Unterscheidung wird anhand des klinischen Bildes getroffen. Läsionen einer Entzündung sind Erythem (Rötung der Haut, durch eine gesteigerte Durchblutung), Papeln (solide Hauterhebung von bis zu einem cm), Plaques (Hauterhebung von über einem cm), follikuläre Pusteln (kleine, umschriebene eitergefüllte Hauterhebungen in der Epidermis), epidermale Kollaretten (Schuppenkränze), Krusten (Anhaftung von trockenem Exsudat, Serum, Eiter, Blut, Schuppen und Medikamenten auf der Hautoberfläche), Lichenifikation (Verdickung und Verhärtung der Haut mit Hervortreten der Oberflächenstruktur). Auch die nässende Dermatitis ist entzündlich.

← Ursachen für eine entzündliche Alopezie können Infektionen mit Bakterien, Demodexmilben und Dermatophyten sein. Ausserdem kommen immunbedingte Erkrankungen und Vaskultitis als Auslöser in Frage.

← Bei der nicht- entzündlichen Alopezie sind keine klinischen Anzeichen einer Entzündung (Läsionen) vorhanden. Es ist nur Haarlosigkeit sichtbar. Auslöser einer nicht- entzündlichen Alopezie sind Wachstumsstörungen der Haarfollikel und hormonelle Abnormalitäten.

← Infektionen mit Bakterien, Demodexmilben und Dermatophyten können nicht nur zu einer entzündlichen, sondern auch zu einer nicht- entzündlichen Alopezie führen.

d) Haarfollikel- Wachstumsstörungen

Ein kompletter Stillstand des Haarfollikelzyklus kann durch eine hormonelle Erkrankung oder durch eine Haarfollikel- Wachstums Abnormalität (Dysplasie) verursacht werden. Hinweise auf eine hormonelle Erkrankung sollten bei der klinischen Untersuchung und der Anamnese beachtet werden.
Screening Tests für ansonsten klinisch gesunde Hunde, ohne weitere Hinweise auf eine systemische Erkrankung und normalem spezifischen Gewicht des Urins, beinhalten ein UCC (Urin-Kortison- Kreatinin Quotient), T4 und TSH (T4 vorzugsweise mittels equilibrium Dialyse)

e) Infektionen

Demodikose, Dermatophytose und Pyodermie müssen in Fällen von Follikulitis ausgeschlossen werden.

f) Immun- bedingte Störungen und Vaskulitis

In der Regel ist eine Hautbiopsie für eine Diagnosestellung nötig. Beispiele für immunbedingte Störungen und Vaskulitis sind Pemphigus foliaceus, Alopecia areata, Dermatomyositis und Sebadenitis.

g) Lokalisationen

Die Lokalisation der Alopezie kann Hinweise auf die Ursache geben.
„Physiologische Alopezie oder Hypotrichose“ ist präaurikulär, perioral, an den Innenseiten der Oberschenkel, interdigital, an den Achseln und am Bauch vorhanden.

Beim **Hund** sind die häufigsten Areale für Alopezie:Gesicht, Kopf, Hals

- Rumpf
- Schwanzbasis
- Beine
- Pfote

Bei der **Katze** sind die häufigsten Areale für Alopezie:
- Kopf, v.a. präaurikulär
- Ohrmuschel
- Schwanzbasis
- Abdomen
- Beine (Beugeflächen)

Alopezie im Kopfbereich des Tieres (Kopf, präaurikulär, Ohrmuscheln) ist typischerweise entzündlich und kann ausgelöst werden durch Infektionen (Dermatophyten, Parasiten wie Otodectes- oder Notoedresmilben bei der Katze), Hypersensitivität (Mosquitos, Atopie/Futtermittelallergie) oder andere Ursachen wie beispielsweise Ohrpolypen.
Alopezie im Schwanzbereich wird typischerweise durch Flöhe ausgelöst.
Atopie/Futtermittelallergie, Flohbißallergie, Cheyletiellamilben, bei der Katze Blasenentzündung und Neurosen sind mögliche Ursachen für Haarlosigkeit im Bereich des Abdomens.
Alopezie an den Beugeflächen der Beine bei Katzen ist in der Regel durch Selbsttrauma verursacht und wird durch mögliche Allergien (Atopie/Futtermittelallergie) ausgelöst.

2. Anamnese

Es gibt einige wichtige Kernfragen bei der Anamnese des alopezischen Patienten, deren Antworten Hinweise auf mögliche Ursachen geben können:

- **Welcher Rasse gehört der Patient an?**
  Beim Chinese Crested oder der Sphynx- Katze gehört Alopezie beispielsweise zum Rassestandard.
- **Alter des Tieres beim Auftreten der Symptome?**
  Bei jungen Tieren (<5 Jahre) kommen angeborene oder erbliche Hauterkrankungen (Dysplasien), sowie Ektoparasitosen, Infektionen mit Bakterien, Dermatophyten und Milben vor. Mittelalte Patienten (>5 Jahre) leiden möglicherweise an hormonellen Erkrankungen oder Allergien. Bei alten Tieren steigt die Wahrscheinlichkeit von Neoplasien.
- **Seit wann besteht die Alopezie und wie war der Verlauf?**
  Wenn zuerst Juckreiz vorhanden war und dann Läsionen handelt es sich eher um eine Atopie/Futtermittelallergie. Alopezie über einen längeren Zeitraum - ohne das Auftreten von weiteren Läsionen - spricht eher für eine hormonelle Erkrankung. Haarlosigkeit ohne Juckreiz über einen Zeitraum von mehreren Jahren kann durch Follikeldysplasien oder hereditäre Alopezien verursacht werden
- **Wo hat die Alopezie begonnen?**
  Die Lage der Alopezie kann Hinweise auf die Ursache geben (siehe 1.)
- **Ist Juckreiz vorhanden?**
  Die Frage nach dem Juckreiz beim Tier wird häufig verneint. Schlecken, Reiben, Beißen, Knabbern wird vom Besitzer häufig nicht als Juckreiz wahrgenommen. Aus diesem Grund kann es sinnvoll sein konkret danach zu fragen.
  Alopezie mit Juckreiz kann beispielsweise durch Allergien und Infektionen ausgelöst werden. Ursachen für Haarlosigkeit ohne Juckreiz können Endokrinopathien, Follikeldysplasien oder hereditäre Alopezien sein
- **Saisonalität der Beschwerden?**
  Schlimmere Symptome im Sommer deuten auf Insektenstichallergien, atopische Dermatitis oder saisonale Flankenalopezie hin.
- **Leben andere Tiere im Haushalt und sind diese ebenfalls betroffen?**
  Haben im Haushalt lebende Tiere ähnliche Symptome, kommen Dermatophytosen in Frage. Ausserdem können andere Tiere asymptomatische Träger von Ektoparasiten sein.
- **Sind Kontaktpersonen des Tiers betroffen?**
  Von zoonotischer Bedeutung ist in diesem Zusammenhang die Dermatophytose.
  Allerdings können natürlich die Hauterkrankungen der Besitzer völlig zusammenhanglos mit der des Tieres sein.
- **Wurde der Patient bereits behandelt? Wenn ja, womit?**
  Bisherige Therapien und deren Erfolge bzw. ausbleibende Erfolge können wichtige Hinweise auf die vorliegende Erkrankung geben.
  Das partielle oder komplette Ansprechen auf Antibiotika beispielsweise deutet auf eine Pyodermie hin. Diese kann unter anderem sekundär zu Futtermittelallergie, Atopie oder hormonellen Erkrankungen sein.
- **Gab es ungewöhnliche Ereignisse in den letzten Monaten?**
  Ein besonders stressiges Ereignis (z.B. Unfall, Anästhesie, hohes Fieber) in den letzen Monaten kann ein telogenes Effluvium auslösen. In diesem Fall kommt es zu einem massiven Haarverlust 1-3 Monate nach dem Ereignis.

3. mögliche Tests

Ziel der Diagnostik ist es, Infektionen, Haar- Wachstumsstörungen und gezielte Haarfollikel- Entzündungen entweder ein- oder auszuschließen.

a) Infektionen (v.a. Demodexmilben, Dermatophyten, Bakterien)
- Tiefes Hautgeschabsel
- Oberflächliches Hautgeschabsel
- Trichogramm
- Wood'sche Lampe
- Pilzkultur
- Zytologie
- Hautbiopsie

b) Haar- Wachstumsstörungen:
- Hormonelle Alopezie:
  - Blutbild, Biochemie, T4/TSH
  - Stimulationstests (ACTH, TSH, TRH bei Hunden nicht interpretierbar)
  - Urin (spezifisches Gewicht und UCC = Urin Kortison/Kreatinin- Verhältnis)
- Kongenitale Dysplasie:
  - evtl. Trichogramm
  - Hautbiopsie

c) gezielte Haarfollikel- Entzündungen treten selten auf (Immunbedingt, Vaskulitis):
- Hautbiopsie

4. Biopsie

Eine Biopsie kann hilfreich sein, um zu einer schnellen Diagnose (infektiöse Ursachen) zu gelangen oder um den Haarwuchs bei Atrophien, Dysplasien, immunbedingten und entzündlichen Prozessen zu beurteilen.

- **Wo wird die Biopsie genommen?**
  Im Zentrum der Alopezie, am Rand der Alopezie und in einem „normalen „Areal (zum Vergleich) sollte bioptiert werden (siehe Bild).

- **Wie wird die Biopsie genommen?**
  Eine Hautbiopsieentahme erfolgt in Sedation und unter zusätzlicher Lokalanästhesie. Die Haut sollte unter keinen Umständen gesäubert oder desinfiziert werden.
  Um dem Pathologen das „Einschneiden" der Biopsie zu erleichtern und damit die Wahrscheinlichkeit einer Diagnose zu erhöhen sollte eine Orientierungslinie mit Edding in Richtung des Haarwachstums gemacht werden. Die Haarfollikel sind dann longitudinal sichtbar und somit besser beurteilbar.
  Die Biopsien werden, ausser an Gesicht und Pfoten, mit 8 mm Stanzen durchgeführt. Es ist wichtig keinen großen Druck auf das Gewebe auszuüben, da dies zu schwer lesbaren Histologie-Schnitten führen kann. Das Einsenden von mehreren Proben (mindestens 6 Stück) erhöht die Wahrscheinlichkeit einer Diagnose.

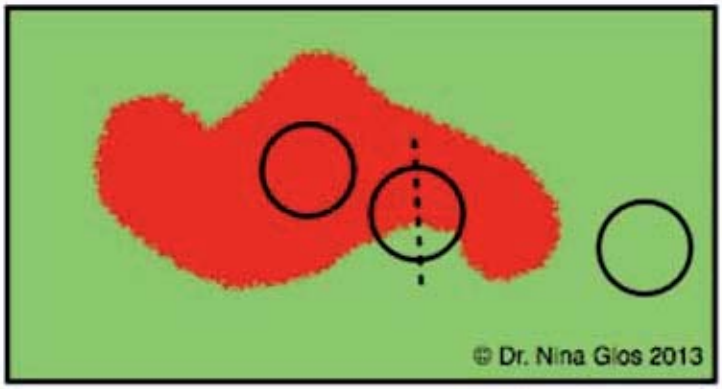

- **Exzisionsbiopsie oder Stanzbiopsie?**
  Stanzbiopsien werden genommen, wenn die Veränderungen 100% gleichartig aussehen. Andernfalls sind Exzisionsbiopsien zu empfehlen, die elliptisch von der Alopezie ins normale Gewebe genommen werden (siehe Bild).

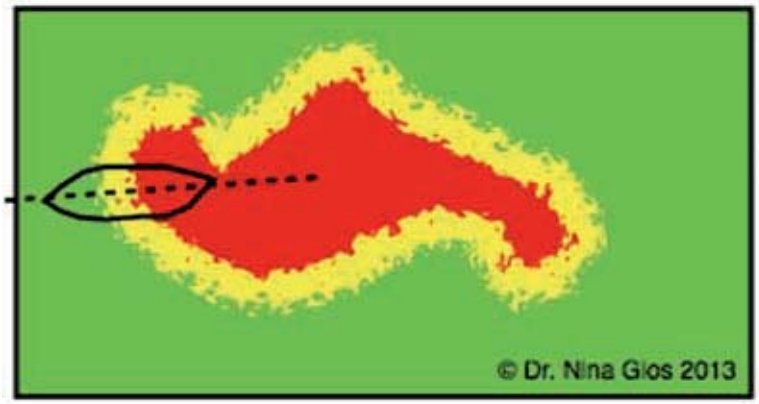

Hallo Comfortis®! Bye, bye Flöhe!

Jetzt für Hunde & Katzen

Monatliche Kautabletten für eine schnelle Flohkontrolle



Comfortis® ...

- beginnt Flöhe innerhalb von 30 Minuten abzutöten – noch bevor diese Eier legen können, was neue Infestationen verhindern kann[1, 2]
- wirkt systemisch – eine ideale und verlässliche Flohkontrolle für Hunde und Katzen, die mit Kindern oder anderen Tieren zusammenleben
- ist verschreibungspflichtig – fördert Ihre Kunden-bindung

Comfortis® (Spinosad) Kautabletten für Hunde und Katzen

Produkt/Bezeichnung: Comfortis® Kautabletten für Hunde und Katzen. **Zusammensetzung:** Jede Tablette enthält: **Wirkstoff:** Spinosad 90 mg, 140 mg, 270 mg, 425 mg, 665 mg, 1040 mg oder 1620 mg. **Sonstige Bestandteile:** Mikrokristalline Cellulose, künstliches Rindfleischaroma, Hydroxypropylcellulose, hochdisperses Siliciumdioxid, Croscarmellose-Natrium, Magnesiumstearat. **Anwendungsgebiete:** Hunde und Katzen: Behandlung und Vorbeugung von Befall mit Flöhen (*Ctenocephalides felis*). Die vorbeugende Wirkung gegen einen erneuten Befall mit Flöhen ist eine Folge der adultiziden Wirkung und der Reduktion der Eiproduktion und hält für bis zu 4 Wochen nach einer einmaligen Anwendung des Tierarzneimittels an. Das Tierarzneimittel kann als Teil der Behandlungsstrategie zur Kontrolle der allergischen Flohdermatitis (FAD) verwendet werden. **Gegenanzeigen:** Nicht anwenden bei Hunden und Katzen im Alter von unter 14 Wochen. Nicht anwenden bei bekannter Überempfindlichkeit gegenüber dem Wirkstoff oder einem der sonstigen Bestandteile. **Nebenwirkungen: Hunde:** Bei Hunden ist Erbrechen eine häufig beobachtete Nebenwirkung, die in den ersten 48 Stunden nach der Verabreichung auftritt und höchstwahrscheinlich von einer lokalen Wirkung auf den Dünndarm verursacht wird. In der Feldstudie trat Erbrechen am Tag oder am Tag nach der Verabreichung von Spinosad in einer Dosierung von 45–70 mg/kg Körpergewicht in einer Häufigkeit von 5,6 %, 4,2 % und 3,6 % jeweils nach der ersten, zweiten bzw. dritten monatlichen Behandlung auf. Bei Hunden, die eine Dosis im oberen Dosisbereich erhielten, war die Inzidenz nach der ersten und zweiten Behandlung höher (8 %). In der Mehrzahl der Fälle war das Erbrechen vorübergehend, mild und erforderte keine symptomatische Behandlung. Andere, gelegentliche oder seltene unerwünschte Nebenwirkungen bei Hunden waren Lethargie, Anorexie, Diarrhoe, Ataxie oder Krampfanfälle. **Katzen:** Bei Katzen ist Erbrechen eine häufig beobachtete Nebenwirkung, die in den ersten 48 Stunden nach der Verabreichung auftritt und höchstwahrscheinlich durch eine lokale Wirkung auf den Dünndarm verursacht wird. In der globalen Feldstudie trat Erbrechen am Tag der Verabreichung von Spinosad in einer Dosierung von 50–75 mg/kg Körpergewicht bzw. einen Tag später in den ersten drei Behandlungsmonaten in einer Häufigkeit von 6 bis 11 % auf. In der Mehrzahl der Fälle war das Erbrechen vorübergehend, mild und erforderte keine symptomatische Behandlung. Andere häufig beobachtete Nebenwirkungen bei Katzen waren Diarrhoe und Anorexie, Lethargie, Konditionsverlust und Speichelbildung traten gelegentlich auf. Krampfanfälle waren seltene Reaktionen. **Wartezeit:** Nicht zutreffend. **Verschreibungspflichtig. Pharmazeutisches Unternehmen**: Lilly Deutschland GmbH, Abt. Elanco Animal Health, Werner-Reimers-Str. 2–4, 61352 Bad Homburg **Referenzen:** 1. Blagburn BL *et al* (2010) Veterinary Parasitology 168: 312-317. 2. Paarlberg TE *et al* (2011) Elanco Study T9CUS100002. Eli Lilly and Company. Tablette nicht in korrekter Relation zu Hund und Katze. © 2013 Elanco, ein Geschäftsbereich Eli Lilly & Company. Comfortis® ist eine eingetragene Handelsmarke der Eli Lilly & Company.

Elanco Animal Health
Lilly Deutschland GmbH

Werner-Reimers-Str. 2–4
61352 Bad Homburg

Tel.: 0800/4 534 847
Fax: 0800/7 234 083

E-Mail:
kundenbetreuung@elanco.com

Elanco

Alopezie durch Infektionen -
Bakterielle Infektionen Probleme der Diagnostik und Therapie bei multiresistenten Keimen

Dr. Nina Glos CandECVD (München)

1. Einleitung

Pyodermien sind beim Hund extrem häufig. Bei Katzen sind sie auch oft vorhanden, werden aber häufig übersehen. Pyodermien sind in der Regel sekundär und ohne Erkennung und Behandlung der Primärerkrankung muss mit einem Rezidiv gerechnet werden.

Der Einsatz von Antibiotika in der Kleintiermedizin wird kontrovers diskutiert, weil die Ausbreitung von multiresistenten Keimen in der Human- und Tiermedizin zunimmt. Ein verantwortlicher Umgang mit Antibiotika ist deswegen unumgänglich.

2. Korrekte Diagnose der Pyodermie

2.1.Klinik

Üblicherweise werden Pyodermien anhand der Tiefe eingeteilt:

Die oberflächliche Pyodermie und Oberflächenpyodermie sind auf die Epidermis beschränkt (nicht unterhalb der Basalzellmembran). Typischerweise sind sie mit Exsudat, Papeln, Pusteln, epidermalen Kollaretten, Schuppen und Krusten assoziiert. Oft ist Juckreiz vorhanden.

Die tiefe Pyodermie geht bis in die Dermis und in tiefere Gewebe (unterhalb der Basalzellmembran). Hämorrhagische Bullae, Knoten, Ulzera, Fistelgänge mit eitrigem und/oder blutigem Ausfluß und Krusten sind die typischen Läsionen. Es ist eher Schmerz als Juckreiz vorhanden.

Eine Einteilung basierend auf den klinischen Läsionen kann zur Diagnosestellung und Behandlung der Pyodermie hilfreich sein (Noli 2003):

1. Seborrhoeische Pyodermie
- Bakterieller Überwuchs
- Intertrigo

2. Papeln, Pusteln, Schuppen, fokale Alopezie
- Impetigo
- bakterielle Follikulitis
- „superficial spreading“ Pyodermie

3. Erosionen, Ulzera
- pyotraumatische Dermatitis
- Intertrigo
- mukokutane Pyodermie

4. Ulzera und Fistelgänge
- Furunkulose (tiefe Pyodermie)

5. Knoten und/oder Schwellungen
- Abszeß
- Zellulitis

2.2. Zytologie

Oft deuten die klinischen Anzeichen auf eine Pyodermie hin. Allerdings sollte die Diagnose immer zytologisch bestätigt und wo nötig durch eine bakterielle Kultur mit Antibiogramm unterstützt werden. Eine Antibiotika- Behandlung, die alleine auf dem klinischen Bild basiert, sollte wann immer möglich vermieden werden.

Zytologien sind eine schnelle, einfache und kosteneffektive Art, Infektionen und ihre möglichen Erreger zu identifizieren. Zytologische Untersuchungen können anhand von Tesa-, direkten oder indirekten Abklatsch- Präparaten und Feinnadelaspiraten durchgeführt werden. Dabei ist es von Bedeutung, repräsentative Läsionen zur Entnahme zu wählen und Proben von mehreren Stellen zu nehmen. Das Vorhandensein von intrazellulären Bakterien bestätigt definitiv das Vorliegen einer Infektion. Extrazelluläre Bakterien in geringer Anzahl können, abhängig von der Lokalisation, reine Kontaminenten der Hautoberfläche sein. Eine große Anzahl an Bakterien mit wenigen oder gar keinen Entzündungszellen spricht für einen bakteriellen Überwuchs (BOG). Bei tiefen Pyodermien kann es schwierig sein, Bakterien zytologisch zu identifizieren.

Eine empirische Antibiotika- Therapie ist vertretbar, wenn folgende Kriterien zutreffen (Beco et al., 2013):
Es liegt eine nicht- lebensbedrohliche Infektion vor.
Es handelt sich um die erste Episode einer Hautinfektion.
Die klinischen Läsionen stimmen mit einer Oberflächen- oder oberflächlichen Pyodermie überein.
Die Zytologie stimmt mit einer Staphylokokken- Infektion überein.
Es gibt keinen Grund, eine Antibiotika- Resistenz zu vermuten.

2.3. Multiresistente Erreger

Methicillin, das erste semi- synthetische Betalaktam- Antibiotikum, wies bereits 1961, nur 2 Jahre nach seiner Einführung, Resistenzen bei S. aureus (MRSA) auf. Infektionen, verursacht durch Methicillin- resistente Staphylokokken spp. (MRS), weisen Resistenzen gegenüber allen Betalaktam- Antibiotika und Carbapenemen (z.B. Imipenem, Meropenem) auf. MRS- Keime haben das Staphylokokken- Kassetten Chromosom (SCCmec) erworben, welches ein Gen (mecA Gen) trägt, das für die Produktion eines veränderten Penicillin- Bindungsproteins (PBP2a) kodiert. Dadurch wird eine Bindung der Betalaktam- Antibiotika verhindert.

Multiresistenzen bei Methicillin- resistenten Staphylococcus pseudintermedius (MRSP) wurden in einer großen Studie in Nordamerika und einigen Ländern Europas untersucht. 90% der MRSP wiesen zusätzlich Resistenzen gegenüber Ciprofloxacin, Clindamycin, Erythromycin, Kanamycin, Streptomycin und Trimethoprim auf. Resistenzen gegenüber Gentamicin und Tetracyclin wurden in 70% und gegenüber Chloramphenicol in 57% gesehen.

In Deutschland wurden sogar noch höhere Raten einer Resistenzbildung beobachtet. Bei 72 Isolaten von MRSP wiesen 97,8% Resistenzen gegen Fluorquinolone, Aminoglykoside und Makrolide auf.

MRSA

Methicillin- resistenter Staphylococcus aureus ist einer der wichtigsten Keime in der Humanmedizin. Ungefähr 25 % der Deutschen tragen diesen Keim als Kommensalen auf den Nasenschleimhäuten. Im Durchschnitt ist in Deutschland MRSA für jede vierte Infektion in Krankenhäusern verantwortlich.

S. aureus ist als Erreger von Mastitiden, vor allem beim Rind, seit langem bekannt. Bei Nutztieren wird häufig ein bestimmter MRSA-Typ (laMRSA) nachgewiesen, der innerhalb der Tierbestände weit verbreitet ist. Er wurde in mehr als 50% der Bestände mit Mastschweinen, aber auch in 20% der Mastkälber- und Putenbestände nachgewiesen. Die Besiedelung der Tiere geht in der Regel (ausser beim Rind) nicht mit Erkrankungen einher .

Es wurde gezeigt, dass in Deutschland 86% der Schweinehalter nasale MRSA-Träger sind. Auch Veterinäre (12–45%) waren häufig besiedelt und auch Familienangehörige von Schweinehaltern, die selbst keinen regelmäßigen direkten Tierkontakt hatten (4%).

Beim Kleintier sind MRSA- Infektionen vermutlich durch Kontakt mit MRSA- infizierten Menschen, MRSA- Trägern oder durch eine kontaminierte Umwelt bedingt. Infektionen sind mit Pyodermien und postoperativen Wundinfektionen assoziiert. Außerdem gibt es Berichte über Otitiden, Harnwegsinfektionen und Arthropathien.

Aufgrund der besseren Anpassung an den menschlichen Organismus sind MRSA Infektionen beim gesunden Hund wahrscheinlich von kurzer Dauer und sie können wohl eher als transiente Träger angesehen werden. Besitzer, deren Tiere aufgrund eines Befalls mit MRSA in Behandlung sind, sollten unbedingt auf das zoonotische Potential hingewiesen werden. Außerdem sollte ihnen empfohlen werden, den Hausarzt zu informieren.

MRSP

Staphylococcus pseudintermedius gehört zur normalen Mikroflora der Haut und kolonisiert gesunde Hunde zu 80%. Er ist hauptsächlich in mukokutanen Bereichen wie Nase, Maul und Anus zu finden.

Methicillin- resistenter Staphylococcus pseudintermedius ist ein primär an den Hund angepasster Keim und befällt seltener Katzen. Er ist mit chronischen Hautinfektionen, Otitiden und Wundinfektionen assoziiert. Mögliche Risikofaktoren für einen MRSP- Befall oder eine MRSP- Infektion sind eine Antibiotika- Therapie und ein stationärer Aufenthalt des Tieres. Fallanalysen haben keinen Unterschied zwischen MRSP und MSSP (Methicillin- sensibler Staphylococcus pseudintermedius) im Schweregrad der Infektion gezeigt. Die Ergebnisse einer retrospektiven Studie zeigen außerdem, dass der Großteil der Hunde mit Pyodermien durch MRSP oder MSSP unabhängig von der Methicillin- Sensitivität geheilt wurden. Trotz allem sollte auch in Zukunft größte Wachsamkeit gelten, da sich Staphylococcus pseudintermedius in ständiger Veränderung befindet.

Infektionen mit MRSP beim Menschen sind nur in Einzelfällen beschrieben. Es gibt einen Bericht, nachdem bei sechs von 13 Besitzern von Hunden mit tiefen Pyodermien identische Stämme von S. pseudintermedius nachgewiesen wurden.

Bei einer Untersuchung von Tierärzten und tierärztlichem Personal wurde bei 3-5,3% der Personen eine positive Kultur der Nase nachgewiesen.

Eine Untersuchung bei Besitzern von mit MRSP infizierten Hunden mittels Nasentupfern zeigte positive Ergebnisse bei 4-13% der Personen. Erneute Kulturen der Besitzer einen Monat nach Behandlung der Hunde zeigten in zwei Fällen negative Ergebnisse. Dies weist darauf hin, dass es sich bei den Besitzern um eine temporäre Besiedelung aufgrund des Befalls der Hunde handelte.

Pseudomonas aeruginosa

Pseudomonas spp. ist ein opportunistischer Keim und beim Hund oft bei chronischen Otitiden zu finden. Beim Menschen komplizieren Pseudomonas- Infektionen Brandwunden, Pneumonien und zystische Fibrose.

Pseudomonas spp. können Resistenzen bei nahezu allen Antibiotikaklassen aufweisen. Topische Therapien sind sehr empfehlenswert, da somit lokal hohe antimikrobielle Konzentrationen erreicht werden können. Dies führt dazu, dass die minimalen Hemmkonzentrationen der Antibiotika leicht überstiegen werden können.

2.4. Bakterielle Kultur und Antibiogramm

Eine bakterielle Kultur und ein Antibiogramm sind notwendig wenn eines der folgenden Kriterien zutrifft (Beco et al., 2013):

1. Es liegt eine lebensbedrohliche Infektion vor. Deshalb muss in diesem Fall das Antibiotikum der ersten Wahl effektiv sein.
2. Die klinischen Läsionen sprechen für eine tiefe Pyodermie.
3. Die klinischen Läsionen und die Zytologie sind nicht konsistent miteinander.
4. Stäbchenförmige Bakterien sind vorhanden. Deren Antibiotika- Sensitivität ist nicht vorhersagbar und kann limitiert sein.
5. Die empirische Antibiotika- Therapie führt nicht wie erwartet zu einer Abheilung der Infektion.
6. In Fällen einer wahrscheinlichen Antibiotika- Resistenz:
   - Nach dem Gebrauch von ein bis zwei Breitbandspektrum- Antibiotika
   - Nichtheilende Wunden
   - Postoperative oder nosokomiale Infektionen
   - Der Besitzer oder das Tier hatten Kontakt zu Personal der Gesundheitspflege (Krankenhaus, Pflege)

Vorherige Antibiotika- Therapie

Eine vorangegangene Antibiotikatherapie kann zu falsch- negativen Ergebnissen führen. Wenn möglich sollten die Antibiotika bei oraler Gabe 48 Stunden vor der Probenentnahme abgesetzt werden. Bei parenteralen Antibiotika ist die Länge der Wirkdauer zu beachten. Sollten diese Zeiten aus verschiedenen Gründen nicht eingehalten werden können, ist es sehr wichtig, dies dem Labor mitzuteilen, damit speziell angereicherte Nährmedien verwendet werden und längere Kulturzeiten eingehalten werden können.

Probenentnahme

Die Probenentnahme für eine bakterielle Kultur sollte, wie für eine Zytologie, an einer repräsentativen Läsion erfolgen. Hierfür eignen sich Primärläsionen wie intakte Pusteln, Furunkel und Knoten. Pusteln können mit einer sterilen Nadel geöffnet werden, und der Eiter kann direkt mit einem sterilen Tupfer entnommen werden. Wenn keine Pusteln vorhanden sind, kann die Tupferentnahme auch am Rand von epidermalen Kollaretten oder an der Unterseite von Krusten erfolgen.

Zur Probenentnahme und zum Versand ins Labor sind normale sterile Tupfer mit Nährmedium geeignet. Tiefere Läsionen sollten mittels einer sterilen Biopsie beprobt werden. Hierfür wird die Hautoberfläche, entgegen einer herkömmlichen Hautbiopsie, mit Alkohol präpariert.

Techniken

Beim Hemmhoftest nach Kirby- Bauer werden Antibiotika- imprägnierte Filterpapierchen verwendet. Eine bekannte Anzahl an Bakterien wird auf einen geeigneten Nährboden verbracht und zusammen mit den imprägnierten Filterpapierchen subkultiviert. Wenn die Bakterien sensibel auf das Antibiotikum sind und nicht wachsen können, entwickelt sich ein klare Zone (Hemmhof) um das Filterpapierchen herum (siehe Abbildung 1). Dieser Hemmhof wird mit anerkannten Standards verglichen, um zu beurteilen, ob das Bakterium sensibel oder resistent auf das entsprechende Antibiotikum ist. Intermediäre Sensibilität sollte in der Praxis am besten als resistent angesehen werden.

Hemmhoftests können allerdings auch irreführend sein. Beispielsweise ist die in- vitro Resistenz/Sensibilität von Cefoxitin und Amoxicillin- Clavulansäure beim Vorhandensein eines mecA- positiven (Methicillin- resistenten), coagulase- negativem Staphylococcus schlecht vorhersehbar.

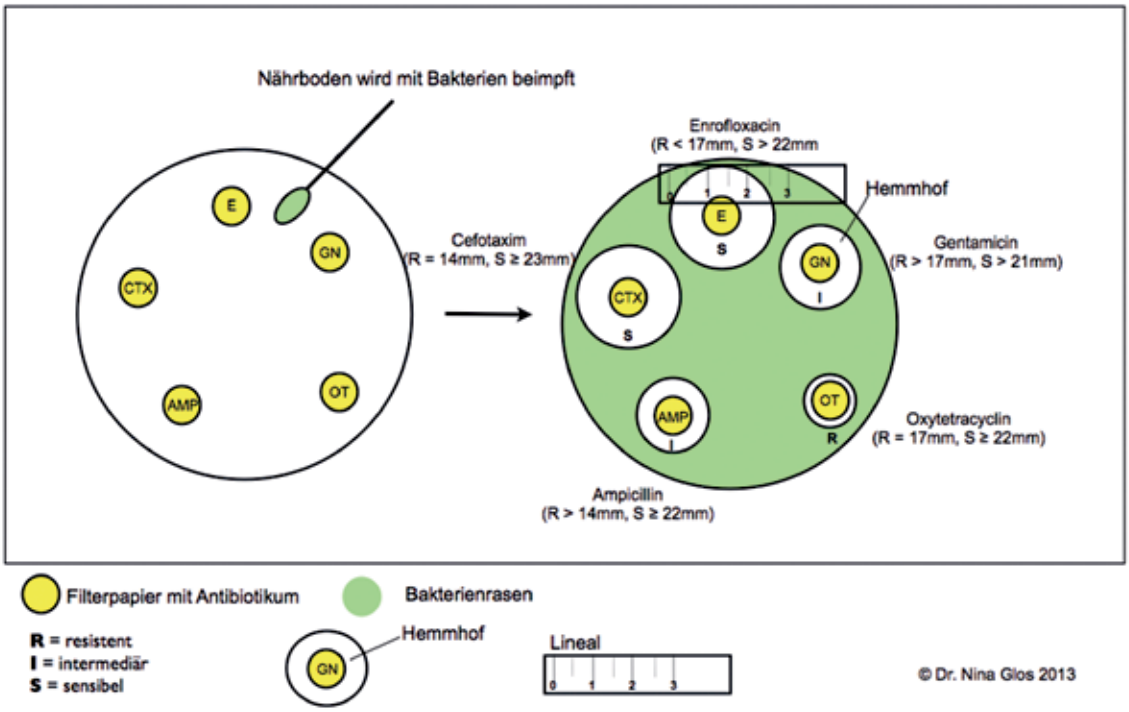

Abbildung 1: Hemmhoftest nach Kirby- Bauer

Die Minimale Hemmkonzentration (MHK, minimal inhibitory concentration MIC) ist die kleinste Wirkstoffkonzentration einer antimikrobiellen Substanz (z.B. eines Antibiotikums), welche die Erregervermehrung in der Kultur noch verhindert.

Bei der Mikrodilution wird eine bekannte Menge an Bakterien mit einer Reihenverdünnung von verschiedenen Antibiotika (Doppelansatz) kultiviert.

Beim E-Test wird der zu untersuchende Erreger auf einer Agarplatte ausgestrichen. Auf diesen wird ein E-Test-Streifen aufgelegt, der mit einem Antibiotikagradienten beschichtet ist. Die Antibiotika auf dem Streifen bewirken eine ellipsenförmige Wachstumshemmung des Erregers. Die MHK wird dort abgelesen, wo der Rand der Inhibitionszone den Streifen trifft (siehe Abbildung 2).

Minimale Hemmkonzentrationen werden üblicherweise in mikrogramm/ml angegeben, in der Annahme, dass die Antibiotika systemisch verabreicht werden.

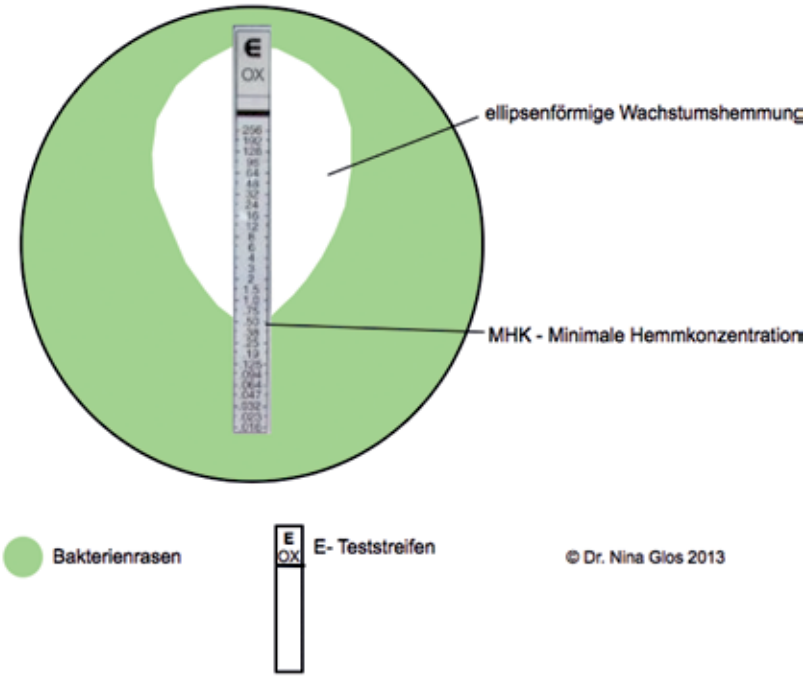

Abbildung 2: E- Test

2.5 Methicillin- Resistenz

Die Diagnose einer Methicillin- Resistenz beinhaltet eine bakterielle Kultur mit einem Antibiogramm. Es sind keine speziellen Transportmedien nötig.

Alle coagulase- positiven Staphylokokken sollten bis zu ihrer Spezies identifiziert werden. Und alle S. aureus sollten auf Oxacillin- Resistenz getestet werden.

In der Humanmedizin wird, aufgrund seiner größeren Stabilität, Oxacillin zum in- vitro Test einer Methicillin- Resistenz verwendet. Außerdem korrelieren die Ergebnisse besser mit einer Methicillin -Resistenz bei S. aureus. Alle S. aureus Bakterien, die resistent auf Oxacillin sind, sind auch Methicillin- resistent. Allerdings sind nicht alle Oxacillin- resistenten (und somit auch Methicillin- resistenten) Staphylokokken echte MRSA- Isolate.

Weitere Methoden zur Untersuchung einer Methicillin- Resistenz sind PCR- Untersuchungen auf das mecA- Gen und ein Latex- Agglutinations- Test, der das PBP2a- Antigen erkennt. Die PCR gilt in der Humanmedizin derzeit als Goldstandard.

Tiermedizinische Studien haben eine schlechte Korrelation zwischen dem mecA- Gen, dem PBP2a- Antigen und einer Methicillin- Resistenz bei Staphylokokken spp. gezeigt. Außerdem kann bei S. pseudintermedius, unabhängig vom Vorhandensein des mecA- Gens, eine Methicillin- Resistenz zu finden sein.

3. Therapie

3.1. Vorgehensweise

Die Behandlung einer Pyodermie durch resistente Erreger folgt den gleichen Prinzipien wie denen einer herkömmlichen Pyodermiebehandlung.

1. Die korrekte Diagnose einer Pyodermie anhand des klinischen Bildes und Identifikation der Erreger .
2. Feststellung des Sensibilitätsmusters mittels Antibiogramm.
3. Auswahl einer geeigneten Therapie (lokal und/oder systemisch).
4. Die Entscheidung zwischen lokaler Behandlung und systemischer Behandlung ist individuell und wird von Fall zu Fall getroffen. Wichtige Punkte dabei sind der Grad der Symptome, die Tiefe der Pyodermie, das zytologische Vorhandensein von intrazellulären Bakterien und die Wahrscheinlichkeit einer erfolgreich vom Besitzer durchgeführten lokalen Behandlung.
5. Sicherstellung, dass das Medikament in der korrekten Dosis und Frequenz bis zur klinischen Heilung verabreicht wird.
6. Diagnose und Behandlung der zugrundeliegenden Erkrankung.

3.2. Auswahl einer geeigneten Therapie

3.2.1. Lokale Therapie

Vorteile (im Vergleich zur systemischen Therapie):

- Kostenminimierung.
- Vermeidung/Reduktion systemischer Medikamente (und möglicher Nebenwirkungen).
- Die Krankheit wird direkt an der betroffenen Stelle behandelt.
- Die Heilung wird beschleunigt.

a) Stärkung der Hautbarriere

Eine lokale Pyodermie-Behandlung besteht nicht nur aus antibakteriellen Medikamenten. Die Stärkung der Hautbarriere ist ein wichtiges, gleichzeitiges Behandlungsziel und wird durch orale und lokale Fettsäuren-Supplementierung, fettsäuren-reiche Diäten, Shampoos und feuchtigkeitsspendende Therapie unterstützt. Es sind auch Spot-on Präparate mit verschiedenen Inhaltsstoffen auf dem Markt. Allerderm® (Virbac, mit Ceramiden, freien Fettsäuren und Cholesterin); Dermoscent® und Dermoscent Pyo® (mit ätherischen Ölen und Fettsäuren - bis jetzt nur in Frankreich zugelassen).

b) Antimikrobielle lokale Therapie

Einige Beispiele für lokale antimikrobielle Therapien:
Honig hat antibakterielle Wirkung basierend auf drei Wirkmechanismen: Inhibin, ist ein antibakterielles Mittel; osmotischer Druck - Honig ist im Grunde eine übersättigte Lösung von Kohlenhydraten, der osmotische Druck des Honigs schafft ein sehr wirksames antimikrobielles System; Säure - der allgemeine pH-Wert von Honig beträgt pH 3,2-4,5. Dieser hohe Grad an Säure verhindert das Wachstum von vielen bakteriellen Formen. Eine Studie hat

gezeigt: Honig direkt aus dem Bienenstock war wirksamer als verarbeiteter Honig. Allerdings kann unbearbeiteter Honig mit Bakterien und Pollen kontaminiert sein.

Chlorbleiche: In den letzten Jahren verwenden Dermatologen in der Humanmedizin bei der Behandlung gegen bakterielle Überwucherung bei atopischer Dermatitis häufiger Chlorbleiche. Eine 0,0075% Lösung (entspricht 25ml einer 3% Chlorbleichelösung in 10 Litern Wasser verdünnt) ist oft hilfreich.

Antiseptische Lösungen: Obwohl die eiweißreichen Biomaterialien der Hautoberfläche die keimtötende Aktivität von PVP-Jod neutralisieren können, hat dieses eiweißhaltige Material geringen Effekt auf die antibakterielle Aktivität von Chlorhexidin. Eine Studie verglich die antiseptische Wirkung bei dem Einführen eines Katheters. Jod-Tinktur ist effektiver als Povidion-Iodin und Chlorhexidin (0.5% Tinktur) ist auch effektiver als Povidon-Iodin (10% wässrige Lösung). Jod-Tinktur > Chlorhexidin 0.5% Tinktur > Povidon-Iodin 10% wässrige Lösung

CAVE! Chlorhexidin kann zum Hornhaut-Ulkus führen, und ist im periokulären Bereich kontraindiziert!

Antibiotische Salben: Die Verwendung eines topischen Antibiotikums liefert typischerweise mehr- bis hundertfache Konzentration des wirksamen Antibiotikums direkt am Ort der Infektion, im Vergleich zu der Anwendung von systemischen Antibiotika. Mupirocin ist besonders effektiv, da es für orale Mukosa-Lokalisierung geeignet ist (und auch gegen Hefepilze wirksam ist). Leider sollten mit steigender Antibiotika-Resistenz die humanmedizinischen Reserve- Antibiotika nicht mehr verwendet werden.

Antimikrobielle und kortisonhaltige Kombinationspräparate: Lokales Kortison kann die Infektionsbekämpfung negativ beeinflussen. Das Kortison kann aufgrund seines entzündungshemmenden Effekts das Selbsttrauma reduzieren und somit in gewissen Fällen hilfreich sein. Ob Kortison bei einer gemischten Erreger- Infektion benötigt wird, muss klinisch entschieden werden.

Augen-Salben/Tropfen: Sind immer bei einer periokulären Dermatitis indiziert.

c) Shampoo Therapie

Shampoos werden häufig zur Behandlung von Pyodermien verwendet. Ihre Vorteile sind niedrige Kosten, guter kosmetischer Effekt und die niedere Nebenwirkungsrate. Nachteile sind die manchmal unbefriedigende Effektivität und der Arbeitsaufwand, der mit angemessener Shampootherapie verbunden ist. Man sollte auch differenzieren zwischen einer sofortigen Pyodermie-Behandlung und einer regelmäßigen vorbeugenden Shampootherapie, da die Shampoo-Art und die benötigte Konzentration der Antiseptik-Zutaten anders ist.

Folgende Grundsätze gelten für Shampoobehandlung im Allgemeinen, nicht nur für antibakterielle Shampoos:

- Das korrekte Shampoo für den individuellen Patienten muss gefunden werden.
- Das Shampoo muss ungefähr 10 Minuten einwirken. Erst müssen die Haare nass gemacht werden, dann das Shampoo in die Haut einmassiert und dann ebenso lange ausgespült werden. Eine Uhr zur Kontrolle ist sinnvoll; 20 Minuten mit einem Energiebündel in der Badewanne können wie eine Ewigkeit erscheinen.
- Eine Wiederholung der Bäder alle 2-7 Tage, je nach Schwere der Erkrankung, ist empfehlenswert. Ein Conditioner oder ein feuchtigkeitsspendendes Badeöl nach der Shampooanwendung ist wichtig, je nach dem welcher Wirkstoff und wie oft das Shampoo verwendet wird. Oftmals wird die Behandlung wöchentlich fortgesetzt, um Rezidive zu vermeiden.

Shampoos mit folgenden Inhaltsstoffen sind zur Zeit bei der Pyodermie- behandlung populär:

Chlorhexidin 2-4%. Ist antibakteriell und hemmt Bakterienwachstum noch 24 Stunden nach der Behandlung. Es ist jedoch schwer Chlorhexidin stabil in Lösung zu halten und minderwertige Produkte verlieren ihre Wirksamkeit schnell. Chlorhexidin wird durch Eiter und Detritus nicht inaktiviert und wird von den meisten Hunden und Katzen hervorragend toleriert. Manche Formulierungen können auch die Haut austrocknen. 4% Shampoos trocknen die Haut viel mehr aus als 2%.

Povidone-Iodin ist wirksam gegen Pilze, Bakterien, Sporen und Viren. Es färbt jedoch Haut, Haarkleid und andere Dinge (Schmuck!) und irritiert die Haut vieler Tiere. Daher verwenden wir es nicht als ein regelmäßiges Shampoo.

Hexocil Shampoo hat eine geringgradig antibakterielle Wirkung und trocknet hochgradig die Haut aus!

Benzoyl Peroxid 2-3%. Ist bei sehr fettiger Haut sowie Demodikosefällen indiziert, ist derzeit allerdings nicht in Deutschland verfügbar. Es trocknet normale Haut sehr schnell aus, und daher ist dieses Shampoo nicht für Atopie indiziert.

3.2.2. Systemische Antibiotika- Therapie

Eine empirische Antibiotika- Therapie ist vertretbar, wenn folgende Kriterien zutreffen (Beco et al., 2013):

1. Es liegt eine nicht- lebensbedrohliche Infektion vor.
2. Erste Episode einer Hautinfektion.
3. Die klinischen Läsionen stimmen mit einer Oberflächen- oder oberflächlichen Pyodermie überein.
4. Die Zytologie stimmt mit einer Staphylokokken- Infektion überein.
5. Es gibt keinen Grund eine Antibiotika- Resistenz zu vermuten.

Dauer der Behandlung

Die Dauer der Behandlung sollte bei unkomplizierten Infektionen sieben Tage über die klinische Heilung hinaus und 10-14 Tage über die klinische Heilung hinaus bei komplizierten, wie rezidivierenden oder tiefen Infektionen gehen. In vielen Fällen mit Allergien und sekundären Infektionen wird der Patient immer noch Juckreiz und in manchen Fällen (Flohbiss- und Kontaktallergien) noch papuläre Veränderungen zeigen, solange die allergische Grunderkrankung nicht behandelt wird. Zytologie ist in den meisten Fällen ein essentieller Bestandteil der Wiederholungsuntersuchung. Für die meisten oberflächlichen Pyodermien genügt eine dreiwöchige Therapie, tiefe Pyodermien müssen bis zu 3 Wochen nach klinischer Remission und gelegentlich für 8-12 Wochen behandelt werden. Wichtig in diesem Fall ist, dass eine beständige Besserung der klinischen Läsionen gesehen wird.

Dosierung

Insbesondere bei schweren Hunden ist die Versuchung groß, aus finanziellen Gründen das untere Ende des empfohlenen Dosierungsspektrums zu verwenden. Die lokale Konzentration eines Antibiotikums in der Haut ist in den meisten Fällen wesentlich geringer als im Serum oder in anderen Organen. Um effektive Hautkonzentrationen zu erzielen (insbesondere bei Fällen mit tiefen Pyodermien und/oder größeren Eiterherden und Krusten), sollte im Gegenteil das obere Ende des Spektrums Verwendung finden. Langfristig ist es in den meisten Fällen billiger, höher zu dosieren, da die Infektion bei der ersten Behandlung erfolgreich erledigt wird.

Unterscheidung der Antibiotika

1st- line Antibiotika

Hierbei handelt es sich um etablierte und gut tolerierte Breitband- Antibiotika mit einer Wirkung gegen Staphylokokken. Diese Antibiotika können bei unkomplizierten Pyodermien als empirische Therapie eingesetzt werden. Dazu gehören Amoxicillin- Clavulansäure, Cefadroxil, Cefalexin, Clindamycin, Lincomycin und Trimethoprim/Sulfa-Kombinationen (vorsichtig mit Nebenwirkungen, siehe Tabelle). In Fällen einer schwierig durchzuführenden Medikation oder fehlenden Compliance können die 2nd- line Antibiotika Cefpodoxime und Cefovecin, nach gründlicher Abwägung des Tierarztes, in diese Gruppe fallen.

Tabelle 1: Antibiotika zur Pyodermiebehandlung: 1st-line

Antibiotikum	Dosierung	Nebenwirkungen	Zusatzinformationen
1st- line AB			
Trimethoprim/ Sulfa-Kombinationen	15 mg/kg q12h oder 30mg/kg q24h	Keratokonjunktivitis sicca, allergische Reaktionen (Haut-ausschläge, Polyarthritis), Erbrechen, selten Knochenmarks suppression, nieren- und lebertoxisch	50% aller Staph.-Isolate in Australien resistent, kaum Resistenzen in USA und Europa. Billig! Kontraindiziert beim Dobermann wegen Metabolisierungsproblemen.
Amoxicillin- Clavulansäure	12,5-25 mg/kg q12h	Durchfall, Erbrechen	
Cephalexin	20 mg/kg q12h	Immunbedingte Abnormalitäten im Blutbild sehr selten	Klinisch hervorragend wirksam bei tiefen Pyodermien, selten Resistenzen (bei Staph. -isolaten)

2nd- line Antibiotika

Diese Antibiotika sollte nur nach einer bakteriellen Kultur mit Antibiogramm verwendet werden, und wenn nach dieser 1st- line Antibiotika klinisch wirkungslos sind. Diese Antibiotika sind nicht geeignet für eine empirische Antibiotikatherapie. 2nd-line Antibiotika sind Cefovecin, Cefpodixime, Difloxacin, Enrofloxacin, Marbofloxacin, Orbifloxacin und Pradofloxacin. Der Anstieg der Fluoroquinolon- Resistenzen ist vermutlich auf ihren häufigen Gebrauch zurück zu führen, und aus diesem Grund sollten sie als 2nd- line Antibiotika gelten.

Tabelle 2: Antibiotika zur Pyodermiebehandlung: 2nd-line

Antibiotikum	Dosierung	Nebenwirkungen	Zusatzinformationen
2nd- line AB			
Enrofloxacin	2.5mg-5mg/kg q12-24 h	Knorpelentwicklung bei Welpen gehemmt, GIT- Symptome, bei langer Behandlung manchmal nierentoxisch	Gute Penetration bei tiefen Pyodermien. hervorragend für Infektionen mit Mykobakterien. Kontraindiziert bei jungen Hunden!
Marbofloxacin	2 mg/kg q24 h		„Floxacin“ der Wahl bei Katzen
Pradofloxacin	3-5 mg/kg q24h		Hat wesentlich bessere Chancen, Resistenzbildung zu minimieren als alle anderen Fluoroquinolone

3rd- line Antibiotika

Hierbei handelt sich um sehr wichtige human- und tiermedizinische Antibiotika, die vor allem bei der Therapie von multiresistenten Keimen von Nöten sind. 3rd- line Antibiotika dürfen nur verwendet werden, wenn das Antibiogramm eine Sensibilität zeigt, keine 1st- oder 2nd- line Antibiotika sensibel sind und eine lokale Therapie nicht erfolgreich ist. Zu den 3rd- line Antibiotika gehören Aminoglykoside, Azithromycin, Ceftazidin, Chloramphenicol, Clarithromycin, Florphenicol, Imipenem, Phosphomycin, Piperacillin, Rifampin, Tiamphenicol und Ticarcillin.

Antibiotika die eine wichtige Rolle in der Humanmedizin spielen, sollten aus ethischen Gründen gar nicht verwendet werden (z.B. Vancomycin, Teicoplanin, Linezolid etc)

3.2.3. Therapie bei multiresistenten Keimen

Lokale Therapie wird bei multiresistenten Keimen in der Regel als zusätzliche Therapie verwendet. Bei sechs von zwölf MRSP- Infektionen wurden erfolgreich Kombinationen aus lokalen Therapien eingesetzt.

Shampoos: Chlorhexidin, Benzoyl Peroxid und Ethyl Lactat wurde erfolgreich bei MRSP- Infektionen berichtet. Chlorhexidin war bei MSSP- und MRSP- Infektionen erfolgreicher als die anderen. Die Frequenz der Anwendung scheint eine wichtige Rolle zu spielen. 50% von oberflächlichen Pyodermien wurden 3x wöchentlich shampooniert. Eine Einwirkzeit von mindestens 10 Minuten ist zu empfehlen.

Antiseptische Lösungen: Chlorhexidin- Spray kann zusätzlich zum Baden die Effektivität der Behandlung erhöhen. Es sollte dann an den Tagen zwischen den Shampooanwendungen verabreicht werden.

Antibiotische Salben: Alle MRSP- Isolate einer aktuellen Studie waren sensibel auf Mupirocin und Fucidinsäure. Im Gegensatz dazu steht, dass sechs MRSA- Isolate resistent auf Fucidinsäure und eines auf Mupirocin war. Obwohl bislang keine dieser Resistenzen bei MRSP nachweisbar waren, ist es wohl eine Frage der Zeit, dass diese Resistenzen auftauchen werden. Aus diesem Grund sollten diese lokalen Antibiotika gar nicht oder nur mit größter Sorgfalt verwendet werden. Besitzer sollten die Salben mit Handschuhen oder Wattestäbchen auftragen, um sich selber vor einer Kontamination zu schützen.

Systemische Antibiotika- Therapie:

Die systemische Therapie der multiresistenten Keime sollte wie bereits besprochen nur nach einer Resistenzbestimmung eingeleitet werden und nur, wenn das Antibiogramm eine Sensibilität zeigt, keine 1st- oder 2nd- line Antibiotika sensibel sind und eine lokale Therapie nicht erfolgreich ist.

Tabelle 3: Antibiotika zur Behandlung von multiresistenten Keimen

Antibiotikum	Dosierung	Nebenwirkungen	Zusatzinformationen
Clindamycin	11 mg/kg q 12-24h je nach MIC	GIT- Symptome, Leukozytose, Anstieg der Leberenzyme (ALT, AP)	1st- line AB, induzierbare Clindamycin- Resistenz ist bekannt
Chloramphe-nicol	Hund: 40-50mg/kg q8h Katze: 12,5-20mg/kg q 12h	GIT- Symptome, Gewichtsver-lust, Lebertoxizität, Knochen-mark-suppression Mensch: periphere Neuropa-thien, Neuritis des N. opticus, schwere aplastische Anämien	inhibiert Cytochrom P450 3A- Isoen-zyme → erhöhte Konzentration von bestimmten Medikamenten. regelmäßige Blutkontrollen empfeh-lenswert. Besitzer sollten bei der Gabe Hand-schuhe tragen
Rifampicin	Hund: 5-10mg/kg q12-24h	Hepatotoxizität, erhöhte al-kalische Phosphatase, selten Thrombozytopenie, hämolytische Anämie, Anorexie, GIT- Symp-tome	induziert Cytochrom P450 3A- Isoen-zyme → erniedrigte Konzentration von bestimmten Medikamenten. Färbt Urin, Tränen, Speichel, Schweiß und Kot orange
Amikacin	Hund: 15-30mg/kg s.c. q 24h Katze: 10-14 mg/kg s.c. q 24h	Nephrotoxizität, Taubheit bei länge-rer Gabe	

Monitoring und Dekolonisierung

Kontrolluntersuchungen der Tiere mit dermatologischer Untersuchung und Zytologie sind sehr wichtig.
MRSP konnte bei vormals MRSP- infizierten Hunden weiterhin intermittierend nachgewiesen werden. Aus diesem Grund sollte bei erneuter Hautinfektion solcher Hunde vor einer erneuten Therapie immer eine bakterielle Kultur mit Antibiogramm durchgeführt werden. Außerdem besteht eine Wahrscheinlichkeit, dass andere im Haus lebende Hunde ebenfalls kolonisiert oder zumindest kontaminiert sind. Aus diesem Grund sollte auch bei diesen Hunden immer eine Kultur einer empirischen Antibiotikatherapie vorgezogen werden.
Es gibt eine kontroverse Diskussion darüber, ob eine Dekolonisation von MRSP bei gesunden Hunden notwendig und sinnvoll ist.

3.2.4. Hygienemaßnahmen

Hygienemaßnahmen sind von großer Bedeutung im Kampf gegen multiresistente Keime. Dies verringert die Verbreitung der Keime von infizierten Patienten und asymptomatischen Trägern auf andere. Staphylokokken werden häufig über die Hände übertragen, und somit spielt die Handhygiene eine große Rolle.
Die Hygiene der Umwelt sollte ebenfalls nicht vernachlässigt werden, da in einer Studie gezeigt werden konnte, dass das regelmäßige Säubern der Zwinger bei Rettungshunden mit MRSA zu einer Resolution führte.
MRSP- Kontamination in der Tierarztpraxis beträgt ungefähr 5-10% der beprobten Areale. Erschreckend ist die Tatsache, dass MRSP über einen Zeitraum von 6 Monaten in einem Haushalt nachgewiesen werden konnte, obwohl der Hund bereits frei davon war.
Ein Poster der FECAVA zu Hygienemaßnahmen in der Tierarztpraxis kann hier heruntergeladen werden:

http://www.fecava.org/sites/default/files/files/Hygiene%20poster.pdf

Guidelines des Kanadischen Komitees zur Antibiotikaresistenz können hier heruntergeladen werden.

http://www.wormsandgermsblog.com/uploads/file/CCAR%20Guidelines%20Final(2).pdf

4. Diagnose und Behandlung der zugrundeliegenden Erkrankung

4.1. häufige Ursachen

Pyodermien sind in der Regel sekundär und ohne Erkennung und Behandlung der Primärerkrankung stehen die Chancen gut, dass der Patient mit einem Rezidiv in ein paar Wochen oder Monaten wieder vorgestellt wird. Wichtig ist, dass der Besitzer und der Tierarzt den Unterschied zwischen einem Rezidiv und einer Resistenz / Therapieversagen erkennen. Eine effektive antibakterielle Therapie zeigt eine Besserung der klinischen Hautläsionen und Hautzytologie während der Therapie. Eine zu früh abgesetzte Therapie, die zu einem Wiedererscheinen der klinischen Symptome führt, ist kein Grund, dieses Problem Resistenz zu nennen und einen Antibiotikawechsel vorzuschlagen. Ein Rezidiv ist eine wiederholte Infektion nach einer erfolgreichen antibakteriellen Therapie, meistens auf Grund einer unzureichenden Behandlung des prädisponierenden Problems. Ein Rezidiv einer erfolgreich behandelten Pyodermie wird typischerweise mehr als 2 Wochen nach Ende der Therapie auftreten. Dieser Unterschied sollte dem Besitzer bei der ersten Untersuchung erklärt werden.

Tabelle 4: Differentialdiagnosen von Primärerkrankungen, die zur Pyodermie führen können

Allergien	
Atopie/ Futtermittelallergie	Pfoten, Gesicht, Achselhöhlen sind oft betroffen, oft ist initial Juckreiz ohne Primärveränderungen festzustellen
Parasitäre Erkrankungen	
Ohrmilben (Otodectes) Cheyletiella	Oft mit Schuppenbildung assoziiert, kann nur Rumpf-Juckreiz / Pyodermie verursachen
Sarkoptesräude	Plötzlich einsetzender und extremer Juckreiz, Ohrmuschel mehr als Gehörgang betroffen, Ellbogen, Achselhöhlen, Beine, Ventrum. Primäre Läsion ist die Papel. Andere Tiere und Menschen in unmittelbarer Umgebung betroffen
Hormonelle Erkrankungen	
Hypothyreose	Ältere Tiere, mit/ohne anderen Symptomen
Hyperadrenokortizismus	Ältere Tiere, mit/ohne anderen Symptomen
Weitere Primärerkrankungen	
Sebadenitis	Häufig in den prädisponierten Rassen (Königspudel, Samoyeden, Akitas, Viszlas), mit generalisierten Schuppen, Krusten oder Haarverlust einhergehend

4.2. Idiopathische rezidivierende Pyodermien

a. Veröffentlichungen:

- Mayr, Selmair, Schels, 1987: Erfahrungen mit einer Autovakzine- Therapie bei der Staphylokokken- Pyodermie des Hundes
  - retrospektive Auswertung von 529 Fragebögen von 34 Tierärzten (Zeitraum 1973 – März 1985)
- De Boer, Moriello, Thomas, Schultz, 1990: Evaluation of a commercial staphylococcal bacterin for management of idiopathic recurrent superficial pyoderma in dogs
- prospektive, doppelblinde, plazebo-kontrollierte Studie
- Curtis, Lamport, Lloyd, 2006: Masked, controlled study to investigate the efficacy of a Staphylococcus intermedius autogenous bacterin for the control of canine recurrent superficial pyoderma
  - prospektive, einfach verblindete, plazebo-kontrollierte Studie

b. Indikationen für Staphylokokken- Vakzine:

1. Rezidiv: multiple Episoden einer oberflächlichen Pyodermie im vergangenen Jahr .
2. klinisch gutes Ansprechen auf eine Antibiotika- Therapie von mindestens 2-3 Wochen.
3. Rezidiv innerhalb von 2-6 Wochen nach Absetzen des Antibiotikums.
4. Läsionen einer oberflächlichen Staphylokokken- Pyodermie (mit oder ohne Juckreiz).

Vollständiges Abklingen der Läsionen und des Juckreizes bei alleiniger Antibiotikumsgabe.

Keine zugrundeliegende Erkrankung (wie Allergie, Hypothyreose, Demodikose, Dermatophytosen).

Nach Gabe eines wirksamen Antibiotikums:

- Läsionen nicht besser: Demodikose, Mucosis fungoides etc. in Betracht ziehen.
- Juckreiz nicht besser: Atopie- Therapie vor Beginn der Staphylokokken- Vakzine (Symptomatisch mit essentiellen Fettsäuren, Antihistaminika etc. oder kausal mit Hyposensibilisierung).

c. Empfehlungen zu Staphylokokken- Vakzinen

1. gleichzeitige Gabe eines wirksamen Antibiotikums über 6 Wochen.
2. Gabe der Injektionen (Injektionsprotokolle der Labors variieren).
3. Absetzen des Antibiotikums nach 6 Wochen.
4. Injektionen mindestens!! über weitere 4-6 Wochen (insgesamt also mindestens 10-12 Wochen).
5. Möglichkeit der Nachbestellung der Vakzine ohne erneute Kultur, wenn die Behandlung erfolgreich ist

d. Verlauf

1. 1. Rezidiv der Pyodermie:
   - unmittelbares Rezidiv: Vakzine absetzen (hilft nicht und daher nicht sinnvoll weiter zu machen).
   - Rezidivintervall länger als bisher: teilweises Ansprechen der Therapie → Vakzine weiter verabreichen.
2. Kein Rezidiv:
   → Versuch der Dosis- Reduktion.
3. Kein Rezidiv nach weiteren Monaten – Versuch der Reduktion des Injektions- Intervalls.

e. Therapieerfolg

- Keine weiteren Rezidive.
- Milderes Rezidiv.
- Intervall bis zum nächsten Rezidiv länger.

f. Welche Vakzine gibt es?

- Staphylokokken- Lysat (SPL)
  - Delmont Laboratories, PA, USA (nicht in der EU verfügbar)
- Autogene Vakzine:
  - Royal Veterinary College, UK
    In Deutschland:
  - Laboklin, Bad Kissingen
  - Synlab, Augsburg

VetMedLab, Ludwigsburg

g. Nebenwirkungen

- Haut: Rötung und/oder Juckreiz, Granulom (selten), lokal steriler Abszess.
- Allergische Reaktion (selten): Schwäche, Vomitus, Diarrhoe, starker Juckreiz beschleunigte Atmung, Müdigkeit, Lethargie.

h. Zusammenfassung

- Staphylokkoken- Vakzine sind sinnvoll in Fällen chronisch rezidivierender Pyodermie ohne zugrundeliegende Grunderkrankung.
- Zu Beginn 6 Wochen gleichzeitig Vakzine und Antibiotikum.

Weiterführende Literatur

Beco L, Guaguère E et al.: Suggested guidelines for using systemic antimicrobials in bacterial skin infections: part 1 - diagnosis based on clinical presentation, cytology and culture. Veterinary Record 2013 (Open Access)

Beco L, Guaguère E et al.: Suggested guidelines for using systemic antimicrobials in bacterial skin infections: part 2 - antimicrobial choice, treatment regimens and compliance. Veterinary Record 2013 (Open Access)

Frank L, Loeffler A.: Methicillin- resistant Staphylococcus pseudintermedius: clinical challenge and treatment options. Veterinary Dermatology 2012, 23, 283-e56

Nakamura RK, Tompkins E.: Methicillin- resistant Staphylococcus Infections. Vetlearn.com, Compendium: Continuing Educations for Veterinarians, March 2012

Weese JS.: Methicillin- resistant Staphylococcus aureus: An Emerging Pathogen in Small Animals. JAAHA 2005;41: 150-157

Chlorbleiche: Huang J.T., Abrams M., et al: Treatment of Staphylococcus aureus Colonization in Atopic Dermatitis Decreases Disease Severity Pediatrics 2009 123: e808-14

Maeda Y, Loughrey A. et al.: Antibacterial activity of honey against community-associated methicillin-resistant Staphylococcus aureus (CA-MRSA). Complementary Therapy in Clinical Practice 2008 May: 14(2) 77-82

Guidelines des Kanadischen Kommitees zur Antibiotikaresistenz: http://www.wormsandgermsblog.com/uploads/file/CCAR%20Guidelines%20Final(2).pdf

Alopezie durch Infektionen - Dermatophytosen
Aktuelle Behandlungsrichtlinien und ihre Umsetzung

Dr. Sebastian Schleifer

Das **European Scientific Counsel Companion Animal Parasites** (ESCCAP) hat 2011 Leitlinien zur Kontrolle von oberflächlichen Mykosen bei Gesellschaftstieren herausgegeben. In diesen Leitlinien werden Dermatophyten und Hefepilze (Malassezia sp.) abgedeckt. Hintergrund sind u.a. die zoonotischen Risiken, die von Dermatophyten ausgehen, die große Zahl an Faktoren, die das Vorkommen dieser Krankheiten beeinflussen und die Herausforderungen einer erfolgreichen Therapie.

Die Leitlinien sind in sechs Abschnitte unterteilt:

1. Betrachtung von individuellen Faktoren, des Gesundheitszustandes und der Haltung
2. Behandlung von Dermatophytosen bei Hund und Katze
3. Umgebungsbehandlung zur Ansteckungsprävention
4. Behandlung von Malasseziadermatitis bei Hund und Katze
5. Handlungsmöglichkeiten für den Tierhalter, um eine Ansteckung von Menschen zu vermeiden
6. Weiterbildung von Personal, Tierhaltern und der Allgemeinheit

Unter **Abschnitt eins** werden zunächst wichtige individuelle Faktoren für die Dermatophytose aufgelistet. Hingewiesen wird u.a. auf das erhöhte Erkrankungsrisiko bei Welpen/Kätzchen und alten sowie bei tragenden Tieren, auf die Teratogenität bestimmter antimykotischer Medikamente, auf Rasse- und mögliche Familienprädispositionen, die mögliche Rolle schwächender Vorerkrankungen und Infektionen, die Rolle von Ektoparasiten und Klimafaktoren und der Haltung und Pflege.

Bezüglich der Malasseziadermatitis wird auf Rasseprädispositionen bei Hund und Katze sowie auf die Tatsache hingewiesen, daß die Atopische Dermatitis die häufigste Grunderkrankung bei Hunden mit Malasseziadermatitis ist. Ektoparasiten und Sekundärinfektionen können auch eine Malasseziadermatitis verursachen. V.a. bei Katzen kann das Vorliegen einer Malassezia-Infektion auf eine schwere Vorerkrankung wie z.B. eine Retrovirusinfektion, paraneoplastisches Syndrom oder Diabetes mellitus hinweisen.

Abschnitt zwei befasst sich mit der eigentlichen Behandlung, an deren Anfang die korrekte Diagnose steht. Hierfür sind spezielle Tests notwendig. Behandelt werden die Untersuchung mit der *Wood´*schen Lampe, die mikroskopische Untersuchung von Haaren, die Möglichkeiten für eine korrekte Probenentnahme sowie verschiedene mögliche Nährböden für die kulturelle Untersuchung. Es wird empfohlen, Proben an ein erfahrenes Fachlabor für Veterinärmykologie zu senden. Eine Speziesdiagnose ist vorteilhaft.

Um den Heilungsverlauf zu beschleunigen und die Umweltkontamination zu verringern, sollte in jedem Krankheitsfall eine Behandlung angeraten werden. Arthrokonidien an infizierten Haaren können u.U. bis zu 18 Monate lang infektiös bleiben. Infizierte Tiere, asymptomatische Träger und infektiöse Partikel in der Umwelt sind dauerhafte Infektionsrisiken für Mensch und Tier. Systemische Antimykotika sollen die Heilung beschleunigen, während die äußerliche Behandlung und die Umgebungsbehandlung die Ansteckungsgefahr mindern sollen.

Empfohlen wird daher eine Kombinationsbehandlung aus systemischer und äußerlicher Behandlung. An systemischen Medikamenten werden Griseofulvin, Ketokonazol, Itrakonazol und Terbinafin genannt. Griseofulvin ist in den meisten europäischen Ländern nicht mehr registriert, kann gastro-intestinale und hämatologische Nebenwirkungen auslösen (v.a. bei der Katze) und ist wegen seiner Teratogenität bei tragenden Tieren kontraindiziert. Itrakonazol ist sicherer in der Anwendung als Ketokonazol, das Anorexie, Vomitus und Hepatoxizität auslösen kann. Außerdem kann es den Steroidstoffwechsel beeinflussen. Itraconazol ist für die Verabreichung jede zweite Woche zugelassen, da es sich in *Stratum corneum* und Haaren anreichert. An äußerlichen Medikamenten werden Shampoos mit der Kombination Miconazol/Chlorhexidin und Spülungen mit Enilkonazol oder Schwefelkalk genannt, die mindestens zweimal pro Woche angewandt werden sollen. Eine rein lokale Behandlung („spot treatment“) wird nicht empfohlen.

Besonders hingewiesen wird auf die angemessene Behandlungsdauer. Als Richtschnur gilt, daß einmal pro Monat eine Kontrollkultur angelegt werden soll. Behandelt werden soll so lange, bis zwei aufeinander folgende Kulturen negativ waren. In Haushalten mit mehreren Katzen werden sogar drei negative Kulturen bevorzugt. Sind Kontrollkulturen nicht möglich, wird eine Mindestbehandlungsdauer von 10 Wochen empfohlen. Sind nach 8 Wochen noch Läsionen sichtbar, sollte an Mängel in der Umsetzung der Maßnahmen (Compliance), zugrundeliegende Erkrankungen oder genetische Faktoren gedacht werden. Echte Resistenz der Dermatophyten gegen angewandte Antimykotika ist dagegen extrem selten der Grund für ein Therapieversagen. Rückfälle werden meist durch eine mangelhafte Umgebungsbehandlung verursacht. Was das Scheren betrifft, so vereinfacht es die äußerliche Therapie und führt zu einem besseren Eindringen der Wirkstoffe. In Haushalten mit ein oder zwei

Haustieren kann teilweises Scheren ausreichen. Infizierte Tiere sind von nicht-infizierten vollständig zu trennen. Die Speziesdiagnose hat keinen Einfluß auf die Wahl der einzusetzenden Medikamente, da alle Dermatophyten in etwa gleich empfindlich auf die Wirkstoffe reagieren. Sie ist v.a. für ein besseres Verständnis der Epidemiologie und damit für ein Vermeiden von Rezidiven nützlich. Auf die spezielle Problematik von Dermatophytosen in Catteries und Tierheimen etc. wird hingewiesen.

Da Hunde und Katzen grundsätzlich lebenslang von einer Infektion bedroht sind, kommt der Prophylaxe besondere Bedeutung zu. Die Ansteckung geschieht durch Kontakt mit infizierten Tieren, Räumen oder Gegenständen. Dieser ist nicht immer zu vermeiden. Asymptomatische bzw. unerkannte Träger stellen eine besondere Gefahr dar. Die orale Verabreichung von Antimykotika wird zur Prophylaxe nicht empfohlen. Eine äußerliche Behandlung erscheint sinnvoller. Empfohlen wird die Anwendung eines entsprechenden Shampoos oder einer Spülung am ganzen Körper innerhalb eines Tages, wenn eine Exposition vermutet wird. Der Gebrauch von Vakzinen kann derzeit nicht empfohlen werden. Sinnvolle Maßnahmen um Infektionen in Zuchten und Tierheimen zu vermeiden werden diskutiert. Hierzu gehören u.a. eine gründliche Eingangsuntersuchung, Impfung, Entwurmung, Ektoparasitenbehandlung, eine Untersuchung mit der *Wood´*schen Lampe und einer Pilzkultur. Bevor Testresultate bekannt sind, sollten Neuzugänge in einer Quarantänestation untergebracht werden. Idealerweise stehen separate Räume für Infizierte zur Verfügung. Mechanische Träger sollten äußerlich behandelt werden, während Infizierte innerlich und äußerlich behandelt werden müssen und erst nach zwei negativen Kulturen zugelassen werden dürfen.

Abschnitt drei behandelt die Umgebungsbehandlung. Ziel ist die Eradikation infektiöser Sporen an Haarfragmenten und Hautschuppen. Dazu werden gründliche Reinigungs- und regelmäßige Desinfektionsmaßnahmen empfohlen. Nach entsprechendem Staubsaugen und Wischen kommen geeignete Desinfektionsmittel zum Einsatz. Unverdünnte Chlorbleiche und 1% Formalin sind gegen Sporen in der Umgebung wirksam. Chlorbleiche kann aber aufgrund seiner kaustischen Eigenschaften nicht überall eingesetzt werden. Eine 1:10 verdünnte Natriumhypochlorid Lösung und Enilkonazol Lösung sind ebenfalls wirksam. Es ist unverzichtbar, Bürsten, Kämme, Decken, Käfige etc. ebenfalls gründlich zu reinigen und zu desinfizieren. Gleiches gilt für Transportmittel wie Autos etc. Um die Effizienz der Desinfektion zu überprüfen, können Räumlichkeiten mittels Kontaktplatten oder Luftfiltern getestet werden.

Die Behandlung der Malasseziadermatitis bei Hund und Katze werden in **Abschnitt vier** besprochen. Zunächst werden die typischen klinischen dermatologischen und otologischen Veränderungen beschrieben. Die Diagnose wird auf der Grundlage des klinischen Bildes, des Nachweises erhöhter Mengen von Hefeorganismen auf veränderter Haut (zytologische Untersuchung von „Tesafilmpräparaten“) sowie der Verbesserung nach entsprechender antimykotischer Therapie gestellt. Die Therapie besteht zunächst in der äußerlichen Anwendung von Azolen oder Nystatin, da Malassezia- Hefen sich im *Stratum corneum* befinden. Diese Wirkstoffe sind oft kombiniert mit Kortikoiden und Antibiotika, insbesondere bei Ohrsalben. Tiere mit *Malassezia*- Otitiden müssen vollständig dermatologisch evaluiert werden, da ohne die Identifizierung und Kontrolle aller prädisponierenden, primären, sekundären und sonstigen krankheitsverlängernden Faktoren Chronizität oder Rezidive zu erwarten sind. Laut einer evidence-based Review aus dem Jahr 2009 kann die Verwendung eines Shampoos mit 2% Miconazol/2% Chlorhexidin zweimal pro Woche empfohlen werden. Außerdem können Ketokonazol (10mg/kg SID) und Itrakonazol (5mg/kg SID) für drei Wochen verwendet werden, wobei Itrakonazol besser verträglich ist und wöchentlich abwechselnd verabreicht werden kann. Bei Paronychie können längere Behandlungsperioden notwendig sein. Zugrunde liegende Ursachen führen oft zu Rezidiven und müssen deshalb adäquat behandelt werden. Die Abheilung ist klinisch und zytologisch festzustellen.

Die Beratung betroffener Tierhalter wird in **Abschnitt fünf** behandelt. Wichtige vorbeugende Maßnahmen sind die Handhabung einer guten persönlichen Hygiene, die Kontrolle eine Infektion durch wiederholte adäquate Behandlung und regelmäßige diagnostische Überprüfung von deren Wirksamkeit, die bestmögliche Vermeidung von Infektionsrisiken für die Haustiere und die bestmögliche Vermeidung von Expositionen gegenüber infizierten Tieren und Räumlichkeiten. Auf das Zoonoserisiko, das besonders für bestimmte Personengruppen erhöht sein kann, muß immer wieder hingewiesen werden. Das zoonotische Risiko, das von *Malassezia pachydermatis* ausgeht, scheint gegenwärtig im Vergleich mit Dermatophyten geringer zu sein. Fälle von Fungämien in Intensivabteilungen für Neugeborene und Erwachsenen mit ernsten internistischen Erkrankungen sind publiziert. Dies unterstreicht die Notwendigkeit einer guten (Hand-) Hygiene bei Personal im Gesundheitswesen.

In **Abschnitt sechs** wird schließlich auf die große Bedeutung hingewiesen, die der Information und Aufklärung von Tierärzten, Ärzten und deren Mitarbeitern über die Dermatophytose, ihre Übertragungswege, Risiken und Behandlung zukommt.

Erfahrungsgemäß stellt die **praktische Umsetzung** eines wirkungsvollen Behandlungsprogrammes bei **Dermatophytosen**, das sich an diesen Richtlinien orientiert und zu einer dauerhaften, mykologischen Heilung führt, eine nicht zu unterschätzende Herausforderung dar. Dabei führt jede Verzögerung zu einer Erhöhung des Zoonoserisikos, das oft unterschätzt wird. Es ist in erster Linie dieses Risiko, das zu äußerster Sorgfalt verpflichtet. Eine eingehende Anamnese, die die in Abschnitt eins aufgeführten Einflussfaktoren inkl. eventueller

Grunderkrankungen abdeckt, ist unerlässlich. Die hierfür benötigte Zeit muß eingeplant werden. Was die Diagnostik der Dermatophytose betrifft, sind eine korrekte Probenentnahme (ausreichende Menge, korrekte Entnahmetechnik, Vermeidung eine Überwucherung apathogener Schimmelpilze) und Bebrütung bzw. Probenverarbeitung entscheidend. Falsch negative Ergebnisse erhöhen das Übertragungsrisiko, während falsch positive erhebliche medizinische und finanzielle Belastungen durch nicht indizierte Therapien mit sich bringen. In der Praxis des Autors werden Pilzkulturen zum Nachweis von Dermatophyten an Veterinärmedizinisch- Diagnostische Labors eingesandt. Dies ermöglicht eine (sensitive) Speziesdiagnose ohne erhöhtes Infektionsrisiko in den Praxisräumen. Seit neuestem wird auch eine PCR- Untersuchung auf Dermatophyten angeboten. Sie führt zu einer großen Zeitersparnis, sowohl bei der Erstdiagnose als auch bei den Kontrolluntersuchungen. Um die Spezies zu identifizieren (Infektionsquelle?), wird jedoch weiterhin eine gleichzeitige Pilzkultur empfohlen. Aufgrund des zoonotischen Potentials verbieten sich Behandlungsmethoden, deren Wirksamkeit nicht ausreichend belegt ist, wie etwa die ausschließlich punktuelle äußerliche Behandlung, der Einsatz von Vakzinen oder Lufenuron. Die Umsetzung der Richtlinien erfordert einen nicht unerheblichen finanziellen und Arbeitsaufwand der Tierhalter. Hinzu kommen oft Ängste bezüglich der Toxizität der Medikamente und, insbesondere bei Katzenzuchten, bezüglich einer eventuellen Rufschädigung. Weiterhin müssen z.B. Reinigungs- und Desinfektionsmaßnahmen korrekt ausgeführt, Medikamente konsequent in der richtigen Dosierung verabreicht, nicht zu reinigendes Equipment eventuell entsorgt, Zuchtprogramme vorübergehend eingestellt, Ausstellungsbesuche abgesagt, Schutzkleidung verwendet, Tiere separiert und infektiöses Material sachgerecht entsorgt werden. All dies erfordert gründliche Aufklärung, eine vertrauensvolle Zusammenarbeit (Compliance) und eine individuelle Anpassung des Behandlungsplanes. Ein häufiger Grund für Rezidive ist eine unzureichende Behandlungsdauer. Eine klinische Heilung ist nicht mit einer mykologischen Heilung zu verwechseln.

Da *Malassezia pachydermatis* als fakultatives Pathogen betrachtet wird, das nur nach einer Störung der normalen Physiologie und/oder Anatomie der Haut in der Lage ist, eine Infektion zu verursachen, steht in Fällen einer Malasseziadermatitis die Suche nach der zugrundeliegenden Erkrankung im Vordergrund. In Frage kommen angeborene Ursachen, wie z.B. primäre idiopathische Seborrhoe, Hautfalten, Immundefekte oder Rasseprädisposition. Häufige erworbene Erkrankungen sind v.a. Allergien und Endokrinopathien. Auch immunsuppressive Behandlungen sowie Umstände, die die Hautflora stören, können ursächlich sein. Bei der Katze ist vor allem an systemische Erkrankungen wie FeLV/FIV, Diabetes mellitus. Devon-Rex und Sphinx Katzen sind prädisponiert. Eine vollständige dermatologische Aufarbeitung ist also in jedem Fall indiziert. Oft ist es vorteilhaft, eine bestehende Infektion zuerst zu behandeln, bevor eine weitergehende allergologische Aufarbeitung eingeleitet wird.

Hautsache?!

Das Haut-Konzept aus einer Hand

Micocep® *20 mg + 20 mg*

Das medizinische Shampoo für Hunde und Katzen

- **Zur Therapie bei *Malassezien*-Dermatitis und *M. canis*-Infektionen**
- **Effektive Wirkstoffkombination: Miconazol-Nitrat + Chlorhexidin-Digluconat**

MalaOtic®

Milder Ohrreiniger für Tiere

- **Reinigt die Ohren**
- **Schafft ein keimunfreundliches Milieu**

Micocep® 20 mg + 20 mg Shampoo für Hunde und Katzen. Wirkstoffe und sonstige Bestandteile: 1 ml Shampoo enthält: *Wirkstoffe:* Miconazolnitrat 20,0 mg, Chlorhexidindigluconat 20,0 mg (als Chlorhexidindigluconat-Lösung 20 %). **Anwendungsgebiete:** *Hund:* Zur Behandlung und Kontrolle seborrhoischer Dermatitis, die mit einem Befall von *Malassezia pachydermatis* und *Staphylococcus intermedius* einhergeht. *Katze:* Zur Unterstützung der Behandlung und Kontrolle von Hautpilzerkrankungen verursacht durch *Microsporum canis* in Verbindung mit Griseofulvin. **Gegenanzeigen:** Nicht bei tragenden Katzen in Verbindung mit Griseofulvin anwenden (siehe „Besondere Warnhinweise" in der Gebrauchsinformation). Nicht einsetzen bei Überempfindlichkeit gegenüber einem der Wirkstoffe oder der sonstigen Bestandteile. **Nebenwirkungen:** In Ausnahmefällen können Hunde mit atopischer Dermatitis oder Katzen mit allergischen Hauterkrankungen nach der Behandlung Juckreiz und/oder erythematöse Reaktionen entwickeln. In sehr seltenen Fällen können Hunde und Katzen nach der Behandlung Hautreaktionen zeigen (Juckreiz und Rötung). Die Behandlung von Katzen mit dem Shampoo kann zu einer anfänglich erhöhten Ausbeute an *M. canis* bei der Probenentnahme mittels Bürstentechnik führen. Falls Sie Nebenwirkungen, insbesondere solche, die nicht in der Packungsbeilage aufgeführt sind, bei Ihrem Tier feststellen, teilen Sie diese Ihrem Tierarzt oder Apotheker mit. **Wartezeit:** Entfällt. *Hinweis:* Nicht bei Tieren anwenden, die der Gewinnung von Lebensmitteln dienen. **Inhalt:** 1 x 250 ml Shampoo. Nicht über 25 °C lagern. Vor Frost schützen. Das Arzneimittel nach Ablauf des auf Behältnis und äußerer Umhüllung angegebenen Verfalldatums nicht mehr verwenden! Nach Anbruch innerhalb von 3 Monaten verbrauchen. Nicht verbrauchte Reste sind nach Ablauf des Haltbarkeitsdatums nach Anbruch zu verwerfen. Arzneimittel unzugänglich für Kinder aufbewahren. Apothekenpflichtig! **Pharmazeutischer Unternehmer:** CP-Pharma Handelsges. mbH, 31303 Burgdorf.

cp-pharma®
www.cp-pharma.de

Alopezie durch Endokrinopathien
Probleme der Diagnostik und Therapie bei Hyperadrenokortizismus, Hypothyreose und geschlechtshormonabhängigen Erkrankungen

Kamil Tomsa, DECVIM-CA, Ennetseeklinik für Kleintiere, Rothusstrasse 2, 6331 Hünenberg, Schweiz
Claudia Nett, DACVD & DECVD
vetderm.ch – Dermatologie und Allergologie für Tiere, c/o Ennetseeklinik für Kleintiere, Rothusstrasse 2, 6331 Hünenberg, Schweiz

Dermatologische Symptome
Haarverlust, der durch hormonelle Störungen verursacht wird, äußert sich stets in einer nicht-entzündlichen Alopezie. Diese ist typischerweise nicht-pruritisch und symmetrisch mit kutaner Hyperpigmentierung. Der Kopf und die Extremitäten bleiben in der Regel verschont, die Alopezie konzentriert sich auf den Stamm.

Die wichtigsten Differentialdiagnosen zu endokrinen Alopezien sind follikuläre Dysplasien wie z.B. die zyklische oder saisonale Flankenalopezie, die Farbmutantenalopezie, die Schablonenkrankheit und die Dysplasie der schwarzen Haare.

Je nach Erkrankung sind nebst der Alopezie einige weitere spezifischere Hautveränderungen zu beobachten:
Beim **Hyperadrenokortizismus** (Cushing) sind teilweise Hautatrophie, Schuppen- und Komedonenbildung (vor allem am Bauch) und Teleangiektasie auffällig. Relativ häufig kommt es zu sekundären Pyodermien oder Demodikose. Selten kann auch eine Calcinosis cutis beobachtet werden. Diese Kalziumdepots (weiße, derbe Plaques) werden vorwiegend in der Kopfregion (Ohransatz), den Achseln, dem Rücken und der inguinalen Haut beobachtet. Chronische Fälle können ausgedehnte Ulzerationen der Hautoberfläche mit sekundärer Pyodermie (oft sekundär zur Automutilation) über den Kalziumdepots aufweisen. Für den Kliniker ist es wichtig zu wissen, dass die klinischen Symptome eines adrenalen Cushings (ACTH-unabhängiges Cushing) tendenziell milder und subtiler sind als bei einem hypophysären (ACTH-abhängiges Cushing) Hyperadrenokortizismus.
Bei der **Hypothyreose** sind die ersten dermatologischen Symptome ein glanzloses, trockenes Haarkleid und Schuppenbildung, gefolgt von Alopezie vor allem an Friktionsstellen (Halsbandregion, Schwanzspitze, Nasenrücken, Ellenbogen und Hüfthöcker) und symmetrischer Flankenalopezie. Dies wird ausgelöst durch einen Haarzyklusarrets, die Haare bleiben in einer verlängerten telogenen Phase. Oft sind zuerst die Deckhaare betroffen, die Hunde zeigen dann das typische wollige Welpenfell. Bei kurzhaarigen Rassen wie z.B. dem Boxer oder dem Dobermann bleiben die Haare übermäßig lange im Haarfollikel sitzen, da sie nicht erneuert werden. Klinisch zeigt sich das durch aufgehellte Farbe und struppigem Fell. Ein weiteres typisches Zeichen ist der fehlende Haarwuchs an geschorenen Stellen. Die Haut selber erscheint kühl und ödematös, in sehr seltenen, chronischen Fällen kommt es durch ein Myxödem zu einem tragischen Gesichtsausdruck. Manchmal präsentieren sich hypothyreote Hunde allein durch rezidivierende bakterielle Follikulitis oder bakterielle Otitiden.
Oestrogen ist ein potenter Modulator des Haarzyklus und kann die Induktion des anagenen Stadiums verzögern, was ebenfalls zu einem Haarzyklusarrest führt. Beim **Hyperöstrogenismus** des intakten Rüden ist eine feine erythematöse Linie, die vom Skrotum zum Präputium reicht, praktisch pathognomonisch. Es handelt sich um die s.g. lineare präputiale Dermatose. Später kommt es zum Haarverlust, der typischerweise Abdomen, mediale Schenkel und das Perineum betrifft; Kopf und Extremitäten werden ausgespart. Die Haare lassen sich leicht epilieren und die haarlose Haut ist stark hyperpigmentiert. Seborrhoe oder sekundäre bakterielle Follikulitis sind nicht selten. Bei Hündinnen sind die dermatologischen Symptome ähnlich wie bei Rüden: bilateral symmetrische Alopezie mit Hyperpigmentierung. Die Hyperpigmentierung kann sich auch als schwarze Makulae auf der Bauchhaut äußern.

Systemische Symptome
Endokrine Alopezien sind stets auch Ausdruck der systemischen Erkrankung. In der Regel (aber nicht immer – Studie 2011: 10 Hunde mit Hyperadrenokortizismus, welche ausschließlich dermatologische Veränderungen ohne systemische Symptome hatten) zeigen betroffene Hunde neben Hautveränderungen auch weitere klinische Symptome.

Hyperadrenokortizismus
Häufig: Polyurie, Polydipsie, Polyphagie, Stammfettsucht, Muskelatrophie, Hecheln
Selten: Myopathie (Pseudomyotonie – vermutlich genetisch fixiert), Lungenthrombose, Gallenblasenmukozoele, akute Retinadegeneration (akute Blindheit) bei PDH-Patienten (Studie 2012: abnormale Retinadurchblutung mit Verbindung zu hohen Kortisol- und Triglyzeridwerten)
Hypothyreose
Häufig: Lethargie, Leistungsintoleranz, Gewichtszunahme trotz Kalorienreduktion
Selten: periphere Neuropathien (Facialislähmung, Vestibularsyndrom), Kälteintoleranz, Lahmheit
Geschlechtshormonabhängige Dermatosen
Häufig: Gynäkomastie, herabhängendes Präputium, hämatologische Veränderungen (Knochenmarksuppression), Prostatavergrößerung
Intakter Rüde: einseitige Hodenvergrößerung bei gleichzeitiger Atrophie des anderen
Kryptorchider Rüde: Masseneffekt im kaudalen Abdomen, Hodentorsion (akutes Abdomen)
Hündin: vergrößerte Vulva/Klitoris, Gynäkomastie, Zyklusabweichungen

Klinisches Bild – Verwechslungsmöglichkeiten

Alopezie X
Die Ätiologie ist zwar nach wie vor ungeklärt, aber heute gilt Alopezia X als eine nicht-endokrine Erkrankung. Diese ist geschlechtsunabhängig, geht mit einem follikulären Arrest einher und beginnt meistens bei jungen adulten Tieren nordischer Hunderassen wie z.B. Samojede, Malamut, Husky sowie Zwergpudel, Zwergspitz, Chow-Chow und Keeshond.
Die klinische Erscheinung ist einem Hyperadrenokortizismus sehr ähnlich, allerdings nur was die Hautveränderungen betrifft. Bilateral symmetrische Flankenalopezie, Verlust der Deckhaare mit Retention der Sekundärhaare, ausgeprägte Hyperpigmentierung, wobei – im Gegensatz zum Hyperadrenokortizismus – keine Hautatrophie oder Calcinosis cutis je beobachtet wurde. Ein weiteres typisches Zeichen der Alopezia X ist, dass die Haare an Biopsiestellen wieder nachwachsen. An Alopezia X erkrankte Hunde zeigen auch keine systemischen Symptome, wie dies sonst bei hormonellen Erkrankungen typisch ist.

Diagnostik

Hyperadrenokortizismus
Hyperadrenokortizismus ist eine klinische Diagnose und man sollte nie die Laborwerte dem klinischen Eindruck vorziehen. Zur Diagnosesicherung werden üblicherweise das UCC (**u**rinary **c**ortisol-**c**reatinin-quotient), der ACTH-Stimulationstest und/oder der LDDS-Test (**l**ow-**d**ose-**d**examethasone-**s**uppression test) hinzugezogen. Zur Differenzierung zwischen einem hypophysären (zentralen) oder adrenalen (peripheren) Cushing kann der ACTH-Stimulationstest, Messung des endogenen ACTHs, Nebennieren-Ultraschall und Kopf-CT (Hypophyse) verwendet werden.
Keiner der verfügbaren Tests ist 100% zuverlässig und kann falsch positiv oder falsch negativ ausfallen. Es ist deshalb von großer Bedeutung die Testergebnisse immer in Zusammenhang mit der Anamnese und der Klinik zu beurteilen. Grundsätzlich gilt: zusätzlich zu Anamnese, Klinik und Laborbefunden - mindestens 2 positive Resultate!

UCC
Durchführung
Morgenurin (3 Proben ideal)
Physiologische Werte
<10 x 10-6
Utrecht: < 8 x 10-6
Cushinoid
Variiert je nach Labor/Universität. Meistens >17 x 10-6
Studie (2010): Höchster Wert bei gesunden Hunde mit 30.81 x 10-6 angegeben
Vorteile:
- Wenn negativ = sehr wahrscheinlich nicht cushinoid
- *Nachteile:*
  Soll nicht bei stationären Patienten durchgeführt werden. Werte können durch Aufenthalt- und Krankheitsstress falsch erhöht sein.
- Fluktuation der Kortisolausscheidung auch bei cushinoiden Patienten
- Falsch positive Resultate beschrieben (Hund mit ektopischem intrathorakalem funktionellem Thyroidkarzinom; persönliche Beobachtung (KT) – 2 Hunde mit hepatozellulärem Karzinom)

ACTH Stimulationstest
Durchführung
Serumbasalwert + 1 Stunde nach i.v. (oder i.m.) Injektion von Synacthen
Dosierung
Alt: 0.25 mg/Hund i/v
Neu: 5 ug/kg
Physiologische Werte
<10 ug/dl Kortisol (post-Stimulation)
Cushinoid
>20 ug/dl Kortisol (post-Stimulation)
Vorteile:
- Wenn Verdacht hoch (andere Erkrankungen ausgeschlossen) – genauer Test
- Weniger anfällig auf Stress als LDDS
- Guter Basistest vor Therapie
- Exzellenter Verlaufstest unter Therapie
- Bester Test zum Differenzieren zwischen iatrogenem und spontanem Hyperadrenokortizismus

Probleme:
Negatives Resultat schließt Cushing nicht aus

LDDS

Durchführung

Serumbasalwert + 4 und 8 Stunden nach i.v. Injektion von 0.01 mg/kg Dexamethason

Physiologische Werte

< 27.6 nmol/l (4-Stunden und 8-Stunden post-Injektion)

Cushinoid

8-Stunden Wert > 27.6 nmol/l

Vorteile:

- Sensitiver als ACTH Test, dafür weniger spezifisch
- Teilweise Differenzierung zwischen zentraler (hypophysär, PDH) und peripherer (adrenal, FAT) Form des Hyperadrenokortizismus möglich. Viele PDH-Patienten weisen nach einem physiologischen Abfall des 4-Stunden-Wertes, einen erneuten Anstieg des 8-Stunden-Kortisolwertes über den Normalwert.

Probleme:

- Drei Blutentnahmen über 8 Stunden Zeitspanne erforderlich

Besonderheiten

- Invertiertes Muster beschrieben: 4-Stunden-Wert erhöht, 8-Stunden-Wert physiologisch (5 Hunde mit PDH)

Endogenes ACTH

Durchführung:

Serumbasalwert

Physiologische Werte:

Variieren je nach Labor

Cushinoid:

Zentral – erhöht

Peripher – erniedrigt (unterdrückt unter die Messgrenze, < 5 pg/ml)

Vorteile:

- Einfach
- Unterscheidung zwischen PDH und FAT möglich (cave: beide Formen gleichzeitig beschrieben)

Nachteile:

- Instabiles Molekül (tiefgefrieren und rascher Transport ideal, Stabilisatoren mit unsicherer Wirkung)
- Grauzone Messungen bekannt (wenn untere Messgrenze < 10 pg/ml); neue Methoden schneiden aber sehr gut ab (untere Messgrenze 5 pg/ml)

Nebennierenultraschall

Physiologische Werte:

< 7.4 mm Durchmesser

- Rassenunterschiede: Studie (2013) verglich Ausmessungen des kaudalen Pols der beiden Nebennieren bei gesunden Labradoren (7.9 mm, links und 9.5 mm, rechts) und gesunden Yorkis (5.4 mm, links und 6.7 mm, rechts). Studie (2011) bei Hunden < 10 kg zeigte einen Median bei gesunden Hunden von 4.3 mm und von 6.3 mm bei Hunden mit PDH. Die Autoren bezeichneten 6 mm als cut-off Wert bei dieser Gewichtskategorie.
- Exogene Steroide: Studie (2012) dokumentierte signifikante aber individuell stark unterschiedliche Schrumpfung der beiden Nebennieren innert 4 Monaten nach Beginn der Steroidtherapie. Die Nebennieren erlangten innert 1 Monats nach dem Absetzen wieder ihre ursprüngliche Größe.

Vorteile:

- Einfach, schnell, akkurat (stark Anwender-abhängig)
- Unterscheidung zwischen PDH und FAT möglich. PDH – bilateral symmetrisch vergrößert; FAT – einseitig vergrößert (Knoten, Masse). Studie (2010) zeigte, dass dorsoventraler Durchmesser der kleineren Nebenniere von < 5 mm mit einem FAT assoziiert ist. Je grösser die Masse, desto wahrscheinlicher dass es maligne ist.
- Gefäßinvasion/Metastasen beurteilbar (nicht immer)
- Andere intraabdominale Befunde ermittelbar – z.B. Gallenblasemukozoele, Harnblasensteine durch UTI, Pyelonephritis

Nachteile:

- PDH-Hunde können normale Nebennierendicke aufweisen (ca. 30% der Fälle, vermutlich beginnende oder milde Erkrankungsformen)
- Rechte Nebenniere teilweise schwer darstellbar
- Sagt nichts über Funktionalität aus
- PDH und FAT können koexistieren

Computertomographie und MRT
Beide Methoden finden ihre Anwendung einerseits in der Diagnostik eines hypophysären Tumors insb. eines Makroadenoms (hypophysärer Tumor > 1 cm) wie auch in der räumlichen Darstellung beider Nebennieren resp. einer allfälligen Nebennierenmasse und deren Infiltration in die umliegenden Strukturen.
Studie (2011): verschiedene CT-Messungen konnten nicht zuverlässig zwischen ACTH-abhängigem (PDH) und ACTH-unabhängigem (FAT) Hyperadrenokortizismus differenzieren.
Vorteile:
- Räumlich optimale Darstellung

Nachteile:
- Vollnarkose
- Kosten

Besonderheiten:
- Fallbericht (2012): endokrinologisch inaktives hypophysäres Karzinom der kortikotrophen Zellen bei einem 11-monatigen Weimaraner mit akuten neurologischen Störungen ohne cushinoide Erscheinung beschrieben

Rassenunterschiede in den Testergebnissen
Bei Scotch Terriers wurden höhere ALP-Werte als bei den anderen Rassen beobachtet. Ebenfalls wurde eine rassentypische idiopathische vakuoläre Hepatopathie (histologisch ähnlich der Steroidhepatopathie) beschrieben. Bei einer amerikanischen Untersuchung mit 34 klinisch gesunden ST (17 mit und 17 ohne ALP-Erhöhung) konnte eine Erhöhung des steroid-induzierter ALP-Isoenzyms bei betroffenen ST gezeigt werden. Bei 6 Hunden mit ALP-Erhöhung konnte eine cushinoide Reaktion im ACTH Test nachgewiesen werden. Ebenfalls konnten signifikante Erhöhungen verschiedener Metaboliten der adrenokortikalen Achse prä- und post-ACTH Stimulation bei den meisten ST ohne ALP-Erhöhung gemessen werden. Bei allen betroffenen und den meisten ST ohne ALP-Erhöhung konnte eine vakuoläre Hepatopathie festgestellt werden. Die Autoren postulierten, dass die ALP-Erhöhung bei ST auf einen subklinischen Hyperadrenokortizismus hindeutet. In einer französischen Studie mit 15 ST, bei denen eine Leberbiopsie entnommen wurde, konnte erhöhte ALP-Werten bei allen Tieren nachgewiesen werden, die histologischen Veränderungen reichten von unauffälliger Leber (1/15), Hepatitis (1/15) bis zu vakuolärer Hepatopathie (13/15). Bei einem Hund konnte ein Leberkarzinom mit vakuoläre Hepatopathie (1/15) gesehen werden. Bei allen Tieren wurde auch ein ACTH durchgeführt – bei 2/15 Patienten war eine cushinoide Reaktion beobachtet.
Eine holländische Studie betrachtete die adrenokortikale Achse bei Miniaturspitzen und Miniaturpudeln mit wie auch ohne generalisierte Alopezie, klinisch ähnlich der typischen Cushing-Alopezie. Bei den untersuchten Tieren wurde eine erhöhte Resistenz der adrenokortikalen Achse gegenüber Dexamethason nachgewiesen (oraler LDDS-Test). Die Autoren beschlossen, dass es bei den betroffenen Patienten um einen milden (beginnenden) hypophysär-abhängigen Hyperadrenokortizismus mit fehlender Progression handelt. Die Ursache der fehlenden Progression bei gewissen Tieren blieb unklar.

Kortisolkonzentration im Speichel
Diese von Menschen abgeleitete Testmethode wurde in einer Studie (2010) auch bei Hunden angewendet und konnte exzellente Korrelation erhöhter Kortisolwerte im Speichel mit Hyperadrenokortizismus nachweisen. Das Hauptproblem war allerdings die benötigte Menge des Speichels (nicht erreicht bei 88/326 Proben von gesunden und 15/30 Proben von cushinoiden Hunden)

Andere adrenokortikale Metaboliten in der Diagnostik des Hyperadrenokortizismus
Nach einer Phase der Begeisterung bezüglich der Kortisol-Vorläuferhormone und deren Rolle in der Pathogenese des Cushingssyndroms, scheint diese etwas abzuflachen und es gibt widersprüchliche Berichte bezüglich des Nutzens dieser Messungen. Unter den am häufigsten gemessenen Werten war vor allem das 17-Hydroxyprogesteron (17-OH Progesteron) untersucht worden und wird auch kommerziell angeboten. Oftmals wird 17-OH Progesteron während des ACTH-Stimulationstests auch mit gemessen. Eine Studie (2008) bescheinigte die höchste Sensitivität und Spezifität dem post-ACTH Kortisolwert in der Diagnosestellung eines PDH. Andere Studie (2012) zeigte eine gute Korrelation der erhöhten Kortisol-, Progesteron- und 17-OH Progesteronwerte post-ACTH-Stimulationstest mit der Diagnose des Hyperadrenokortizismus. Progesteron und 17-OH Progesteron schnitten jedoch nicht besser als Kortisolmessung ab.

Atypisches Cushing-Syndrom
Diese Bezeichnung beschreibt Patienten mit den Cushing-typischen klinischen Veränderungen begleitet von üblichen hämatologischen und biochemischen Parametern, welche im ACTH-Stimulationstest und LDDS-Test physiologische Ergebnisse liefern. Der Begriff wurde erstmals im Jahr 2002 gebraucht als bei einer Gruppe von Patienten mit Symptomen hochverdächtig für einen Cushing, dieser jedoch weder mittels ACTH- noch LDDS-Test diagnostiziert werden konnte. Einige dieser Patienten wurden „blind“ mit Lysodren behandelt und die klinischen Symptome verschwanden (Erhaltungstherapie für max. 2 Jahre geführt). Die Autoren beschlossen damals ein Kortisolvorläufermolekül – das 17-OH Progesteron - zu untersuchen und wiesen sowohl vor wie auch nach der ACTH-Stimulation erhöhte Werte nach. Die Adrenolyse verbesserte die klinischen Symptome und normalisierte die biochemischen und endokrinologischen Veränderungen. Möglicherweise handelt es sich hier um eine Frühform des Cushingsyndroms. In den letzten Jahren wurden oft adrenalen Sexhormone als mögliche Ursache des atypischen Cushings diskutiert. Diese Hypothese ist jedoch nicht eindeutig belegt (Studie (2010): das basale 17-OH Progesteron erreichte bei unkastrierten Hündinnen in verschiedenen Zyklusphasen höheren Werte als bei kastrierten Hündinnen mit Cushing.

Ektopische ACTH Sekretion
Ektopische ACTH-Sekretion (Pankreasmasse – neuroendokriner Tumor mit Metastasen in Leber und regionale Lymphknoten) konnte als Ursache für den klinischen und labormäßigen Hyperadrenokortizismus bei einem 8-jährigen, intakten deutschen Schäferhund-Rüden nachgewiesen werden. Der Patient erfüllte alle diagnostischen Kriterien für einen PDH (symmetrische Adrenomegalie, endogenes ACTH deutlich erhöht), seine Hypophyse jedoch war sowohl im CT wie auch in der Histologie (post-Hypophysektomie) unauffällig. Therapie mit Trilostane kontrollierte alle klinischen Symptome.

Futter-abhängiger Hyperkortisolismus
Dieses Syndrom ist aus der Humanmedizin bekannt und beruht auf einer aberranten Expression von Hormonrezeptoren in der Nebennierenrinde. Es wurde bislang bei einem Hund beschrieben (2008). Die Kombination von folgenden Veränderungen wurde als beweisend betrachtet:

- Tiefe ACTH Konzentration angesichts eines fehlenden funktionellen Nebennierentumors
- Anstieg des UCC von >100 % nach der Fütterung
- Octreotid verhinderte den post-prandialen Anstieg der Plasmakonzentration von Kortisol vollständig
- Erfolgreiche Kontrolle der klinischen Symptome durch die Verabreichung von Trilostane einige Stunden vor der Fütterung.

Hyperadrenokortizismus der Katze
Es handelt sich um eine seltene Endokrinopathie mit subtilen, klinisch jedoch sehr verdächtigen Veränderungen. Typischerweise tritt ein Insulin-resistenter Diabetes mellitus (80%) und eine erhöhte Rissigkeit der Haut (Hautatrophie) auf. Die Symptome des Kortisolüberschusses sind milder (erhöhte natürliche Resistenz der Katze gegenüber der Kortisonnebenwirkungen), jedoch im Wesentlichen mit denen des Hundes identisch. Polyphagie, Polyurie, Pendelabdomen, schlechte Fellqualität, Hypotrichose, Muskelschwund und erhöhte Leberwerte sind typisch aber nicht zwingend alle jeweils vorhanden. Auch diagnostisch gibt es kaum Unterschiede, außer rein technischer Natur – die ACTH-Test-Durchführung erfolgt mit 0.125 mg Cosyntropin (Synacten) und die LDDS-Test Durchführung erfordert eine höhere Dexamethasondosis (0.1 mg/kg i/v). Auch die Anwendung der bildgebenden Verfahren ist identisch und bilaterale Adrenomegalie ist zu erwarten. Die meisten Tiere (85%) haben eine hypophysen-abhängige Form der Erkrankung. Kürzlich erschienenes Poster (ECVIM-Kongress 2012) beschrieb 31 Cushing-Katzen, absolute Mehrheit hatte einen schwer regulierbaren Diabetes mellitus und dermatologische Veränderungen. Die häufigsten Laborveränderungen waren Hypercholesterolämie und Hypertriglyzeridämie, wie auch Isosthenurie.
Trotz spärlichen Berichten in der Literatur existiert iatrogener Cushing bei der Katze nicht selten. Den Autoren sind lediglich 2 Publikationen über dieses Thema bei der Katze bekannt, beide im Hinblick auf die steroid-induzierte Hepatopathie. In der Praxis beider Autoren kommen jedoch ca. 3 – 5 Fälle pro Jahr vor. Die Klinik ist die gleiche wie beim Hund (besondere Veränderungen – Alopezie der Ohren, Ohrknorpelschwäche/Faltung); subjektiv entsteht den Eindruck, dass Katzen etwas mehr Zeit brauchen um solche Symptome zu entwickeln und dass eine individuelle Variabilität in der Kortison-Sensitivität gibt (ähnlich wie beim Hund).

Hypothyreose
Hypothyreose ist eine häufige, aber auch häufig überdiagnostizierte Endokrinopathie der Hunde. Obwohl es kongenitale oder iatrogene Formen gibt (z.B. Thyrosinase-Mangel, post-Thyroidektomie), die absolute Mehrheit der Fälle ist erworben durch eine immun-vermittelte Thyroiditis oder idiopathische Schilddrüsenatrophie. Die Diagnosestellung ist bedeutend erschwert durch den langsam progressiven Verlauf der Erkrankung (schleichend fortschreitende Abnahme der Schilddrüsenleistung) wie auch den Einfluss von nicht-thyroidealen Erkrankungen und Medikamenten auf die Blutspiegel von Metaboliten der Hypophyse-Schilddrüsenachse.
Üblicherweise wird das Messen von Serum-Thyroxin (T4) zusammen mit kaninem TSH (cTSH) empfohlen. In unklaren Fällen kann freies T4 gemessen, ein TSH-Stimulationstest (rekombinantes humanes TSH), Schilddrüsenultraschall oder eine Schilddrüsenszintigraphie zu Diagnosezwecken herangezogen werden. Wie bei Hyperadrenokortizismus, kann jeder verfügbarer Test zweifelhafte Resultate liefern. Im Zweifelsfall und bei starkem Verdacht kann eine diagnostische Therapie durchaus Sinn machen.

<u>Thyroxin</u>
Physiologische Werte

- Abhängig von Alter (Jungtiere haben deutlich höhere Werte)
- Abhängig von Rasse (Windhunde, Basenji haben deutlich tiefere Werte)
- > 11 nmol/l (Michigan, Diagnostic Center)

Vorteile:

- Einfach, günstig
- *Völlig normale Werte machen die Hypothyreose unwahrscheinlich*

Nachteile:

- Tiefe Werte erlauben keine sichere Diagnose
  - Euthyroid sick syndrom
  - Medikamente
  - Fluktuationen auch bei euthyreoten Hunden

Freies T4
Physiologische Werte
> 6 pmol/l
Vorteile:
- Weniger beeinflusst durch euthyroid sick syndrom und Medikamente

Nachteile:
- Beste Messmethode: Equillibriumdialyse
  - Nicht überall verfügbar
  - Studie (2011) zeigte, dass eine neue Methode IMMULITE® 2000 Veterinary Free T4 (VfT4) der Firma Siemens vergleichbar gute Resultate liefert

cTSH
Immer zusammen mit T4 messen!
Physiologische Werte
< 0.5 ng/ml
Vorteile
- Einfach, günstig
- Erhöhte Werte haben gute Spezifität = wenn erhöht, dann sicher hypothyreot
- Suppression unter Therapie bestätigt gute Kontrolle

Nachteile
- Bei ca. 20-40% der hypothyreoten Hunde im Referenzbereich

rhTSH-Stimulationstest
Durchführung
75 - 150 ug/Hund i/v (i/m), Serum vor und 6 Stunden nach Injektion
Physiologische Werte
Euthyreose > 32.2 nmol/l
Hypothyreose < 19.3 nmol/l
Vorteile:
- Goldstandardtest
- Zuverlässig

Nachteile:
- Dauer
- Material kostspielig

Ultraschall
Veränderungen in der Dichte und Größe der Schilddrüse
Vorteile:
- Einfach

Nachteile:
- Erfahrung und gute Ultraschallausrüstung erforderlich
- Subjektivität

Szintigraphie
Vorteile:
- Goldstandard
- Zuverlässig

Nachteile:
- Teuer
- Verfügbarkeit limitiert
- Radioaktivität

Euthyreoid sick syndrom
Verschiedene systemische Erkrankungen (z.B. Diabetes mellitus, Cushing, Herzversagen usw.) verursachen oft erniedrigte Schilddrüsenwerte, obwohl die Schilddrüsenleistung physiologisch ist. Die Ursachen sind komplex.

Medikamenteneinfluss auf die Thyroxinkonzentrationen
Am häufigsten verursachen folgende Medikamente Verschiebungen in der Hypothalamus/Hypophyse/Schildrüsenachse.
Steroide, hochdossiert (T4 erniedrigt, fT4 unverändert/erniedrigt, cTSH unverändert)
Carprofen (T4 + fT4 + cTSH unverändert/erniedrigt)
Sulfonamide (können Hypothyreose induzieren, T4 + fT4 erniedrigt, cTSH erhöht)
Phenobarbital (T4 erniedrigt, fT4 unverändert/erniedrigt, cTSH unverändert/erhöht)
Clomipramin (T4 + fT4 erniedrigt, cTSH unverändert)

Geschlechtsabhängige Dermatosen
Das Finden eines vergrößerten Hodens (intraabdominal bei Kryptorchiden oder skrotal) oder ovarialen Veränderungen bei einem Patienten mit verdächtigen Hautveränderungen erlaubt einen an Sicherheit grenzenden Verdacht einer

geschlechtsabhängiger Dermatose. Entsprechende histologische Veränderungen in den Gonaden (z.B. Sertolizelltumor bei männlichen Tieren) und eine Verbesserung der Klinik nach Kastration untermauern diesen weiter. Die Haare wachsen, in der Regel, innerhalb von 2-4 Monaten nach der Kastration wieder. Obwohl ein erhöhter Östrogenspiegel im Blut die Diagnose ebenfalls unterstützen würde, liegen die Geschlechtshormonwerte bei solchen Fällen oft im normalen Bereich.

Therapie der hormonellen Dermatosen

Hyperadrenokortizismus Hund

Die Therapiemöglichkeiten sind begrenzt und variieren ein wenig in Abhängigkeit von der Erkrankungsform.

ACTH-abhängiger Hyperadrenokortizismus (PDH, hypophysär)

1.

Trilostane (Modrenal, Vetoryl), kompetitive, reversible Inhibition der 3-Beta Hydroxysteroiddehydrogenase (aber nicht auschließlich). Hemmt die Synthese von verschiedenen Steroiden.

Empfohlene Herstellerdosierung:

30 mg SID für Hunde < 5kg

60 mg SID für Hunde 5 – 20 kg

120 mg SID für Hunde > 20 kg

Andere Dossierungsempfehlung:

2 – 5 mg/kg einmal täglich (schneidet gleich gut ab, grössere Hunde brauchen geringere Dosis)

Intervall:

einmal täglich gut geeignet, manche Hunde sind mit BID (Dosis halbiert) klinisch besser kontrolliert.

Studien mit BID Dosierung hatte mehr Nebenwirkungen

Low-dose Trilostane:

0.2 – 1 mg/kg zweimal täglich

Bemerkungen:

Aufnahme variabel, verbessert durch Futter

Therapeutischer Spiegel variabel (10 – 18 h), manche Patienten profitieren von 2 x täglicher Therapie (siehe oben)

Verursacht:

Anstieg des ACTH-Wertes

Vergrößerung der Nebennieren

Apoptose und Nekrose der Nebennieren

Fallbericht: persistierender Hypoadrenokortizismus nach kurzer Trilostane-Therapie

Abortive Wirkung bei anderen Tierarten beschrieben

Tiere unter Trilostanetherapie bilden keine Stressreaktion

Therapie sollte entweder einige Tage vor Narkose/Stress unterbrochen, oder Patient präoperativ mit intravenösen Steroiden behandelt werden

Verlaufskontrolle: (ACTH-Stimulationstest 2 - 6 Stunden nach Tablettengabe, nach 10 Tagen)

post-ACTH Serumkortisol: 35 bis 149 nmol/l (Basalkortisol nicht erforderlich)

Vorteile:

Fein titrierbar, langfristig sicher, zuverlässig

Nachteile:

Lebenslange Therapie, verursacht adrenale Hypertrophie, akute NN-Nekrose (siehe oben)

Studie: 40% der reformulierten Produkte (Generika) wiesen einen zu geringen Gehalt an Trilostane auf.

2.

Lysodren, Derivat des DDTs, abhängig von der Dosis und Dauer verursacht selektive bis nicht-selektive Adrenolyse und dadurch iatrogener Hypoadrenokortizismus. Wenig im Einsatz, vielerorts nicht mehr im Handel.

Dosierung:

Rijnbeck-Protokoll (nicht-selektive Adrenolyse)

75 – 100 mg/kg/Tag für 25 Tage, auf zweimal täglich verteilt, ab 3. Tag Erhaltungsdosis von Fludrokortison und Prednisolon (oder Hydrokortison) lebenslang, mit fett-haltiger Nahrung

Feldmann-Protokoll (selektive Adrenolyse)

50 – 75 mg/kg/Tag bis Durst normalisiert (3 – 10 Tage), weiter 75–100 mg/kg/Woche auf zweimal verteilt

Verlaufskontrolle (ACTH-Stimulationstest)

post-ACTH Serumkortisol: 55.2 bis 110 nmol/l (vorausgesetzt, klinisch gut)

Nachteile:

Mäßige Verträglichkeit (EB/DF, Lebernekrose), Hypoadrenokortizismus relativ häufig, teuer, Verfügbarkeit

3.

Hypophysektomie, ist die kausalste Therapie. Gilt als etabliert, routinemäßig nur an Universität Utrecht durchgeführt.

Vorteile:

Kausale Therapie, gute Erfolgsrate

Nachteile:

Schwerer Eingriff, Verfügbarkeit, Komplikationen (KKS, zentraler DI ...)

4.
Strahlentherapie, vor allem bei hypophysären Makrotumoren sinnvoll und effizient um neurologische Ausfälle zu bekämpfen. Endokrinologisch vermutlich nicht wirksam, deshalb begleitende medikamentelle Therapie erforderlich.

Neue Therapieansätze
Cabergolin (Dopaminagonist), kortikotrophe Zellen des hypophysären Adenoms können D2-dopaminergen Rezeptoren aufweisen, welche Cabergolin besetzen kann.
Studie mit 40 Hunden: Cabergolintherapie war bei knapp 43 % der Hunde effizient (ACTH-Messungen, UCCs, Tumorgröße)

Retinoid (9-Cis-Retinsäure),
Studie mit ca. 40 Hunden: Rückgang der Tumorgröße, Normalisierung der klinischen Symptome, ACTH und Kortisolspiegel während 180 Tage. 6-12 Monaten nach Absetzen kam kein Rezidiv.

Spontane Remission
Dieses Phänomen wurde beschrieben, von uns auch beobachtet. Akute Nebennierenthrombose (Nekrose) wurde histologisch nachgewiesen.

Therapie der Calcinosis cutis
Tägliche topische Applikation von unverdünntem flüssigen Dimethylsulfoxid (DMSO) erfolgversprechend:
Vor Applikation, betroffene Stellen ausrasieren. Bei großflächigen Veränderungen nur 25% der Fläche pro Mal behandeln (wegen Gefahr der zu schnellen/starken Kalziumresorption). In schweren Fällen wird nicht alles Kalzium resorbiert, es bleiben Kalkplatten in der Dermis zurück, die Epidermis normalisiert sich jedoch vollständig. Bei Sekundärinfektionen zusätzlich systemische Antibiose über 14-21 Tage.

ACTH-unabhängiges Hyperadrenokortizismus (FAT, adrenal)

- **Adrenalektomie**, chirurgische Entfernung der ganzen Nebennierenneoplasie
  Vorteile:
  Kausal, wenn erfolgreich (und keine Metastasen) ist Langzeitüberleben möglich
  Nachteile:
  Extrem anspruchsvoll, Komplikationen häufig (Sepsis, Blutung, Thrombose)
- **Lysodren**, geeignet für inoperable Tumoren und/oder metastatischer Erkrankung, Dauertherapie
  Vorteil:
  Adrenolyse – theoretisch – auch bei metastatischer Erkrankung wirksam
- **Trilostane**, funktioniert gut (3 mg/kg zweimal täglich, Daten zeigen gar bessere Überlebenszeiten als mit Lysodren). Metastasenrisiko oder lokale Invasion werden durch Trilostane nicht beeinflusst.

Therapie des Hyperadrenokortizismus bei der Katze
Die Erkrankung gilt als schwer therapierbar und Therapieversagen ist häufig. Bislang wurden vor allem Ketokonazole, Metyrapone oder Lysodren eingesetzt. Vor einigen Jahren wurde die Anwendung von Trilostane bei 5 cushinoiden Katze beschrieben. Die Therapie (6.1 – 12 mg/kg einmal täglich) wurde gut toleriert, die Besserung der Hyperkortisolämie war rasch. Hingegen kam es nicht bei jedem Patienten zur Besserung des Hautzustandes oder des Diabetes mellitus. Dies wurde auch bei anderen Therapieformen beschrieben. Bei einem kleinen Teil der cushinoiden Katzen wurde auch eine transphenoidale Hypophysektomie durchgeführt. 5/7 Patienten überlebten > 6 Monate.

Therapie der Hypothyreose
Die Behandlung erfolgt über die Supplementierung mittels oralem Levothyroxin. Die meisten Quellen empfehlen 20 ug/kg ein oder zweimal täglich als lebenslängliche Behandlung. Die Autoren empfehlen zu Beginn eine 2 x tägliche Behandlung mit 20 ug/kg L-Thyroxin (falls in Tablettenform; bei flüssiger Zubereitung kann einmal täglich begonnen werden).
Nach 2 - 4 Wochen sollten sich Verhaltensänderungen normalisiert haben, nach ca. 3 Monaten sollte das Gewicht normalisiert sein, nach 4 – 6 Monaten die Hautveränderungen (der Besitzer sollte ausdrücklich darauf hingewiesen werden, dass der Zustand der Haut vorübergehend massiv schlechter werden kann – mehr Schuppen, fettig). 4 Wochen nach Therapiebeginn werden cTSH und T4, ca. 4 Stunden nach Tablettengabe, wiederholt. Angestrebt ist ein T4 im hochnormalen Bereich bei gleichzeitig vollständig supprimiertem cTSH). Eine Überdosierung ist äußerst selten.

Alopezie durch follikuläre Dysplasien - Störungen des Haarzyklus, saisonale und hereditäre Alopezien, Schablonenkrankheit

Dr. Monika Linek Dip ECVD (Hamburg)

Wie aus dem Titel hervorgeht handelt es sich um ein „Sammelsurium“ von Alopezien. Ihnen gemeinsam ist ein genetischer Ursprung oder eine starke Rasseprädisposition mit zum Teil noch unbekannter Genetik. Sie zeichnen sich dadurch aus, dass sie weitestgehend auf Veränderungen des Haarfollikels beschränkt sind und meist nicht mit Veränderungen an anderen Organen oder systemischen Erkrankungen einhergehen. Diese Veränderungen müssen nicht congenital, d.h. in den ersten Lebenstagen oder -monaten zu Tage treten, sondern können auch erst im oder nach dem ersten Lebensjahr sichtbar werden.
Eine grobe Einteilung kann man treffen, indem man Haarfollikeldysplasien und Haarzyklusstörungen unterscheidet. Bei ersteren ist eine Rekonstitution nicht möglich, bei letzteren ist ein saisonales, spontanes oder therapeutisch induziertes Nachwachsen von Haaren möglich.

Congenitale Alopezien entstehen meist spontan und/oder werden züchterisch verfolgt. Veränderungen auf Grund von teratogenen Medikamenten sind in der Veterinärmedizin selten.
Da sich der Haarfollikel aus dem Ektoderm entwickelt, können neben der Störung der Anlage des Haarfollikels andere Zelllinien, die sich aus dem Ectoderm entwickeln wie Schweiß -und Talgdrüsen, Nägel/Krallen und Zähne (ectodermale Dysplasien) mitbetroffen sein. Beim Menschen gibt es 190, bei der Maus noch sehr viel mehr verschiedene Formen der ektodermalen Dysplasien, beim Haustier sind nur wenig Daten vorhanden.

Die canine x-linked hypohidrotische ectodermale Dysplasie (HED) ist an das X Chromosom gebunden und betrifft daher fast ausschließlich männliche Tiere (1,2). Sie ist gekennzeichnet durch Alopezie, Zahnanomalien und dem teilweisen bis vollständigen Verlust von Schweiß- und Talgdrüsen. In der Humanmedizin liegt meist eine anhidrotische, ectodermale Dysplasie vor, bei der alle Adnexe insbesondere Schweißdrüsen fehlen.

Genetik: Hervorgerufen wird dieser Phänotyp durch Mutationen des Signalmolekül Ectodysplasin A (EDA) und / oder seines Rezeptors(3). Ectodysplasin spielt in der embryonalen Entwicklung beim sogenannten „Cross Talk“ zwischen ectodermalen Zellen, die aus den epidermalen Zellen als Haarfollikel nach unten wachsen und mesenchymalen Zellen, die die Haarplakode bilden und aus der später die dermale Papille entsteht, eine Rolle. Neuere Studien haben gezeigt, dass Ectodysplasin A unter anderem die Expression von Foxi3 in der Phase der Plakodenbildung reguliert (4). Foxi3 gehört zu einer Familie von Transkriptions- Faktoren, die in der frühen embryonalen Phase für die Entwicklung von Auge, Milchdrüsen, Speicheldrüsen sowie während der gesamten embryonalen Entwicklung für Haarfollikel und Zähne essentiell sind. Durch die Verbindung von EPA und FOXi3 wird die Ähnlichkeit des klinischen Bildes zwischen hypohidrotischer/ anhydrotischer ectodermaler Dysplasie und den caninen haarlosen Rassen erklärbar. Es handelt sich aber weder genetisch noch klinisch/histologisch um die gleiche Veränderung.

Histologisch zeigen Hunde mit caniner x-linked hypohidrotischer ectodermaler Dysplasie an den betroffenen Stellen keine Haarfollikel, keine M. arrector pili, keine Schweiß- und Talgdrüsen.

Klinisch ist die canine x-linked hypohidrotische ectodermale Dysplasie gekennzeichnet durch eine angeborene multifokale Alopezie der Stirn, Sakralregion, des Abdomen und der proximalen Gliedmaßen (5). Die Zähne sind oft zu klein oder fehlen, es kommen Milch- und permanente Zähne nebeneinander vor (6). Die Krallen weisen keine Veränderung auf. An den Körperregionen, die normal behaart sind, ist eine völlig normale Haarfollikelstruktur erhalten. Das Fehlen der Schweißdrüsen ist beim Menschen, der über die Schweißdrüsen seinen Temperaturhaushalt regelt, von größerer Bedeutung. Tiere wie Menschen mit X-linked ectodermalen Dysplasien weisen meist auch eine verminderte Immunantwort auf und zeigen Infektionen des Respirationstraktes, da auch sekretorische bronchiale, tracheale und nasale Drüsen fehlen oder vermindert sind (7).

Aplasien von Haarfollikeln, die durch spontane Mutationen auch ohne eine Bindung an das X Chromosom auftreten, sind extrem selten.

Ectodermale Haarfollikeldysplasien bei haarlosen Rassen sind congenitale Alopezien, bei denen im Gegensatz zur X-linked hypohidrotischen ectodermalen Dysplasie embryonal ein Haarfollikel zwar angelegt wurde, es aber zu unterschiedlich schweren Veränderung in Größe oder Form kommt (8). Hierzu zählen der Chinese Crested Dog, Mexican Hairless Dog und Peruvian Hairless Dog, wovon der Chinese Crested Dog (deutsch: Chinesischer Schopfhund) heutzutage die am häufigsten angetroffene haarlose Rasse in Deutschland ist. Der Peruvian Hairless ist eine sehr alte Rasse Lateinamerikas, die von den Menschen verehrt wurde und als Grabbeigabe gefunden wurde.

Genetik: Die Haarlosigkeit wird autosomal semidominant vererbt und mit Hr symbolisiert. In homozygoter Form ist es pränatal letal. Daher existieren in einem Wurf sowohl behaarte als auch unbehaarte Geschwistertiere, weibliche Tiere sind ebenso betroffen wie männliche, so dass eine Verknüpfung mit dem X Chromosom ausgeschlossen ist. Der sogenannte *Powder Puff* besitzt Unterwolle und ein langes, feines Deckfell mit seidiger Haarstruktur. Die

Variante *Hairless* besitzt mehr oder weniger Haare auf Kopf, Ohren, Rute und den Pfoten. Aus zwei *Powder Puffs* können keine haarlosen Welpen entstehen, aus der Verkreuzung zweier *Hairless* Hunde werden sowohl *Powder Puffs* als auch *Semi-coated* und *Hairless* geboren. Der homozygote Embryo kommt nicht zur weiteren Entwicklung, da FOXi3 in der frühen fetalen/embryonalen Entwicklung vermutlich Einfluss auf die craniofaciale Entwicklung hat.

Mit einer genomweiten Assoziationsanalyse konnte die Mutation in allen drei obengenannten Rassen mit ectodermaler Dysplasie auf eine Frameshift- bzw Raster-Mutation (seven-letter DNA change) auf Chromosom 17 zurückgeführt werden. Auf dem Baseninterval der Mutation ist FOXi3 (forkhead box transcription factor family) codiert, das die ectodermalen Entwicklung von Haaren und Zähnen reguliert (siehe oben) (9). Da bei allen drei Rassen die identische Mutation vorliegt ist anzunehmen, dass sie von dem gleichen haarlosen Vorfahren abstammen. Allerdings zeigt der Chinese Crested die größte Variabilität im Hinblick auf die Haarmenge (powderpuffs, hairless und semi-coated), was vermuten lässt, dass noch andere Gene eine Rolle spielen.

Histologie: Erst jüngst wurden die verschiedenen Typen des Chinese Crested (hairless, semi-coated und powderpuffs) genauer angesehen (8). Dabei zeigen die Powderpuffs normale Haaranlagen mit zusammengesetzten Haarfollikeln, während der Hairless und Semi-coated Typ lediglich einfache Primärhaarfollikel aufweisen. Diese sind meist dysplastisch, bilden keinen Haarschaft und zeigen zum Teil eine ausgeprägte infundibuläre Hyperkeratose. Die Dichte der Haaranlagen pro cm2 nimmt mit der Ausprägung der Alopezie ab, die Anzahl an dysplastischen Haarfollikeln zu. Die Schweiß- und Talgdrüsen sowie die M. arrector pili sind im Unterschied zu x-linked ectodermalen Dysplasie normal entwickelt bei allen Typen. Alle Typen zeigen einen anagen dominierten Haarzyklus, dort wo Haarwachstum stattfindet.

Klinik: Klinische Probleme treten besonders dadurch auf, dass zwar eine Haaranlage mit Talgdrüsen vorhanden ist, das Haar aber, das den Talg über die Haarfollikelöffnung mit nach außen transportiert, fehlt. Dadurch sieht man häufig Komedone und Follikulitiden bis hin zu Furunkeln. Zahnanomalien sind bei allen haarlosen Typen in unterschiedlicher Ausprägung vorhanden.

Haarfollikeldysplasien bei der Katze

Ähnlich wie beim Hund gibt es haarlose Katzen, als bekanntestes Beispiel sei hier die Sphynx Katze genannt. Entwickelt hat sich die Sphynx aus einer spontanen Mutation im H (Hair) Locus, die als haarlose Variante als Hr symbolisiert wird. Interessanterweise hat eine genetische Studie an Sphynx und Devon Rex Katzen gezeigt, dass bei beiden Rassen eine Mutation im Keratin 71 Gen (KRT71) vorliegt (10). KRT71 ist für krauses Haar als Phenotyp verantwortlich. Es konnte gezeigt werden, dass ein „single nukleotide polymorphismus“ (SNP) in diesem Gen sowohl zu haarlosen als auch zu krausem Haar führen kann. Bei der Sphynx handelt es sich um eine einfache autosomal dominante Mutation bei der sowohl Hr/Hr als auch Hr/Dr vorliegen kann, aber Hr als Allele für Haarlosigkeit über das Allele Dr für das krause Devon Rex Haar dominiert. Der Haartyp einer Devon Rex wird nur ausgebildet, wenn beide Allele die komplexe Mutation Dr/Dr aufweisen.

Klinik und Histologie: Bei Sphynx Katzen finden sich dysplastische oder sehr feine Haaranlagen oft auch mit feinen Haarschäften. Talg- und Schweißdrüsen sowie M. arrector pili sind vorhanden. Die dysplastischen Haarfollikel weisen eine infundibuläre Hyperkeratose auf. Zahnanomalien sind nicht vorhanden. Größere Studien über Haarfollikel assoziierte Hautprobleme gibt es nicht, wobei Komedone - Bildung und Haarfollikel-Entzündungen häufig vorkommen. Die bei beiden Rassen (Sphynx und Devon Rex) beschriebene, gehäuft auftretende Malassezien- Überbesiedelung oder –dermatitis könnte mit der Seborrhoe in Zusammenhang stehen (11).

In wieweit die bei Sphynx und Devon Rex beschriebene „Urticaria pigmentosa „ einen genetischen Zusammenhang mit den Mutationen im KRT 71 aufweist ist nicht bekannt.

Haarschaftdysplasien

Neben Dysplasien des Haarfollikels gibt es genetische Haarschaftdysplasien, bei denen der Haarfollikel nach der Morphogenese in die Differenzierung eingetreten ist und Haarschäfte gebildet werden, die Haarschäfte jedoch dysplastisch sind. Beispiele sind die Spiculosis des Kerry Blue Terriers oder Pili torti bei der Katze, beides sehr seltene Haarschaftveränderungen, deren genauen genetischen Hintergrund man nicht kennt. Die bislang beschriebenen Fälle von Pili torti wurden meist bei systemisch kranken Katzen beschrieben. Ein jüngst publizierter interessanter Fall von congenitaler Pili torti bei einer gesunden jungen Katze zeigt Ähnlichkeiten mit congenitaler Trichothiodystrophy, einer seltenen humanen Haarschaftstörung, die mit Sulphurdefiziten einhergeht (12).

Wesentlich besser erforscht sind sogenannte Haarschaftdysplasien, die mit einer Veränderung des Pigments im Haarschaft einhergehen. Hierzu zählen die Canine Schwarzhaardysplasie (black hair follicular dysplasia BHFD) und die Farbmutantendysplasie (color mutant alopecia CAD). Interessanterweise sind hier nicht ektodermale oder mesenchymale Zellen betroffen sondern Zellen des Neuroectoderms , die Melanozyten. Um Erkrankungen zu verstehen, die im Zusammenhang mit Farbveränderungen auftreten, ist es hilfreich zu verstehen wo Melanozyten herkommen, welche Wege sie gehen, wie Melanosome funktionieren und Melanin an andere Zellen abgegeben wird (5).

Während der Embryogenese finden sich multipotente Zellen im Neural Crest. Von dort lösen sie sich und wandern über einen dorsalen und ventralen Pfad zu verschiedenen Körperregionen. Einige dieser Zellen bilden später Melanoblasten/Melanozyten. Sie wandern ins Ectoderm um Haut und Haarfollikel zu bevölkern. Dort bevölkern sie zunächst sogenannte Stammzellnischen, von wo sie differenzierte Melanozyten hervorbringen. Melanozyten wandern aber auf diesem Weg auch in die Iris, die Leptomingen, und an mehrere Orte im Ohr- die Stria vascularis, das Vestibularorgan und die Endolymphe. In der Humanmedizin konnte gezeigt werden, dass andere multipotente Zellen des Neural Crest nach Erreichen ihres Bestimmungsortes vielfältige Differenzierungen erhalten (Glia- und Schwannzellen, endoneuriale Fibroblasten, sympathische und enterische Nerven, craniofaziale Chondrozyten, glatte Muskelzellen und chromafine Zellen der Adrenaldrüsen).

Dadurch erklärt sich warum angeborene Erkrankungen mit Farbveränderungen sehr unterschiedliche Bilder hervorbringen und auch Neurocrestopathien genannt werden. Hierzu zählt z.B. das Waardenburg Syndrom, das in unterschiedlichen Ausprägungen vorkommen kann, z.B. weiße Farbe mit Taubheit (Katze, Hund), blauen Iriden. Diese Tiere haben jedoch in der Regel keine Hautprobleme und werden deswegen hier nicht besprochen.

Canine Schwarzhaardysplasie (black hair follicular dysplasia BHFD) und die Farbmutantendysplasie (color mutant alopecia CAD).

Neben Störungen bei der Wanderung, Differenzierung und Proliferation von Melanozyten kann es auch zu Störungen des Transports der Melanosomen zu den Dendriten der Melanozyten kommen, von wo Melanin an mehrere (bis zu 10) benachbarte Keratinozyten oder Haarfollikelzellen abgegeben wird. Der Transport der Melanosomen vom Zentrum der Zelle, wo Melanosome mit Melanin beladen werden, zur Peripherie erfolgt zunächst an Microtubuli und dann entlang von Actin Filamenten. Die für den Transport verantwortlichen Proteine sind Myosin Va (ein Product des dilute locus d), Rap27a (Product des ashen locus) und Melanophilin (Product des leaden locus). Funktioniert dieser Transport an einer Stelle nicht, so bleiben die Melansomen in der Zellmitte des Melanozyten, verklumpen und können nicht an die benachbarten Keratinozyten oder Haarfollikelzellen abgegeben werden. Dadurch entsteht die sogenannte dilute Farbe oder Farbverdünnung (schwarz wird zu blau oder silber, rot zu falbenfarben). Typischer Vertreter eines dilute Felltyps ist der Weimaraner, der allerdings in der Regel nicht kahl wird. Dilute Farbvarianten beim Doberman, Chihuahua, Chow Chow, Dackel, Pinscher, Dogge, Irish Setter, Italienischer Greyhound, Pudel, Rhodesian Ridgeback, Saluki, Schnauzer, Shelti, Silky Terrier, Whippet, Yorkshire Terrier werden häufig von einer Alopezie begleitet, die meist im ersten Lebensjahr auftritt.

Genetik: Für die Entwicklung des dilute Farbtyps wurde für viele Rassen die gleiche Mutation des Melanophilin Gens (MLPH) gefunden, weshalb man davon ausgeht, daß die Mutation früh entstanden ist (13,14). Sie stellt einen single nucleotide polymorphismus (SNP) vom wildtyp Guanin zu dilute Typ Arginin auf dem Abschnitt c-22 des Melanophilin Gens dar, der autosomal rezessiv vererbt wird. Alle Hunde mit dilute Felltyp sind homozygot für A (A/A). Histologische Untersuchungen dieser Hunde haben gezeigt, daß diese genetische Veränderung Voraussetzung für die Alopezie ist, aber andere bislang unbekannte Mechanismen notwendig sind um klinisch eine Alopezie auszulösen. Möglich wäre, dass neben der Mutation im MLPH weitere bislang unbekannte Mutationen auftreten oder das Freiwerden von toxischen Dopaminen aus den Makromelanosomen die Haarfollikeldysplasie/-dystrophie auslöst. Bei Katzen kommen sehr viele Farbvarianten bei den einzelnen Rassen vor, darunter auch viele dilute Farbtypen. Diese zeigen jedoch nie eine Alopezie, die sich auf die Farbverdünnung zurückführen ließe.

Klinik: Klinisch entwickeln diese Hunde neben einer Abnahme der Haardichte zunehmend Kahlheit insbesondere am Rumpf, die sich später über weite Teile des Körpers erstreckt. Sie tritt während dem ersten Lebensjahr deutlich in Erscheinung. Eine Hypothese ist, daß es durch die Verklumpungen von Melanin zu einer Sollbruchstelle im Haarschaft kommt. Elektronenmikroskopische Aufnahmen konnten große Defekte in der Kutikula zeigen (15). Mit der Kahlheit treten Probleme wie wiederkehrende Pyodermien und Follikulitiden, sowie Comedonenbildung auf.

Histologie: Histologisch sind meist große, verklumpte Melaningranula in der Haarmatrix, im Haarschaft der äußeren Wurzelscheide und in der Epidermis sehr auffällig. Die Haarschäfte sind oft abgebrochen, die Infundibula sind hyperkeratotisch und mit Keratin, Melanin und z.T. abgebrochenen Haarschäften verstopft, die Haarwurzeln häufig im Telogen. Später finden sich dysplastische Haarfollikel sowie eine Pigmentinkontinenz um die äußere Wurzelscheide.

Histologisch und genetisch identisch ist die sogenannte Schwarzhaarfollikeldysplasie (BHFD) (16-18). Hier sind jedoch nur die schwarzen Haare bei ansonsten mindestens zweifarbigem Hund betroffen, die dazugehörende Alopezie tritt schon früh im Leben auf. Betroffen sind der Münsterländer, der Jack Russel Terrier, es wurde aber auch beim Bearded Collie, Saluki und anderen Rassen beschrieben. Beim Gorden Setter wurde die BHFD gehäuft mit symmetrischer lupoider Onychodystrophie beschrieben (19)

Eine bislang nicht näher bezeichnete Alopezie mit Haarschaftdysplasie, die nur die braunen Haare betrifft, ist die Lipidose der braunen Haare des Rottweilers (20,21). Es handelt es sich um eine farbassoziierte Alopezie, die bislang nur beim Rottweiler beschrieben ist. Die Ätiologie und Pathogenese sind unbekannt. In der Haarmatrix der braunen Haare kommt es zu intrazellulären lipid-gefüllten Vakuolen. Die Alopezie entsteht vermutlich durch Haarbruch. Während der ersten Lebensmonate tritt Alopezie an den braunen Abzeichen im Gesicht und an den Füßen und nur dort auf.

Hereditäre, rassespezifische Haarzyklusstörung
Neben den congenitalen Alopezien entwickeln sich sehr typische Alopezien bei bestimmten Rassen zu einem späteren Zeitpunkt, meist jedoch innerhalb der ersten Lebensjahre. Bei keiner dieser Erkrankungen ist es bislang gelungen ein Kandidaten-gen ausfindig zu machen. Obwohl das Fell häufig spontan oder durch therapeutische Maßnahmen nachwächst, werden diese Erkrankungen gelegentlich als dysplastische Alopezien bezeichnet, da die anatomische Form des Haarfollikels verändert ist. Klassische Beispiele sind die canine saisonale Flankenalopezie und die Alopezia X. Beide sind vermutlich hereditär, aber die Veränderungen am Haarfollikel entstehen lange nachdem eine normale Haarfollikelanlage gebildet wurde und bereits einige Haarzyklen durchlaufen haben. Andere Erkrankungen mit spätem Auftreten aber rassespezifisch sind die Haarfollikel"dysplasie" bei Sibirian Husky und Malamute, dem Irischen Wasserspaniel, dem Portugiesischen Wasserhund und dem Curly coated Retriever.

Alopezia X
Eine bilaterale, symmetrische Haarzyklusstörung mit Alopezie, die nicht durch eine systemische Endokrinopathie wie Hypothyreose, Hyperadrenokortizismus oder Hyperöstrogenismus ausgelöst wird, wird seit längerem bei Hunden mit einem sehr dichten Unterfell wie Pommeranier (Zwergspitz), Wolfspitz (Keeshound), Alaskan Malamute, Chow Chow aber auch bei Zwergpudeln beschrieben (5,22). Die vielen verschiedenen Namen wie Pseudo-Cushing, Wachstumshormon-Mangel Dermatose, auf Kastration ansprechende Dermatose, adrenales Hyperplasie- Syndrom und viele mehr, die für diese Störung in der Literatur gefunden werden, spiegeln die verschiedenen Theorien der vergangenen Jahrzehnte bezüglich der Ursachen wieder. Im Moment werden alle diese Erkrankungen unter dem Begriff "Alopezia X" zusammengefasst, ohne dass der Nachweis erbracht ist, dass es sich um ein und dieselbe Ätiologie oder Pathogenese handelt (5).

Ein abnormaler adrenaler Steroidmetabolismus oder abnorme Steroid-Intermediate- Hormone sowie eine angeborene 21-Hydroxylase- Defizienz konnte als Ursache ausgeschlossen werden, da Veränderungen der Steroidmetaboliten und Sexhormone inconsistent bei Hunden mit und ohne Alopezie auftraten und das Nachwachsen der Haare unabhängig von Hormonspiegel erfolgte. Erhöhte Östrogenrezeptoren konnten zwar beim Zwergspitz nachgewiesen werden, sind jedoch als Ursache wenig überzeugend, da beim Nachwachsen der Haare unter Melatonin keine Änderung an den Östrogenrezeptoren eintrat. Ebenso führte Fulvestrant, ein Östrogen Antagonist, in der Dosis von 10mg/kg oder 20mg/kg nicht zum Nachwachsen der Haare. Bislang konnte kein schlüssiger Beweis einer systemischen hormonellen Störung erbracht werden. Neuere Theorien und Forschungen stützen sich auf genetische Veränderungen und auf die komplexe Interaktion zwischen Hormonen, Botenstoffe und Wachstumsfaktoren an den Rezeptoren des Haarfollikels selbst. Genetische Studien konnten keine Mutation des caninen 21-hydroxylase Gens (Takada et al 2002, Res Vet Science), und keine Mutation oder Polymorphismus in Cathepsin L2 (CTSL2) (23) oder Patched homolog 2 (PTCH2) (24) zeigen. Erfolgsversprechend sind Untersuchungen von Fatima Wingeier (2009) an der Universität in Bern, die mittels einer genomweiten Analyse zeigen konnte, dass die Mutation auf einem kleinen Segment des Chromosom 15 liegt. Dieses Chromosom weist nur etwa 10 Gene auf. Da keines dieser Gene bislang für eine Beteiligung am Haarwachstum bekannt ist, müssen umfangreiche Untersuchungen aller Varianten durchgeführt werden, um das Kandidatengen für die Alopezia X beim Zwergspitz zu finden.

Klinik: Der Zwergspitz ist in Europa die am häufigsten betroffene Rasse, an dem auch die meisten genetischen Studien durchgeführt wurden. Grundsätzlich kann jedes Alter, sowie jedes Geschlecht unabhängig von der Kastration betroffen sein. Beim Zwergspitz überwiegen jedoch männliche Tiere und die Erkrankung ist meist in sehr jungen Jahren bereits sichtbar. Die dermatologischen Veränderungen sind ähnlichen denen endokrinologischer Erkrankungen. Zu Beginn Verlust des Deckhaares, dadurch entsteht der Eindruck eines Babyfells. Das Haar ist stumpf und verfilzt leicht. Später entwickelt sich Alopezie insbesondere an Friktionsstellen wie ventralem Hals, Geschirrauflage und kaudalen Oberschenkeln. Die Alopezie kann fortschreiten und den gesamten Rumpf betreffen. Die Haut wird hyperpigmentiert und zeigt häufig eine trockene Seborrhoe. Besondere klinische Merkmale sind das Nachwachsen der Haare an traumatisierten Stellen, sowie das Nachwachsen nach unterschiedlichsten Hormonveränderungen.

Die Diagnosestellung erfolgt im Ausschlussverfahren und typischem klinischen Bild incl. Rasse. Blutstatus, Blutchemie, Urin Cortisol/Kreatinin Spiegel, T4/ TSH, und Sonographie der Geschlechtshormone sind essentielle Basistests. Eine Messsung der 17OH -Progesteronspiegel vor und nach der Gabe von ACTH zeigte insbesondere beim Pommeranier erhöhte Werte. Diese wurden aber auch bei nicht betroffenen, gesunden Hunden dieser Rasse gefunden; daher eignet sich dieser Test nicht für eine Diagnose. Eine Biopsie kann die Diagnose einer Haarzyklusstörung unterstützen und entzündliche Erkrankungen ausschließen, ist jedoch nicht diagnostisch. Die als typisch für eine Alopezia X bezeichneten Flammenfollikel werden auch bei anderen Haarzyklusstörungen insbesondere bei den betroffenen Rassen gesehen (25).

Behandlung: Da es sich um ein ästhetisches Problem ohne systemische Erkrankung handelt und durch eine Behandlung Nebenwirkungen auftreten können, muss eine evtl. Therapie mit den Besitzern sorgfältig diskutiert werden. Intakte Tiere können kastriert werden, oft erfolgt ein Nachwachsen der Haare über Jahre. Es liegen einige anekdotische Fälle vor, bei denen ein Nachwachsen der Haare mit Deslorelin als chemischer Kastration erzielt wurde. Dies ist vermutlich einer echten Kastration vorzuziehen, da es im Bedarfsfall wiederholt werden kann. Melatonin (3 mg 2x/d bei kleinen Hunden und 6-12 mg 2x/d bei großen Hunden) und Methyltestosteron

wurde mit Erfolg eingesetzt. Mitotane (Lysodren®; tägliche Induktionsdosis von 15 - 25mg/kg, dann 2x/Wo als Erhaltungsdosis) und Trilostane (Dosierung wie beim M. Cushing) sind Medikamente, die Nebenwirkungen haben können und durch wiederholte ACTH- Stimulationstests zu Beginn kontrolliert werden müssen. Sie können daher nicht uneingeschränkt empfohlen werden.

Im Moment empfiehlt man jede Therapie mit dem Nachwachsen der Haare zu beenden, da man davon ausgeht, dass nur ein Impuls für eine Anagen-Induktion gegeben werden muss.

Canine zyklisch wiederkehrende Flankenalopezie
Die wiederkehrende Flankenalopezie ist eine Haarzyklusstörung mit unbekannter Ätiopathogenese. Sie ist gekennzeichnet durch wiederkehrenden, bilateralen, symmetrischen Haarverlust an den Flanken, der sich jährlich meist vom Winter bis Frühling wiederholen kann (26,27).

Als Pathogenese wird eine genetisch beeinflusste Dysregulation von Melatonin aus der Zwirbeldrüse während der dunklen Jahreszeit, evtl. ausgelöst durch lange Photoperioden im Haus diskutiert. Melatonin hat einen Einfluss auf das Haarwachstum.

Ganz offensichtlich gibt es eine genetische Prädisposition beim Boxer, Airedale Terrier, Dobermann, Bearded Collie, Englische Bulldogge, Deutsch Drahthaar und Rhodesian Ridgeback (5). Grundsätzlich kann jedoch jede Rasse betroffen sein, meist junge bis mittelalte Hunde unabhängig vom Geschlecht.

Bei einem Boxer wurde eine Flankenalopezie zusammen mit einer interface Dermatitis gesehen (28,29).

Typisch ist eine bilaterale, symmetrische, scharf begrenzte Alopezie an den dorsolateralen Flanken häufig mit Hyperpigmentation und leicht verdickter, kühler Haut. Manche Rassen wie zum Beispiel der Deutsch Drahthaar zeigen auch ausgeprägte Alopezien am Rumpf, hinter den Ohren und auf der Nase. Das ab spätem Frühjahr nachwachsende Fell kann bei manchen dunkler oder heller als vorher sein. Selten kommt es mit der Zeit zu einer dauerhaften Alopezie. Anamnese über den zeitlichen Verlauf, Ausschluss anderer Erkrankungen sichern die Diagnose. Die Pathohistologie ist hinweisend, jedoch nicht diagnostisch .

Ist die Alopezie erst vorhanden sind Therapien weniger erfolgreich, bzw. ihr Erfolg deckt sich manchmal mit dem spontanen Nachwachsen der Haare. Als Prophylaxe kann Melatonin vor der nächsten Photoperiode eingesetzt werden.

Schablonenalopezie/ Canine pattern alopecia (CPA)
Wenig ist bekannt über die genauen Ursachen für diese rassespezifische Alopezie. Sie ist ähnlich, aber nicht identisch zur humanen androgenetischen Pattern Baldness des Mannes. Vermutlich handelt es sich um eine Dysfunktion von Rezeptoren am Haarfollikel, wobei hier mehrere Hormone und Botenstoffe vermutlich eine Rolle spielen, während bei der Glatzenbildung des Mannes vornehmlich Dihydrotestosteron eine Rolle spielt, weshalb sie auch androgene Alopezie genannt wird.Man unterscheidet den ventralen Typ, den Pinna Typ und eine Kombination aus beiden (30).

CPA ventral Typ ist gekennzeichnet durch eine progressive Alopezie des ventralen Halses, der Brust, des Abdomens und der kaudomedialen Oberschenkel, dem Perineum und der postaurikulären Region. Die Haare sind hier extrem fein und brechen sehr leicht durch Friktion z.B. durch das Tragen eines Geschirres ab. Prädisponierte Rassen sind Manchester Terrier, Pinscher, Whippets, Windspiele, Boston Terrier, Boxer und Staffordshire Terrier. Das „bald tigh“ Syndrom des Greyhounds, bei dem die kaudalen und lateralen Oberschenke, insbesondere während der Rennsaison, kahl sind, wird hier hinzugerechnet, wenngleich es auch eine Haarzyklusstörung darstellen kann.

CPA Pinna Typ ist weniger häufig und fast ausschließlich beim Dackel (rau- und glatthaar) beschrieben und betrifft die gesamte konvexe Pinna bis sogenannte hyperpigmentierte Lederohren entstehen. Manche Hunde zeigen auch eine Alopezie auf dem Nasenrücken. Ein ähnliches Bild wird auch beim Yorkshire Terrier gesehen.

Die Diagnose wird durch das klinische Bild unter Einbeziehung des Alters und der Rasse nach Ausschluss von Demodikose und anderen Jungtieralopezien getroffen. Bei älteren Tieren sollten insbesondere hormonelle Alopezien ausgeschlossen sein. Eine Therapie ist nicht wirklich sinnvoll. Östrogene und Melatonin haben gelegentlich zu einer Verbesserung der Haardichte geführt.

1.Mecklenburg L. An overview on congenital alopecia in domestic animals. Vet. Dermatol. Wiley Online Library; 2006;17(6):393–410.

2.Moura EE, Cirio SMS. Clinical and genetic aspects of X-linked ectodermal dysplasia in the dog -- a review including three new spontaneous cases. Vet. Dermatol. 2004 Sep. 30;15(5):269–277.

3.Kowalczyk CC, Dunkel NN, Willen LL, Casal MLM, Mauldin EAE, Gaide OO, et al. Molecular and therapeutic characterization of anti-ectodysplasin A receptor (EDAR) agonist monoclonal antibodies. J Biol Chem. 2011 Sep. 1;286(35):30769–30779.

4.Shirokova V, Jussila M, Hytönen MK, Perälä N, Drögemüller C, Leeb T, et al. Expression of Foxi3 is regulated by ectodysplasin in skin appendage placodes. Dev Dyn. 2013 Feb. 25:–.

5.Frank L: Canine Alopexia X in Mecklenburg L, Linek M, Tobin DJ. Hair Loss Disorders in Domestic Animals. Wiley-Blackwell; 2009. p. 288.

6.Lewis JR, Reiter AM, Mauldin EA, Casal ML. Dental abnormalities associated with X-linked hypohidrotic ectodermal dysplasia in dogs. Orthod Craniofac Res. 2010 Jan. 31;13(1):40–47.

7.Casal MLM, Mauldin EAE, Ryan SS, Scheidt JLJ, Kennedy JJ, Moore PFP, et al. Frequent respiratory tract infections in the canine model of

X-linked ectodermal dysplasia are not caused by an immune deficiency. Vet Immunol Immunopathol. 2005 Aug. 14;107(1-2):10–10.

8.Wiener DJ, Gurtner C, Panakova L, Mausberg T-B, Müller EJ, Drögemüller C, et al. Clinical and histological characterization of hair coat and glandular tissue of Chinese crested dogs. Vet. Dermatol. 2013 Feb. 17;:–.

9.Drogemuller C, Karlsson E, Hytönen M, Perloski M. A mutation in hairless dogs implicates FOXI3 in ectodermal development. Science. 2008.

10.Gandolfi BB, Outerbridge CAC, Beresford LGL, Myers JAJ, Pimentel MM, Alhaddad HH, et al. The naked truth: Sphynx and Devon Rex cat breed mutations in KRT71. Mamm Genome. 2010 Sep. 30;21(9-10):509–515.

11.Ahman SE, Bergström KE. Cutaneous carriage of Malassezia species in healthy and seborrhoeic Sphynx cats and a comparison to carriage in Devon Rex cats. Journal of Feline Medicine and Surgery. 2009 Dec.;11(12):970–976.

12.Maina E, Colombo S, Abramo F, Pasquinelli G. A case of pili torti in a young adult domestic short-haired cat. Vet. Dermatol. 2013 Apr.;24(2):289–e68.

13.Welle M, Philipp U, Rüfenacht S, Roosje P, Scharfenstein M, Schutz E, et al. MLPH Genotype--Melanin Phenotype Correlation in Dilute Dogs. Journal of Heredity. 2009 Jun. 29;100(Supplement 1):S75–S79.

14.Drogemuller C, Philipp U, Haase B, Gunzel-Apel AR, Leeb T. A Noncoding Melanophilin Gene (MLPH) SNP at the Splice Donor of Exon 1 Represents a Candidate Causal Mutation for Coat Color Dilution in Dogs. Journal of Heredity. 2007 Jul. 23;98(5):468–473.

15.Beco L, Fontaine J, Gross TL, CHARLIER G. Colour dilution alopecia in seven Dachshunds. A clinical study and the hereditary, microscopical and ultrastructural aspect of the disease. Vet. Dermatol. 2007 Dec. 31;7(2):91–97.

16.Knottenbelt C. Black hair follicular dysplasia in a tricolour Jack Russell terrier. Veterinary Record. 1996.

17.HARGIS AM, BRIGNAC MM, AL-BAGDADI FAK, MUGGLI F, MUNDELL A. Black Hair Follicular Dysplasia in Black and White Saluki Dogs: Differentiation from Color Mutant Alopecia in the Doberman Pinscher by Microscopic Examination of Hairs. Vet. Dermatol. 2007 Dec. 31;2(2):69–83.

18.Bomhard Von W, Mauldin E. Black hair follicular dysplasia in Large Münsterländer dogs: clinical, histological and ultrastructural features. Veterinary …. 2006.

19.Bohnhorst J, Hanssen I. Antinuclear antibodies (ANA) in Gordon setters with symmetrical lupoid onychodystrophy and black hair follicular dysplasia. Acta Veterinaria 2001.

20. Loesenbeck G, Frank M. Follicular lipidosis in a Rottweiler. TIERARZTLICHE PRAXIS AUSGABE Kleintiere 2005.

21.Gross TL, PASCAL-TENORIO A, MUNN RJ, HARGIS AM, KLINE A. Follicular lipidosis in three Rottweilers. Vet. Dermatol. 2007 Dec. 31;8(1):33–39.

22.Mausberg E-M, Drogemuller C, Rüfenacht S, Welle M, Roosje P, Suter M, et al. [Inherited alopecia X in Pomeranians]. Dtsch Tierarztl Wochenschr. 2007 Mar. 31;114(4):129–134.

23.Mausberg E-M, Drogemuller C, Leeb T, Dolf G, Rüfenacht S, Welle M. Evaluation of the CTSL2 gene as a candidate gene for alopecia X in Pomeranians and Keeshonden. Anim. Biotechnol. 2007;18(4):291–296.

24.Mausberg E-M, Drogemuller C, Dolf G, Rüfenacht S, Welle M, Leeb T. Exclusion of patched homolog 2 (PTCH2) as a candidate gene for alopecia X in Pomeranians and Keeshonden. Vet. Rec. 2008 Jul. 25;163(4):121–123.

25.Müntener T, Schuepbach-Regula G, Frank L, Rüfenacht S, Welle MM. Canine noninflammatory alopecia: a comprehensive evaluation of common and distinguishing histological characteristics. Vet. Dermatol. 2012 Jun.;23(3):206–e44.

26.Bassett RJR, Burton GGG, Robson DCD. Recurrent flank alopecia in a Tibetan Terrier. Aust. Vet. J. 2005 Apr. 30;83(5):276–279.

27.Miller MAM, Dunstan RWR. Seasonal flank alopecia in boxers and Airedale terriers: 24 cases (1985-1992). J. Am. Vet. Med. Assoc. 1993 Nov. 30;203(11):1567–1572.

28.Müntener T, Doherr MG, Guscetti F, Suter MM, Welle MM. The canine hair cycle - a guide for the assessment of morphological and immunohistochemical criteria. Vet. Dermatol. 2011 Sep. 30;22(5):383–395.

29.Rachid MA, Demaula CD, Scott DW, Miller WH, Senter DA, Myers S. Concurrent follicular dysplasia and interface dermatitis in Boxer dogs. Vet. Dermatol. Wiley Online Library; 2003;14(3):159–166.

30.Paradis Manon: Canine recurrent flank alopecia. canine pattern alopecia. in: Mecklenburg L, Linek M, Tobin DJ. Hair Loss Disorders in Domestic Animals. Wiley-Blackwell; 2009. p. 155-168.

Klinisch-pathologische Konferenz -
Interaktive Falldiskussionen aus klinischer und pathologischer Sicht

Prof.Dr. Ralf Müller (München)
Prof. Dr. Monika Welle (Bern, CH),

Fall 1

Bei der 15 Jahre alten, weiblich kastrierten Mischlingshündin "Candy" wurde im Alter von 11 Jahren ein Mastzelltumor entfernt und die Stelle anschließend bestrahlt. Dabei blieb der bestrahlte Hautbezirk alopezisch, aber reizlos. Ein Jahr später entwickelte sie ein Schilddrüsenkarzinom, das herausoperiert und anschließend mit Chemotherapie behandelt wurde. Das bestrahlte Areal breitet sich aber seit neuestem aus und es sind auch Krusten zu sehen.

Fall 2

Ein fünfjähriger kastrierter Jack Russel-Rüde namens "Struppi" wird mit einer Alopezie am linken oberen Oberschenkel vorgestellt , die sich bis zum Anus hinzieht, sich ausbreitet und leicht krustös verändert ist. Der Hund ist bei der klinischen Untersuchung munter und unauffällig, die einzige Veränderung ist eine teils hyperpigmentierte, teils erythematöse, komplett alopezische Stelle am linken laterodorsalen Oberschenkel.

Fall 3

Ein 21-jähriger Freibergerwallach namens "Dandy du Pin" wird mit einer von der Außenseite des linken Knies nach proximal und distal ziehenden, großflächigen Alopezie vorgestellt. Die Haut ist erythematös und multifokal ulzeriert. Die Hauttemperatur ist erhöht. An der Fessel und am Kronrand sind ähnliche Veränderungen. Auf der lateralen Seite, distal des rechten Knies, ist ein 10cm x10cm großer alopezischer und hyperpigmentierter Bereich. An der Schweifrübe beidseits ist ein ausgeprägtes Erythem mit Erosionen, Ulzerationen und Krusten vorhanden. Im Bereich beider Ellbogen ist eine starke Hyperkeratose sichtbar. Das Pferd beißt und kratzt sich an den alopezischen Stellen wann immer möglich.

Fall 4

Eine fünfjährige kastrierte Hovawarthündin namens "Trudel" wird mit einer, seit einem Jahr fortschreitenden Hypotrichose/Alopezie im Kopf-Halsbereich sowie an der Schulter vorgestellt. Vor allem an den Ohrrändern sind dicke Schuppen zu sehen. Periokulär fallen Schuppenkränze auf. Zu Beginn der Erkrankung war eine Pilzkultur positiv. Der Hündin erhielt daraufhin 3 x eine Woche Itrakonazol und wurde mit Imaverol gewaschen. Die Hündin war mehrere Male in Griechenland. Der Leishmanien-Antikörpertiter ist negativ.

Alopezie durch immunvermittelte Erkrankungen - A. areata, Pseudopelade, Sebadenitis

Dr. Monika Linek

Unter dem Begriff immun-vermittelte/immun-mediierte Alopezien werden Erkrankungen zusammengefasst, bei denen Teile des Haarfollikels wie z.B. Bulbus, Isthmus oder Talgdrüse durch Entzündungszellen infiltriert und zerstört werden. Klinisch sichtbar ist eine Alopezie. In der Histologie findet man Entzündungszellinfiltrate an den spezifischen Lokalisationen (Bulbus, Isthmus, Talgdrüsen), im Endstadium fehlen Haarfollikeln. Dabei ist manchmal im chronischen Stadium nicht klar abzugrenzen, ob dies reversibel oder irreversibel ist.

Klinisch und histologisch müssen diese Erkrankungen von infektiösen, haarfollikel -assoziierten Alopezien abgegrenzt werden. Alopezien infolge einer Vasculitis oder Vasculopathie, bei denen die Alopezie als Folge der Hypoxie auftritt und daher auch als ischämische Dermatopathie bezeichnet wird, können im Endstadium dem Endstadium immunvermittelter Alopezien sehr ähnlich sein.

Im Folgenden wird auf Alopecia areata, vernarbende Alopezie und die idiopatische canine Sebadenitis als Beispiele immunmediierter Alopezien eingegangen(1).

Alopezia areata

Alopezia areata ist eine klinisch und histologisch relativ gut beschriebene Erkrankung beim Menschen, deren Ätiopathogenese jedoch weitgehend unklar ist. Es wird vermutet, dass unterschiedliche Ätiologien mit entsprechender genetischer Prädisposition eine Rolle spielen.

Alopecia areata (AA) oder Alopecia areata like (AA like) Erkrankungen sind bei Katzen, Hunden, Pferden, Kühen und Primaten beschrieben. Eine klare Unterscheidung warum von einigen Autoren von AA oder AA - like gesprochen wird, ist aus der Literatur nicht ersichtlich, sondern adressiert nach Ansicht der Autorin die geringe Anzahl an gut aufgearbeiteten Fälle und das weitgehende Fehlen von größeren Fallstudien.

Pathologie:

Der Haarfollikel als immun-privilegierte (IP) Lokalisation

Der anagene Haarfollikel gehört neben vorderer Augenkammer, Testis und Teilen des Gehirns zu den sogenannten immun-privilegierten Lokalisationen des Körpers (2,3). Für den Haarfollikel bedeutet das , dass die Expression von MHC class I und MHC class II (MHC = Major Histocompatibility Komplex) in Matrixzellen, Zellen der äußeren und inneren Wurzelscheide und Melanozyten durch die lokale Produktion von immunsupprimierenden Zytokinen wie TGF-β1 und TGF-β2 und α-MSH unterdrückt wird und dadurch eine „Abschottung“ des anagenen Haarbulbus vom Immunsystem stattfindet. Im perifollikulären Gewebe fehlen CD4- und CD8 -Lymphozyten und die natürlichen Killerzellen (NK), die normalerweise MHC class-I negative Zellen („missing self receptor“) eliminieren würden, sind um den Haarfollikel nur in sehr geringer Menge nachweisbar. Im Gegensatz zu allen anderen IP Lokalisationen ist das Immunprivileg am Haarfollikel von der Wachstumsphase abhängig und nur im Anagen vorhanden. Dies ist vermutlich auch die Voraussetzung, um die wiederkehrende Auf -und Abbauphase des Haarfollikels zu gewährleisten. Ein Zusammenbruch des immun-privilegierten Systems an einer Stelle kann eine AA induzieren. Ein mögliches Szenarium wurde von Paus et al (2,3) folgendermaßen beschrieben:

„Getriggert durch Mikrotrauma, bakterielle Superantigene, Infektionen, Streß oder Mastzelldegranulation und begünstigt durch genetische Prädisposition kommt es zu einem Anstieg von IFN-γ, in dessen Folge die MHC I Expression in den Haarmatrixzellen und Melanozyten hochreguliert wird. Dadurch kommt es zu einem Zusammenbruch des Immunprivilegs und normalerweise nicht erkennbare Autoantigene werden nun dem Immunsystem präsentiert . Cytotoxische T- Zellen können dann mit Hilfe von T- Helfer Zellen den Haarbulbus attackieren und durch die autoimmune Zerstörung von Matrixzellen und Matrixmelanozyten einen Circulus vitiosus unterschiedlichen Ausmaßes induzieren. Der Verlauf wird vermutlich von den genetisch bedingten Möglichkeiten den immunprivilegierten Zustand durch immunsuppressive Zytokine wieder herzustellen beeinflußt. „

Alkalifah et al (4) diskutiert die Möglichkeit, daß es während der normalen Umbauprozesse zum Katagen und dem damit verbundenen Auftreten von apoptotischen Zellen zu einer möglichen Freilegung von Haarfollikelantigenen kommt und unter bestimmten Umständen eine autoreaktive Immunantwort hervorgerufen wird. Den weiteren Verlauf beschreibt er als unterschiedliche Modulation des Haarzyklus: „Der im Anagen durch Entzündungszellen infiltrierte Haarfollikel bleibt in einem dystrophischen Anagen und ist unfähig ein normales Haar zu produzieren. Ist die Entzündungsreaktion stark, könnte der Haarfollikel kapitulieren und in das telogene Stadium gezwungen werden. Bei jeder neuen Anagenphase kommt es erneut zur Inflammation und verkürzte anagen -telogen Zyklen wiederholen sich. Schließlich tendieren die Haarfollikel dazu,in der chronischen Phase in einem verlängerten Telogen zu verweilen.

Pathogenese AA:

AA wird als eine autoimmune Erkrankung definiert, die sich gegen den anagenen Haarfollikel bzw. Haarbulbus richtet und eine genetische Prädisposition aufweist. An zwei Mausmodellen konnte ein autosomaler polygenetischer Erbgang mit inkompletter Penetranz gezeigt werden (5). Beim Menschen wurde eine Assoziation zu abberanten HLA class II Allelen gefunden. Immunhistochemische Untersuchungen bei Maus und Hund zeigten ein T-Lymphozyten reiches Infiltrat um den Haarbulbus in 100% der Fälle und in 85% der Fälle um die Pars inferior (6). Den Bulbus infiltrierende T- Zellen sind überwiegend zytotoxische CD-8-positive T-Lymphozyten, während sich peribulbär CD-4 Helfer T-Zellen fanden (7). Die Bedeutung der ebenfalls peribulbär vorhandenen Plasmazellen und Makrophagen ist unklar. Zirkulierende Antikörper gegen Haarfollikel-spezifische Antigene wie niedermolekulare Matrixkeratine und Trichohyalin, ein „intermediate filament" für den Aufbau und Differenzierung der inneren Wurzelscheide, konnten beim Hund, Mäusen und beim Menschen nachgewiesen werden (8,9). Direkte und indirekte immunhistochemische Untersuchungen zeigten Ablagerung von IgG im Bindegewebsmantel (connective tissue sheet) und der Basalmembran, insbesondere aber an der Basallamina, die die dermale Papille von der Matrix des Haarbulbus trennt. Inwieweit diese Autoantikörper primär oder sekundär sind, ist noch unklar, jedoch konnten sie im Mäusemodel schon vor dem Einsetzten des Haarverlustes nachgewiesen werden. Die passive Übertragung von caninen AA positivem IgG in die Haut von Mäusen konnte den Haarzyklus deutlich unterbrechen und das Eintreten in die Anagenphase im Vergleich zu IgG von normalen Hunden stark verzögern. Beides spricht eher für eine primäre Beteiligung der Antikörper.

Klinisch dominiert spontaner, multifokaler, scharf begrenzter Haarverlust, meist im Gesicht und an den Gliedmaßen beginnend, der langsam fortschreiten und generalisieren kann. Im Gesicht sind die Läsionen meist symmetrisch, ansonsten oft auch fleckig. Die Haut ist vollkommen unauffällig, gelegentlich leicht erythematös oder hyperpigmentiert. Manchmal können vor den ersten Läsionen schon weiße Haare (Leukotrichia) gesehen werden. Der Verlauf ist nicht vorhersehbar. In der Humanmedizin kommt es innerhalb eines Jahres bei 50% der Patienten zum Nachwachsen der Haare, viele Patienten haben aber mehrere Episoden von erneutem Haarverlust. Eine schlechte Prognose wird bei langer Erkrankungsdauer, dem gleichzeitigen Bestehen einer Atopie oder einer anderen Autoimmunerkrankung, einer familiärer Prädisposition oder der Beteiligung von Nägeln gesehen (4). Beim Hund fehlen robuste Daten. Häufig kommt es zum spontanen Nachwachsen der Haare, die dann zunächst oft unpigmentiert sind. Zyklische Rezidive kommen auch beim Hund vor, bei manchen Hunden bleiben die Haare depigmentiert. In der Literatur wird immer wieder berichtet, dass die Haare wie ein Ausrufungszeichen aussähen - in der Humanmedizin ein dickes proximales Ende und dünnes distales Ende, in der Veterinärmedizin ein plötzliches Verjüngen der Wurzel im Trichogram. Die Autorin kann dies nicht als ein konsistentes Zeichen bestätigen.

Interessanterweise wird beim Menschen häufiger eine Kombination mit Autoimmunerkrankungen insbesondere der Schilddrüse, Vitiligo und Atopie gesehen.

Unklar ist ob es eine Rasseprädisposition gibt, aber Beagle, Dackel und Schäferhund waren in der einzigen größeren Fallstudie von Tobin (2003) überrepräsentiert. Männliche Hunde sind häufiger betroffen.

Histologie:

In der akuten Phase ist ein sogenannter Bienenschwarm von mononukleären Zellen um und im Haarbulbus das diagnostische Charakteristikum (10,11). Diese Entzündungsreaktion kann nur in Bereichen mit anagenen Haarfollikeln nachgewiesen werden und ist in 60% der Fälle sehr mild, nur in 3% der Fälle wird ein deutliches Infiltrat gesehen. Um die Haarfollikel können Makrophagen, Riesenzellen und ein Ödem auftreten. Perifollikuläre Pigmentinkontinenz und apoptotische oder nekrotische Keratinozyten in der äußeren Wurzelscheide sind häufig. Neutrophile und eosinophile Granylozyten treten auf. Meist liegt zudem ein erhöhter Anteil von catagenen und telogenen Haaren vor. Im chronischen Stadium sind nur noch kleine atrophische Haarfollikel vorhanden und bindegewebige Stränge entlang der früheren Lokalisation der Haarfollikel. Hier kann die Unterscheidung zur chronisch ischämischen Alopezie schwierig werden. Die eigenen Erfahrungen mit Biopsien von Alopezia areata zeigen, daß viele Biopsien insbesondere am Übergang zur behaarten Haut und am besten im akuten Stadium zur Diagnose notwendig sind.

Differentialdiagnosen und Untersuchungen:

Beim Tier und speziell beim Hund müssen Demodikose, Dermatophytose, bakterielle Follikulitis und ischämische Alopezien wie Dermatomyositis , Tollwut-induzierte Vaskulitis und Traction- induzierte Alopezie ausgeschlossen werden. Seltener Endokrinopathien, da alle Allgemeinsymptome fehlen und der Beginn bei diesen meist nicht im Gesicht ist. Eine Biopsie ist für die Diagnosestellung unumgänglich.

Therapie:

Es liegen keine kontrollierten Studien zur Therapie vor. Da ein spontanes Nachwachsen möglich und häufig ist, ist die Wirksamkeit mancher Behandlungen nicht eindeutig nachweisbar. Eine Behandlung mit Glukokortikoiden oder Cyclosporin kann versucht werden (6,12). In der Humanmedizin wurden zudem Minoxetil, sensibilisierende lokale

Therapien, Psoralen- unterstützte UVA Therapie, Laser und viele andere versucht, allerdings fehlen auch hier randomisierte Studien (13).

Murale lymphozytische Follikultis

Murale lymphozytäre Follikulitiden können bei vielen Autoimmunerkrankungen als sogenannter Bystander-Effekt auftreten. Hierzu zählen insbesondere das epitheliotrope Lymphom, der kutane und systemische Lupus erythematodes, der canine vesikuläre kutane Lupus und das Erythema multiforme. Hierbei überwiegen aber oft andere Symptome wie Depigmentation, Ulzeration und Exfoliation oder systemische Krankheitszeichen. Die Alopezie steht nicht im Vordergrund.

2012 wurde eine bilaterale Alopezie mit Marmorierung der Haut als zunächst primäre Manifestation eines cutanen Lupus beschrieben, der sich später zu einem systemischen Lupus entwickelte(14) . Klinisch waren die Läsionen ähnlich den nicht entzündlichen haarlosen Bereichen bei Alopezia areata oder Pseudopelade, jedoch wurde bei diesem Fall eine netzartige Hyperpigmentierung sowie histologische Veränderungen des interfollikulären Bereiches gesehen, die bei beiden Erkrankungen nicht auftreten.

Eine autonome murale lymphozytische Follikulitis ist bei der Katze beschrieben, die klinisch und histologisch ähnlich der mit Thymom assoziierten mural lymphozytären Follikulitis und exfoliativen Dermatitis ist (15). Diese nicht Thymom assoziierten muralen Follikulitiden wurden mit verschiedenen Auslösern in Verbindung gebracht. Frühere Beschreibungen des klinischen und histologischen Bildes wurden unter Sebadenitis der Katze (16), Lupus-like Dermatitis oder Futtermittel assoziierte Alopezie veröffentlicht(17,18) . Bei vielen Fällen kann keine Ursache und kein Auslöser gefunden werden. Das oft schlechte und sehr variable Ansprechen auf unterschiedliche Therapien lassen verschiedenste Auslöser vermuten. Eine autoimmune Reaktion ist als eine mögliche Grundursache denkbar, da viele gut auf immunsuppressive Gaben von Glucokorticoiden oder Cyclosporin ansprachen.

Canine und feline den Isthmus betreffende lymphozytäre Follikulitis auch Pseudopelade- like Alopezie genannt

Immun-mediierte, Isthmus assoziierte Follikulitiden sind sehr seltene Erkrankungen des Hundes und der Katze (19,20). Sie können zwar auch bei infektiösen Erkrankungen des Haarfollikels gesehen werden, sind dann aber meist nicht auf den Isthmus beschränkt. Der Name Pseudopelade ist aus dem in der Humanmedizin benutzten Begriff Pseudopelade of Brocq abgeleitet (21). Pseudopelade of Brocq ist ein klinischer Sammelbegriff und bezeichnet den Endzustand nosologisch unterschiedlicher Vorgänge, die zu einer Zerstörung des Haarfollikels und der Stammzellen führen und letztendlich in eine vernarbende Alopezie (scaring alopecia) münden. Der Begriff Pseudopelade sollte auch in der Humanmedizin nur noch dann verwendet werden, wenn eine Grunderkrankung nicht oder nicht mehr zu eruieren ist.

Pathogenese:

Cytotoxische CD8- Lymphozyten wurden im Isthmus der wenigen beschriebenen Fälle nachgewiesen. Zirkulierende Antikörper gegen Proteine des Haarfollikels wurden bei den Hunden gefunden und könnten eine Rolle spielen als Auslöser einer Autoimmunreaktion. Studien hierzu fehlen aber.

Klinik:

Die Klinik besteht aus sehr gut demarkierten Bereichen von Alopezie die keinerlei Entzündungszeichen zeigen. Anders als bei Alopezia areata bleiben die Bereiche meist dauerhaft kahl, da die Stammzellen zerstört wurden und zeigen eine speckige glatte Oberfläche. Bei der beschriebenen Katze wurden auch Krallenveränderungen gesehen.

Histologisch:

Das Charakteristikum in der akuten Phase ist ein lymphozytäres Entzündungszellinfiltrat, das sich nahezu ausschließlich um den Isthmus gruppiert.

Das Infiltrat kann mild bis deutlich sein und perifollikulär von Histiozyten und Plasmazellen begleitet werden. In chronischen Fällen ist kein Entzündungszellinfiltrat sichtbar und oft keine Haarfollikel oder Adnexe mehr vorhanden.

Sebadenitis - Sebaceous adenitis

Pathogenese:

Bei der Sebadenitis wird nicht der Haarfollikel selbst attackiert sondern die Talgdrüse. Die Pathogenese der Sebadenitis ist nicht vollkommen geklärt. Beim Standard Pudel und Akita Inu wird ein autosomal rezessiver Erbgang angenommen. Infektiöse Erreger konnten bislang nicht nachgewiesen werden. In der Literatur wird ein primärer Strukturdefekt der Talgdrüsen und /oder ihrer Ausführungsgänge diskutiert, der zum Austritt vom Sebum und nachfolgender Fremdkörperreaktion führt. Ein abnormaler Lipidmetabolismus mit Auswirkung

auf die Sebumproduktion wurde ebenfalls in älteren Literaturstellen vorgeschlagen. Wegen des wechselnden Krankheitsbildes wurde auch diskutiert, ob eine allergische Reaktion dieses Muster auslösen könnte.

Eine immunhistochemische Studie zeigte, daß das Entzündungsinfiltrat in der Hauptsache aus dendritischen Antigen-präsentierenden Zellen und sowohl CD4+/CD8+ als auch CD4-/CD8- T-Zellen besteht. B-Zellen sind extrem selten (22,23). Zirkulierende oder gewebegebundene Autoantikörper gegen Talgdrüsen sind nicht nachweisbar. Diese Ergebnisse favorisieren eine Autoimmunreaktion gegen die Talgdrüsen, deren Auslöser unbekannt sind.

Neben einer unklaren Pathogenese der Sebadenitis selbst ist auch unklar, wie und warum es zur Alopezie kommt. Eine mögliche Erklärung ist, daß die Haare das mit Keratin angefüllte Infundibulum nicht durchdringen können und dann im Haarfollikel abbrechen, dystrophisch werden und telogenisieren.

Klinisches Bild:

Die Sebadenitis ist eine seltene Hauterkrankung des Hundes. Im amerikanischen Schrifttum wird die Erkrankung am häufigsten beim Standard Pudel und Akita Inu beschrieben, aber auch beim Vizsla, Samojeden und Deutschen Schäferhund. Im deutschsprachigen Raum sind darüber hinaus die Rassen Hovawart und Berner Sennenhund häufiger im Patientengut anzutreffen. Am genetischen Institut in Bern werden Blutproben von betroffenen Hovawarten für eine genomweite Assoziations-studie gesammelt (Tosso Leeb, www.genetics.unibe.ch). Die Sebadenitis kann jedoch bei jeder Rasse auftreten und wurde auch beim Mischling beschrieben. Bei anderen Tierarten, wie Katzen und Kaninchen, kommt die Sebadenitis nur selten vor und ist meist mit anderen histologischen Veränderungen verbunden und ist als ein mögliches paraneoplastisches Syndrom beim Thymom oder Lymphom beschrieben. Beim Menschen sind nur zwei Fallbeschreibungen veröffentlicht.

Die ersten Anzeichen einer Sebadenitis treten meist im jungen bis mittleren Alter ohne eine Geschlechtsprädisposition auf. Meist beginnt sie im Kopfbereich, am dorsalen Rücken und/ oder Schwanz, breitet sich sodann unterschiedlich schnell auf den gesamten Körper aus und bezieht in vielen Fällen auch die Ohrkanäle mit ein. Diese sind dann angefüllt mit sehr trockenem Material, das oft keine sekundären Infektionen aufweist. Nicht selten verläuft die Sebadenitis in Wellen von klinischer Besserung und Verschlechterung.

Das klinische Bild kann unterschiedlich schwer sein, ist aber immer geprägt von silbrig- weißen Schuppen und Belägen, die am Haarschaft kleben und als Keratinmanschetten oder im englischen „follicular casts“ bezeichnet werden. Das Haarkleid wirkt stumpf. Im weiteren Verlauf kann es zu sekundären, bakteriellen Entzündungen, Follikulitiden und Furunkulosen kommen, die dann auch mit Juckreiz einhergehen. Kurzhaarigen Rassen wie der Vizsla zeigen mehr kreisförmige, z.T. konfluierende schuppige Läsionen mit Alopezie.

Histopathologie:

Zu Beginn ist eine diskrete perifollikuläre Entzündungszellinfiltration am Isthmus des Haarfollikels zu erkennen. Diese weicht einer nodulären granulomatösen Entzündungsreaktion um die Talgdrüsen herum. Die Talgdrüsen werden von den Entzündungszellen infiltriert und zerstört. Die Haarfollikel selbst und die apokrinen Schweißdrüsen sind nicht betroffen. Das Entzündungsinfiltrat besteht aus Histiozyten, Lympozyten und neutrophilen Granulozyten(22,23). Bei den langhaarigen Rassen liegt im Gegensatz zu den kurzhaarigen Rassen eine ausgeprägte orthokeratotische Hyperkeratose vor. In chronischen Fällen sind die Talgdrüsen vollkommen zerstört und es ist keine oder nur eine sehr geringe Entzündungszellreaktion erkennbar. Die Telogenisierung und Dystrophie der Haarfollikel kann das Bild einer hormonellen Haarzyklusstörung vortäuschen. Liegt eine sekundäre Pyodermie vor, so kommt es in der Histopathologie zu einer suppurativen Follikulitis und Furunkulose.

Behandlung:

Für die Behandlung der Sebadenitis gibt es grundsätzlich verschiedene Ansätze. Die topische Behandlung mit antiseborrhoeischen Shampoos, Ölpackungen und/oder Propylenglycol/Wasser-Spülungen führt zu einer Reduktion der Schuppenbildung und einer Verbesserung des klinischen Bildes ohne den weiteren Verlauf aufzuhalten. Die Behandlung mit oralen essentiellen Fettsäuren in hoher Dosierung hat in einigen Fällen zu einer Verbesserung des klinischen Bildes geführt. Synthetische Retinoide hemmen die Talgdrüsenproduktion und fördern die Differenzierung von Keratinozyten (24,25). Bei Vizslas wurde eine deutliche Verbesserung gesehen, während bei anderen Rassen kein oder nur sehr geringgradiger Effekt zu beobachten war. Vitamin A (26) kann als begleitende Therapie eingesetzt werden.

Immunsuppressive Dosen von Corticosteroiden zeigen nur selten eine positive Wirkung, sie verstärken zudem die Telogenisierung und infundibuläre Hyperkertose. Retinoide und Corticoide haben erhebliche Nebenwirkungen in der Langzeitanwendung und können daher nicht als Behandlung der Wahl angesehen werden, insbesondere wenn die Wirkung nicht zufriedenstellend ist.

Cyclosporin A (CyA) ist eine mögliche Alternative in der Behandlung der Sebadenitis. CyA unterdrückt die Induktion und Proliferation von zytotoxischen T-Zellen durch Hemmung des Interleukin 2 – einem potenten autokrinen Wachstumsfaktor der T-Zellen. Es unterdrückt die Antigenpräsentation durch die Antigen präsentierenden Zellen. Darüber hinaus wurde bei Mäusen belegt, dass CyA deutliches Haarwachstum hervorrufen kann durch Induktion der anagenen Phase.

In zwei Studien, die wir 2005 und 2010 (23,27) veröffentlicht haben, konnten wir zeigen, dass Cyclosporin sehr gute Wirksamkeit zeigt. Dabei kam es bei 66 % der Patienten zu einer völligen Normalisierung der Haut, die Haare wuchsen sehr gut nach und in Gewebeproben konnten erneut Talgdrüsen nachgewiesen werden. Dies ist allerdings nur dann der Fall, wenn vorher noch Reste von Talgdrüsen vorhanden waren. Die Therapie muß lebenslang fortgesetzt werden, da es beim Absetzen zu einem Rezidiv kommt. In der zweiten Studie konnten wir zeigen, daß eine intensive äußerliche Behandlung klinisch nahezu ebenso gute Effekte erzielt. Die besten Resultate wurden mit der Kombination aus beiden Therapieformen gesehen.

Lokale Behandlung:

1. Baden mit Sebolytic®, 10 Min einwirken lassen
2. anschließend Ölen mit Bübchenöl, T-Shirt anziehen, 2 Stunden einwirken lassen
3. Abwaschen mit Sebolytic®, Einwirkzeit nicht unbedingt notwendig
4. Einsprühen des feuchten Hundes noch mal mit Propylenglycol:Wasser (Verdünnung50:50 oder 70:30) oder Douxo Seborrhoe Spray
5. 1-2x wöchentlich Spot on Pipetten wie z.B. Douxo®, Dermocent®

Systemische Behandlung

1. Essentielle Fettsäuren in hoher Dosierung
2. Cyclosporin täglich

1. Mecklenburg L, Linek M, Tobin DJ. Hair Loss Disorders in Domestic Animals. Wiley-Blackwell; 2009. p. 288.

2. Paus R, Nickoloff B, Ito T. A “hairy”privilege. Trends in immunology. 2005.

3.Paus R, ITO N, Takigawa M, Ito T. The hair follicle and immune privilege. Journal of Investigative Dermatology …. 2003.

4. Alkhalifah AA. Alopecia areata update. Dermatol Clin. 2012 Dec. 31;31(1):93–108.

5. McElwee KJ, Hoffmann R. Alopecia areata - animal models. Clin. Exp. Dermatol. 2002 Jul.;27(5):410–417.

6.Tobin DJD, Gardner SHS, Luther PBP, Dunston SMS, Lindsey NJN, Olivry TT. A natural canine homologue of alopecia areata in humans. British Journal of Dermatology. 2003 Oct. 31;149(5):938–950.

7.Olivry T, MOORE PF, NAYDAN DK, PUGET BJ, Affolter VK, KLINE AE. Antifollicular cell-mediated and humoral immunity in canine alopecia areata. Vet. Dermatol. 2007 Dec. 31;7(2):67–79.

8.Tobin DJ. Characterization of hair follicle antigens targeted by the anti-hair follicle immune response. J. Investig. Dermatol. Symp. Proc. 2003 Oct.;8(2):176–181.

9. Tobin D, Olivry T, Bystryn J. Anti-trichohyalin antibodies in canine alopecia areata. 1998.

10. Gross TL. Skin diseases of the dog and cat. Wiley-Blackwell; 2005. p. 932.

11.Tobin: Aloecia areata. In Mecklenburg L, Linek M, Tobin DJ. Hair Loss Disorders in Domestic Animals. Wiley-Blackwell; 2009. p. 288.

12.Noli CC, Toma SS. Three cases of immune-mediated adnexal skin disease treated with cyclosporin. Vet. Dermatol. 2006 Jan. 31;17(1):85–92.

13.Alkhalifah A, Alsantali A, Wang E, McElwee K. Alopecia areata update: part II. Treatment. Journal of the American Academy of Dermatology. 2010 192-203.

14.Olivry T, Linder K. Bilaterally Symmetrical Alopecia With Reticulated Hyperpigmentation A Manifestation of Cutaneous Lupus Erythematosus in a Dog With Systemic Lupus Erythematosus Veterinary Pathology Online. 2012.

15.Welle M. Hair Loss Disorders in Domestic Animals - Google Books. Hair Loss Disorders in Domestic Animals. 2009.

16. Wendelberger U. Sebadenitis bei einer Katze. Kleintierpraxis. 1999th ed. 44:293–298.

17. Declercq J. A case of diet-related lymphocytic mural folliculitis in a cat - Declercq - Vet. Dermatol. 2000.

18.Wilhelm S, Grest P, Favrot C. Two cases of feline exfoliative dermatitis and folliculitis with histological features of cutaneous lupus erythematosus. TIERARZTLICHE PRAXIS Ausgabe Kleintiere 2005.

19.Olivry T, Power H, Woo J, Moore P. Anti-isthmus autoimmunity in a novel feline acquired alopecia resembling pseudopelade of humans*. Veterinary …. 2008.

20.Gross T, Olivry T, Tobin D. Morphologic and immunologic characterization of a canine isthmus mural folliculitis resembling pseudopelade of humans. Vet. Dermatol. 2001.

21.Amato L, Mei S, Massi D, Gallerani I. Cicatricial alopecia; a dermatopathologic and immunopathologic study of 33 patients (pseudopelade of brocq is not a specific clinico-pathologic entity). International journal of …. 2002.

22.Rybnicek J, Affolter VK, Moore PF. Sebaceous adenitis: an immunohistological examination. In: Kwochka KW, Willemse T, Tscharner VC, eds. Advances in Veterinary Dermatology. Vol 3. Oxford: Butterworth Heinemann 1998, pp. 539–540. Butterworth-Heinemann Ltd; 1998.

23.Linek M, Boss C, Haemmerling R. Effects of cyclosporine A on clinical and histologic abnormalities in dogs with sebaceous adenitis. Journal

of the American Veterinary Medical Association, 226(1), 59–64.

24.Stewart LJ, White SD, Carpenter JL. Isotretinoin in the treatment of sebaceous adenitis in two vizslas. Journal of the American Animal Hospital Association. 1991;v. 27(1) p. 65-71.

25.SD W, RA R, KV S, AM H, L J, A T. Sebaceous adenitis in dogs and results of treatment with isotretinoin and etretinate: 30 cases (1990-1994). J. Am. Vet. Med. Assoc. 1995 Jul. 1;207(2):197–200.

26.Outerbridge C, Gericota B, White S. Oral vitamin A as an adjunct treatment for canine sebaceous adenitis. Veterinary Dermatlogy 2011;22:305–311.

27.Lortz J, Favrot C, Mecklenburg L, Nett C, Rüfenacht S, Seewald W, et al. A multicentre placebo-controlled clinical trial on the efficacy of oral ciclosporin A in the treatment of canine idiopathic sebaceous adenitis in comparison with conventional topical treatment. Vet. Dermatol. 2010 Dec.;21(6):593–601.

Dermatozoenwahn – ein parasitologisches Phänomen?

Wieland Beck

Es werden 3 aktuelle Dermatozoenwahn-Fälle aus Bayern vorgestellt, bei denen das Syndrom im Zusammenhang mit Hamstern, Wüstenrennmäusen und Rindern in Erscheinung trat. Eine 32 Jahre alte arbeitslose Frau, in deren Wohnung 32 Kaninchen, Meerschweinchen, Hamster und Mäuse gehalten wurden, stellte sich mit typischen Symptomen eines Dermatozoenwahns vor. Bei der Untersuchung von Proben aus Käfigen und Haushalt konnten keine Parasiten gefunden werden. Im Rahmen von mehreren Vor-Ort-Begehungen und Gesprächen mit der Patientin wurden Lösungsansätze zur Behandlung des Syndroms gefunden. Das gleiche Erscheinungsbild zeigte eine 43 Jahre alte Landwirtin, nach deren Meinung immer wieder Milben von ihren 33 Milchkühen auf sie über gingen und juckende Hautreaktionen hervorriefen. Auch hier waren weder bei der Patientin, noch bei den Rindern oder im Stall Parasiten nachweisbar. Die erfolgreiche Therapie erfolgte wie im Fall 1. Im 3. Fall litt eine 38 Jahre alte Lehrerin über Wochen an juckenden Hautveränderungen, nachdem auf 2 Wüstenrennmäusen ihrer Kinder Tropische Rattenmilben gefunden wurden. Selbst nach Behandlung der Nager und Tilgung der Parasitenpopulation in der Wohnung bestand der Juckreiz fort. Die Behandlung wurde wie in den erstgenannten Fällen durchgeführt. Follow-up-Untersuchungen ergaben, dass alle Patienten erfolgreich vom Dermatozoenwahn befreit wurden. Eigene Beobachtungen zeigen, dass 90% aller mit juckenden, erythematösen Hautveränderungen vorgestellten Patienten, in deren Umfeld Tiere leben und die tierische Parasiten als nosologisches Agens vermuten, an Dermatozoenwahn erkranken. Bei dieser psychogenen Erkrankung handelt es sich um die wahnhafte Befürchtung, Parasiten in der Haut zu haben. Die Patienten kommen meist mit Schächtelchen, in denen sie ihre vermeintlichen Parasiten als Beweis gesammelt haben. Diese haben sie aus der Haut "ausgegraben". Sie haben dann meist auch sehr ausgereifte Theorien wie die Parasiten in die Haut gekommen sind, wie sie sich dort fortpflanzen und dann herauskriechen. Sie spüren wie die Tierchen in der Haut umherkriechen, spüren ein Jucken, Beißen, Stechen. Die Überzeugung von solchen Tierchen befallen zu sein, ist dabei unumstößlich. Sie haben keineswegs das Empfinden psychisch krank zu sein, darauf angesprochen sind sie ausgesprochen gekränkt und brechen nicht selten den Kontakt zum Arzt ab. Die bei Aufnahme einer psychiatrischen Behandlung meist chronifizierten Patienten sprechen nicht immer auf eine Behandlung mit Neuroleptika an. Dermatozoenwahn ist ein unspezifisches Syndrom multifaktorieller Genese. Es kann bei verschiedenen körperlichen Erkrankungen auftreten.

Klinische Wirkung der Antihistaminika Chlorpheniramin/Hydroxyzin (Histacalmine®) und Dimetindenmaleat (Fenistil®) bei atopischen Hunden

M. Eichenseer, R.S. Mueller

Zentrum für klinische Tiermedizin, Medizinischen Kleintierklinik der Ludwig-Maximilians-Universität, München, Deutschland

Antihistaminika sind in der Praxis ein häufig genutzter Baustein der symptomatischen Therapie der atopischen Dermatitis des Hundes. Allerdings gibt es kaum kontrollierte Studien, die diese Medikamente bewerten. Ziel dieser Placebo-kontrollierten Doppelblind-Studie war es, die klinische Wirksamkeit hinsichtlich Juckreiz und Läsionen der beiden Antihistaminika Histacalmine (Kombinationspäparat aus Chlorpheniramin und Hydroxizin, Virbac, Frankreich) und Fenistil (Dimetindenmaleat, Novartis, München) bei atopischen Hunden zu untersuchen.

19 umweltallergische Hunde durchliefen dabei jeweils 14tägige Medikamentenphasen, in denen sie täglich oral entweder Histacalmine, Fenistil oder ein Placebopräparat eingegeben bekamen, unterbrochen von 14-tägigigen Wash-Out Phasen ohne Medikamentengabe. Vor und nach jeder Phase erfolgten klinische und dermatologische Untersuchung, Anfertigung eines CADESIs durch einen Dermatologen und Einschätzung von Juckreiz und Befinden durch den Besitzer.

Hinsichtlich des Juckreizes konnte bei Fenistil im Vergleich zum Placebo ein signifikanter Unterschied nachgewiesen werden ($p = 0{,}014$), Histacalmine zeigte ebenfalls eine Besserung, die jedoch nicht statistisch signifikant war ($p = 0{,}050$). Der CADESI verbesserte sich durch Fenistil nicht signifikant ($p = 0.087$), wohingegen Histacalmine eine relevante Besserung zeigte ($p = 0{,}049$).

10/17 (58,8 %) der Hunde verbesserten sich nach Gabe von Histacalmine, 12/18 (66,7 %) nach Gabe von Fenistil und 2/18 (11,1 %) nach Gabe von Placebo um mehr als 25 % hinsichtlich des Juckreizes. Eine über 25 %ige Besserung der Läsionen wurde bei 11/17 (64,7 %) Hunden mit Histacalmine, bei 7/18 (38,9 %) mit Fenistil und 5/18 (27,8 %) mit Placebo gesehen.

Antihistaminika können helfen den Zustand atopischer Hunde zu verbessern, jedoch wird nur in wenigen Fällen eine Remission der Symptome allein durch Antihistaminika eintreten.

Therapie der Perianalfisteln bei Hunden mit Trichuris-suis- Wurmeierlösung

S. Edhofer, R.S. Mueller

Zentrum für klinische Tiermedizin, Medizinischen Kleintierklinik der Ludwig-Maximilians-Universität, München, Deutschland

Perianalfisteln bei Hunden sind charakterisiert durch eine chronisch fortschreitende Entzündung des Perianalbereiches. Der Entstehung der Fisteln scheint eine Fehlfunktion des Immunsystems zu Grunde zu liegen, da die erkrankten Tiere auf immunsupressive Therapien ansprechen. Ziel dieser Studie war es, die immunmodulatorische Wirkung von Larven des *Trichuris-suis*-Wurmes (Schweinepeitschenwurm) auf den klinischen Heilungsverlauf der Perianalfisteln zu erforschen. In den bisherigen humanmedizinischen Studien bei Menschen mit Autoimmunerkrankungen wie zum Beispiel Morbus Crohn zeigte sich, dass die Anwesenheit der *Trichuris-suis*- Larven im Körper eine Aktivierung der Autoregulation des Immunsystems und damit eine Verbesserung der klinischen Symptome bewirkten.

Insgesamt nahmen 12 an Perianalfisteln erkrankte Hunde an der Studie teil. Die Hunde erhielten für drei Monate in zweiwöchigem Abstand unabhängig von Gewicht und Größe 2500 *Trichuris-suis*-Wurmeier gelöst in 15ml Kochsalzlösung (Ovamed®) oral. Bei den vier monatlichen Kontrollterminen erfolgten jeweils eine klinische Allgemeinuntersuchung, eine dermatologische und rektale Untersuchung sowie eine Einteilung des Schweregrades der perianalen Läsionen modifiziert nach Hardie. Zusätzlich wurde bei jedem Kontrolltermin die allgemeine Lebensqualität des Hundes anhand eines Besitzer-Fragebogens beurteilt.

Leider war weder eine Verbesserung der klinischen Läsionen (p=0,35) noch der allgemeinen Lebensqualität der Hunde (p= 0,27) während der Studie nachzuweisen. Auch eine signifikante Reduktion der bestehenden Medikation war nicht möglich (p= 0,15).

Die Immunmodulation durch Trichuris-suis Wurmeier scheint bei Hunden nicht erfolgsversprechend und bietet in dieser Form keine Therapieoption zusätzlich zu den bisherigen immunsuppressiven Medikamenten.

Studie: Lasertherapie beim eosinophilen Granulomkomplex der Katze - der aktuelle Stand –

Julia Knuth

Das feline eosinophile Granulom ist keine spezifische Diagnose, sondern die Bezeichnung für eine Reihe von klinischen Krankheitsbildern bei der Katze. Der Krankheitskomplex umfasst die drei klinischen Formen: lineares Granulom, indolentes Geschwür und eosinophile Plaque, sowie seltenere Formen des eosinophilen Granuloms.

Die Ätiologie des felinen eosinophilen Granulomkomplexes ist noch nicht vollständig geklärt. Die Diagnostik erfolgt durch eine schrittweise Allergieaufarbeitung. Anschließend kann nur eine Biopsie die definitive Diagnose liefern. Die Therapie besteht in einem Versuch der Aufarbeitung der Grundursache mittels regelmäßiger Flohprophylaxe und ggf. Ausschlussdiät bzw. Desensibilisierung bei einer Umweltallergie. Symptomatisch werden meist Glucocorticoide und Ciclosporin zur Behandlung eingesetzt. Leider kann es bei Glucocorticoiden, v.a. bei einer Dauertherapie, zu erheblichen Nebenwirkungen wie Diabetes, Immunsuppression und Muskelschwund für die Katze kommen. Auch eine dauerhafte Verabreichung von Tabletten gestaltet sich bei Katzen oft sehr schwer. Ciclosporin kann zu Erbrechen, Durchfall, Anorexie, Gingivahyperplasie sowie seltener zu akuter Toxoplasmose mit Todesfolge führen.

Im Vergleich zur konventionellen chirurgischen Entfernung bietet der Laser einige potentielle Vorteile: durch die Versiegelung von Nervenenden kommt es nach der Behandlung zu weniger Juckreiz und nur geringen postoperativen Schmerzen. Der Laser hinterlässt ein steriles Operationsfeld, wodurch das Risiko einer Wundinfektion sehr gering ist. Kleine Blut- und Lymphgefäße werden versiegelt, so dass kaum Blutungen entstehen. Angrenzendes gesundes Gewebe wird nicht beschädigt. Die Laserbehandlung erfolgt einmalig und eine anschließende Tablettengabe ist nicht notwendig.

Momentan erforschen wir in unserer Studie die Wirkung der Therapie mit einem chirurgischen CO2-Laser bei Katzen mit eosinophilem Granulomkomplex und vergleichen diese Form der Behandlung mit einer Kortisontherapie. Die Katzen der Studie werden, sofern sie die Einschlusskriterien erfüllen, abwechselnd zwei Gruppen A und B zugeordnet. Bei Gruppe A wird eine einmalige Laserbehandlung durchgeführt. Gruppe B erhält über insgesamt 21 Tage oral Dexamethason. Die Diagnose des eosinophilen Granuloms basiert, neben dem Ausschluss von Infektionen, auf einer Biopsie. Ektoparasiten und eine Flohallergie werden durch eine dreimalige Selamectin Spot on-Gabe (Stronghold®, Pfizer) im Abstand von 4 Wochen ausgeschlossen. Ebenso wird zum Ausschluss einer Pilzinfektion eine Pilzkultur angelegt.

Insgesamt nahmen bisher 21 Katzen an der Studie teil. Bei 19% der Katzen heilten die Läsionen mit einer Stronghold®-Monotherapie vollständig ab und es kam mit einer regelmäßigen Flohprophylaxe nicht zum Rezidiv. Sieben der 21 Katzen mussten aus der Studie ausgeschlossen werden, weil die Biopsie eine andere Diagnose ergab: Dazu gehörten miliare Dermatitis, Mastzelltumor, Melanom, Gingivitis, Plattenepithelkarzinom und Dermatitis verursacht durch Herpesviren. Bei sieben Katzen wurde eine Lasertherapie durchgeführt. Die Läsionen der gelaserten Katzen erfuhren in Bezug auf die Läsionengröße von Tag 0 zu Tag 21 der Studie eine mediane Reduktion um 35,57%. Bei einer der Katzen heilte die Läsion innerhalb dieses Zeitraums komplett ab. Nach 51 Tagen trat ein Rezidiv bei dieser Katze auf. Zwei Katzen wurden mit Kortison therapiert. Die mediane Reduktion der Läsionengröße der Katzen der Kortisongruppe betrug 16,6%. Drei der sieben Katzen der Lasergruppe zeigten zu keiner Zeit Juckreiz. Bei den vier von Juckreiz betroffenen Katzen lag die mediane Reduktion bei 1,6/10 Punkten. Bei vier von fünf Katzen und ihren Besitzern, bei denen die Lebensqualität anhand eines Fragebogens evaluiert werden konnte, verbesserte sich diese nach der Lasertherapie im Vergleich zu der Situation vor der Lasertherapie. Bei einer Katze verschlechterte sich die Lebensqualität im Rahmen der Lasertherapie. Bei Katzen der Kortisongruppe blieb die Lebensqualität bei einer Katze unverändert. Bei der anderen Katzen verschlechterte sich die Lebensqualität deutlich.

Postoperative Behandlung feliner Fibrosarkome mit Brachytherapie

Ulrich Wendlberger

Fibrosarkome neigen extrem zur Rezidivierung und erst eine Multimodalitätstherapie kann dem vorbeugen. Dabei werden verschiedene Verfahren aus Chirurgie, Chemotherapie und Strahlentherapie kombiniert. Strahlentherapie kann von außen (Teletherapie) oder in das Tumorbett (Brachytherapie) verabreicht werden. Die Brachytherapie bietet den Vorteil, dass sie gleich nach der OP beginnt, keine Strahlenbelastung für Personal oder Besitzer darstellt und nur 3-5 Fraktionen ohne Narkose benötigt. Sie ist kostengünstiger und benötigt keine Hospitalisierung der Katze. Mittels eines Flaps wird die Gleichmäßigkeit der Strahlendosis im Tumorbett sichergestellt. Die Technik der Positionierung des Flaps kann von jedem Tierarzt selbst vorgenommen werden und wird in diesem Vortrag erklärt.

Methodik: bei der Brachytherapie wird über Katheter eine radioaktive Quelle direkt in den Tumor geleitet. Eine gleichmäßige Dosisverteilung ergibt sich, wenn die Katheter möglichst äquidistant zu liegen kommen. Um dies zu gewährleisten, wurden die Katheter im Abstand von 15 mm in ein Kunststoffkissen eingebracht und dieses an den Enden im Tumorbett für die Dauer der Bestrahlung mit Einzelheften fixiert. Die Decknaht verläuft fortlaufend. Mit dieser Methodik ist ein Verrutschen des Bestrahlungsfeldes nicht möglich und die Tiere müssen zu den einzelnen Bestrahlungen nicht narkotisiert werden.

Dosierung: bei der Brachytherapie werden höhere Einzeldosen verabreicht als bei der Teletherapie – im Fall der Fibrosarkome waren es 10 Gy pro Einzelfraktion. Bestrahlt wurde je 4 Mal im Abstand von 2 Tagen. Die Planung wird von einem Medizinphysiker vorgenommen. Als Bestrahlungsfeld wurde generell ein Feld mit 3 cm Sicherheitsabstand gewählt.

Zusammenfassung: bisher wurden 26 Patienten mit Fibrosarkomen seit 2011 mit dieser Technik bestrahlt. Weitere therapeutische Verfahren wurden nicht durchgeführt. Die längsten rezidivfreien Kontrollen liegen mittlerweile 2,5 Jahre zurück. In 3 Fällen trat als Komplikation eine Nahtdehiszenz auf, die in einem Fall zur Euthanasie des Tieres führte. In 4 Fällen kam es zu einem Rezidiv des Fibrosarkoms, wobei dies in jedem Fall außerhalb des 3 cm Sicherheitsabstands geschah. Ein Erweitern dieses Sicherheitsabstandes auf über 3 cm scheint insofern überlegenswert. In 19 Fällen kam es im teilweise 2-jährigen Beobachungszeitraum nicht zu einem Rezidiv.

Die Brachytherapie als lokale Strahlentherapie ermöglicht eine relativ kostengünstige und weniger aufwändige Bestrahlung des Fibrosarkoms. Sie kann ebenso mit anderen Therapiemaßnahmen im Sinn einer Multimodalitätstherapie kombiniert werden. Wichtig erscheint auch der Hinweis, mögliche Fibrosarkome präoperativ untersuchen zu lassen, um sie im positiven Fall nicht alleinig chirurgisch zu behandeln.

NOVARTIS
ANIMAL HEALTH

Atopica® für Katzen

- Die erste kortisonfreie Therapie der **allergischen Dermatitis bei Katzen**
- **Einfache Verabreichung dank oraler Lösung**
- Langfristige, nachweisliche Reduktion von Juckreiz und Hautläsionen[1–3]

Für Katzen

Atopica® für Katzen
Ciclosporin A

www.atopica.de

Quellen: 1. Data on file, Study NAH-07-0028. 2. Data on file, Study CYCINT-0105. 3. Data on file, Study CYCINT-0205.

Atopica® 100 mg/ml Lösung zum Eingeben für Katzen. Wirkstoff: Ciclosporin. Pharmakotherapeutische Gruppe: Immunsuppressiva. **Für Tiere:** Katzen. **Zusammensetzung:** 100 mg Ciclosporin/ml. **Anwendungsgebiet:** Symptomatische Behandlung der chronischen allergischen Dermatitis bei Katzen. Allergische Dermatitis ist eine häufige Hauterkrankung bei Katzen und wird durch Allergene wie Hausstaubmilben oder Pollen verursacht, die eine überschießende Immunreaktion auslösen. Die Erkrankung verläuft chronisch und wiederkehrend. Ciclosporin wirkt selektiv auf die Immunzellen, die an der allergischen Reaktion beteiligt sind. Ciclosporin verringert Entzündung und Juckreiz, die mit einer allergischen Dermatitis einhergehen. **Gegenanzeigen:** Nicht anwenden bei Überempfindlichkeit gegen den Wirkstoff oder einen der sonstigen Bestandteile. Nicht anwenden bei Katzen, die mit FeLV oder FIV infiziert sind. Nicht anwenden bei Katzen, die bereits früher an malignen Erkrankungen litten, oder bei fortschreitenden malignen Erkrankungen. Während der Behandlung sowie innerhalb eines zweiwöchigen Intervalls vor und nach der Behandlung darf die Katze nicht mit einem Lebendimpfstoff geimpft werden. **Nebenwirkungen:** Die am häufigsten auftretenden unerwünschten Wirkungen sind Beschwerden des Verdauungstrakts wie Erbrechen und Durchfall. Diese sind im Allgemeinen mild und vorübergehend und erfordern kein Absetzen der Behandlung. Andere unerwünschte Wirkungen, die in klinischen Studien beobachtet wurden, waren: Lethargie, Appetitlosigkeit, übermäßige Speichelproduktion, Gewichtsverlust und Rückgang der weißen Blutkörperchen. Diese Erscheinungen klingen im Allgemeinen von selbst ab, wenn die Behandlung abgesetzt oder das Medikament weniger häufig gegeben wird. Bei einzelnen Tieren können Nebenwirkungen in schwerer Form auftreten. Warnhinweise: Lesen Sie vor der Anwendung die Packungsbeilage. **Verschreibungspflichtig. Zulassungsinhaber:** Novartis Tiergesundheit GmbH, Zielstattstrasse 40, 81379 München. Hinweis für Österreich: Rezept- und apothekenpflichtig. Zulassungsinhaber: Novartis Animal Health GmbH, Biochemiestr. 10, 6250 Kundl. Weitere Informationen siehe Austria Codex Fachinformation.

© 2013 Novartis Animal Health Inc., Basel, Switzerland. ® Registered trademark of Novartis AG, Basel, Switzerland. ATOK AZ-2013-01

Referentinnen und Referenten des Vortragsprogramms und der Seminare

Dr. Wieland Beck
Leopoldstraße 27,
80802 München

1989 - 1995: Studium der Veterinärmedizin an der FU Berlin
1996 - 1999: Anfangsassistent an Kleintierklinik in Lübeck
1999 - 2001: Wiss. Mitarbeiter an der Chirurgischen Tierklinik der LMU München
2000: Fachtierarzt für Kleintiere, ZB Biologische Tiermedizin, ZB Zahnmedizin
2001 - 2007: Wiss. Assistent am Institut für Vergleichende Tropenmedizin u. Parasitologie der LMU München
2003: FTA für Parasitologie, Diplomate of the European Veterinary Parasitology College
2007 - dto. Area Veterinary Manager Pfizer GmbH Tiergesundheit Berlin
2010: Präsident der Deutschen Gesellschaft für Veterinärdermatologie
Herausgeber: „Praktische Parasitologie bei Heimtieren“ & „Parasitäre Zoonosen“ (Schlütersche Hannover)

Martina Eichenseer
Parsbergerstraße 2, 81249 München; Tel.: 0 89 55275227 Handy: 0 176 64615187
e-mail: martina.eichenseer@googlemail.com
Geburtstag, -ort: 22.08.1986 in München-Pasing

1996 – 2005 Besuch des Gymnasiums Gröbenzells Abschluss Allgemeine Hochschulreife
2005 – 2011 Studium der Veterinärmedizin an der LMU München Abschluss Staatsexamen
2008 – 2013 Arbeit im Verkauf bei Lidl Deutschland
2010 – 2013 Unterstützung der Buchhaltung und der Kundenbindung bei der Caper White GmbH München
2011 – 2013 Promotion an der Medizinischen Kleintierklinik München, Abteilung Dermatologie mit dem Thema „Klinische Wirksamkeit der Antihistaminika Fenistil und Histacalmine bei atopischen Hunden“ , Mitarbeit in der dermatologischen Sprechstunde und Lehre

Praktika
2005 zwei Wochen Tierarztpraxis Dr. Falbesaner in Maisach
2006 drei Wochen Tierarztpraxis Dr. Nowak in Olching
2007 zwei Wochen Tierarztpraxis Dr. Pöschl in Olching
2008 vier Wochen Tierarztpraxis Dr. Pöschl in Olching
drei Wochen Veterinäramt Fürstenfeldbruck
zwei Wochen Abteilung für Lebensmittelsicherheit, -mikrobiologie und Milchhyhgiene des LGL Oberschleißheim
2009 drei Wochen Schlachthof Augsburg
2010 acht Wochen Klinik für Gynäkologie, Andrologie und Geburtshilfe der JLU Gießen
acht Wochen Tierklinik Haas & Link in Germering
Sonstige Qualifikationen
Sprachkenntnisse: Deutsch fließend (Muttersprache), Englisch fließend, Französisch fortgeschrittene Kenntnisse
Sonstiges: sehr gute allgemeine EDV-Kenntnisse, MS-Office, Führerschein: Klasse B

Susanne, Edhofer
Görresstraße 35
80798 München
Tel.: 0176 / 62024412
susanne.edhofer@googlemail.com

Geburtsdatum: 20.08.1984
Geburtsort: Passau
Familienstand: ledig
Staatsangehörigkeit: Deutsch
04/2011 - 05/2012 Doktorandin in der Dermatologischen Abteilung der Medizinischen Kleintierklinik München
10/2005 - 03/2011 Studium der Tiermedizin an der Ludwig- Maximillians-Universität München
1995 - 2004 Maristengymnasium Fürstenzell Neusprachlicher Zweig Allgemeine Hochschulreife
1991 - 1995 Grundschule Neukirchen am Inn

Dr. med. vet. Katharina Glos
Salzstr. 5 82266 Inning Deutschland
Tel. +49/178/3569584
nina.glos@gmx.de

Tierärztliche Fachklinik für Kleintiere Haas & Link
Industrie Str.6
82110 Germering bei München
Tel. 49-89-8410-2222

1998 - 2000 Ausbildung zur Tierarzthelferin
2000 - 2006 Studium der Veterinärmedizin an der Ludwigs-Maximilians-Universität München; Staatsexamen am 7.04.2006
2006 - 2007 Anfertigung einer Dissertation in der Abteilung für Dermatologie der Medizinischen Kleintierklinik der LMU München; Juli 2007 Promotion Titel: Der Einfluß von drei kommerziell erhältlichen Diäten für allergische Hunde und einem Plazebo auf Hunde mit atopischer Dermatitis
2007 - 2012 Residency Dermatology ECVD bei Dr. Sonya Bettenay (Diplomate ECVD) Berufliche Stationen
April 2006 - Februar 2007 klinisch tätige Doktorandin in Abteilung für Dermatologie der Medizinischen Kleintierklinik der Universität München
April 2006 - Juli 2007 2 Tage die Woche Assistenzärztin der Abteilung Dermatologie in der tierärztlichen Fachklinik Haas und Link in Germering
August 2006 - April 2007 Assistenzärztin in den Notdiensten der tierärztlichen Fachklinik Haas und Link in Germering
April - Juli 2007 3 - 4 Tage die Woche Arbeit in einer Kleiniterpraxis in Inning
Dezember 2007 - 2012 Residency Dermatology bei Dr. Sonya Bettenay (Diplomate ECVD)
Heute Arbeit in der Klinik Haas & Link in Germering und in der Tierarztpraxis Bogenhausen
Veröffentlichungen
Glos K, Linek M, Loewenstein C, Mayer U, Mueller RS, *The efficacy of commercially available veterinary diets recommended for dogs with atopic dermatitis*,
Veterinary Dermatology 2008 U. Mayer, K. Glos, M. Schmid, H. Power, S. Bettenay, R. Müller *Adverse effects of ketoconazole in dogs - a retrospective study*; Veterinary Dermatology 2008
Campe H, Zimmermann P, Glos K, Bayer M, Bergemann H, Dreweck C, Graf P, Weber BK, Meyer H, Büttner M,Busch U, *Sing A Cowpox Virus transmision from pet rats to humans, Germany;.* Emerging Infectious Diseases 2009
Schnabl B, Bettenay S, Glos N, Linek M, Loewenstein C, Mueller RS. *Oral selamectin in the treatment of canine generalised demodicosis.* Vet Rec. 2010
Therapie der chronisch rezidivierenden idiopathischen Pyodermie des Hundes mit Staphylokokken-Vakzinen",
Glos N, Mueller RS. " Tierärztliche Praxis, 2011
The Munich Outbreak of Cutaneous Cowpox Infection: Transmission by Infected Pet Rats. Vogel S, Sárdy M, Glos K, Korting HC, Ruzicka T, Wollenberg A. Acta Derm Venereol. 2011 Nov 1.

Julia Knuth

wurde 1984 in Köln geboren. Sie studierte bis 2010 an der LMU München Tiermedizin. Im Rahmen ihrer Doktorarbeit über die Lasertherapie beim eosinophilen Granulomkomplex der Katze assistierte sie Dr. Ursula Mayer, Dipl. ECVD in der Dermatologie-Sprechstunde. Seit 2012 ist sie als Assistentin in einer Kleintierpraxis in Schwabmünchen beschäftigt.

Dr. Stefanie Köbrich, Dipl.ECVD

Nach dem Studium der Agrarwissenschaften und Veterinärmedizin fachübergreifende Promotion (Veterinärmedizin und Agrarwissenschaften) über ein dermatologischen Thema bei Milchkühen (Haut- und Klauenprobleme bei Milchkühen in Lauffstallhaltung). Gleichzeitig Assistenzzeit in zwei Kleintierkliniken.
Ab 1994 Schwerpunkt der Fortbildung in Dermatologie.
1995 Niederlassung in eigener Kleintierpraxis im rhein-Neckar-Kreis.
2006 Zusatzbezeichnung Dermatologie beim Kleintier
2006 Ablegen des Alternative Route Qualifying Exam des Europ College of Vet Dermatology
Von 2007 bis 2011 alternative Residentin am Tierspital der Vetsuisse Universität Zürich, Schweiz
2011 Board Exam zum Diplomate des European College of Veterinary Dermatology
Mitglied in der DGVD, ESVD, Brit. Vet. Derm. Study Group

Dr. Petra Kölle

1/92-6/92	Wissenschaftliche Mitarbeiterin am Institut für Zoologie, Fischereibiologie undFischkrankheiten der LMU München
7/92-12/92	Freie Mitarbeiterin in der Tierklinik „Seehof“ (Pferde + Kleintiere inkl. Exoten)
1/93-07/03	Am Institut für Zoologie, Fischereibiologie und Fischkrankheiten der LMU München tätig
08/03-10/08	Am Institut für Physiologie und Physiologische Chemie am Lehrstuhl für Tierernährung tätig
11/08-09/10	An der Klinik für Fische und Reptilien tätig
Seit 10/10	An der Medizinischen Kleintierklinik tätig
19.04.1991	Approbation
28.02.1992	Promotion
28.08.1996	Fachtierärztin für Fische
01.09.1997	Ernennung zur Akademischen Rätin z.A.
24.02.1999	Fachtierärztin für Reptilien
18.03.1999	Ernennung zur Akademischen Rätin a.L.
03.07.2001	Zuerkennung der Lehrbefähigung für das Fach Fisch- und Reptilienkrankheiten und Zoologie
25.09.2001	Ernennung zur Privatdozentin
14.02.2002	Zuerkennung der Teilgebietsbezeichnung „Zierfische“
10.12.2004	Ernennung zur Akademischen Oberrätin
31.10.2006	Zusatzbezeichnung „Ernährungsberatung (Kleintiere)“
07.11.2007	Elternzeit für 1 Jahr
15.12.2008	Ermächtigung zur Weiterbildung in den Gebieten „Reptilien“, „Fische“ sowie im Teilgebiet „Zierfische“
85-91	Studium der Veterinärmedizin in München
83-85	Studium der Biologie in Erlangen und München/ Vordiplom

Dr.Veit Kostka

1981 - 1987	Studium der Veterinärmedizin an der Justus-Liebig-Universität Gießen
1991 - 1998	Wissenschaftlicher Mitarbeiter am Institut für Geflügelkrankheiten der JLU Gießen
1998 - 2003	Referatsleiter beim Bundesverband praktizierender Tierärzte
2003 - 2008	Vogel- und Reptilienpraxis in Hamburg
Seit 2009	Standortleiter synlab vet Labor Hamburg

Dr. med. vet. Monika Linek

Geboren am: 30. Juli 1957, verheiratet mit Dr. med. vet. Jens Linek
Titel und Zusatzbezeichungen: Diplomate des europäischen College für Veterinärdermatologie (ECVD), Zusatzbezeichnung für Dermatologie der Hamburger Tierärztekammer
Beruf: Überweisungspraxis für Dermatologie in Rahmen der Tieraerztlichen Spezialisten, Lehrbeauftragte der Uni Giessen für das Gebiet Dermatologie,
Herausgeberin zusammen mit Lars Mecklenburg und Desmond Tobin des Buches: Hair Loss disorders in domestic animals, Fachartikel in nationalen und internationalen Fachjournalen,
Vorträge und Seminare für Tierärzte in Deutschland und Europäischem Ausland
Spezielle Arbeitsschwerpunkte: Besitzerseminare für Patienten mit Caniner atopischer Dermatitis Haarzyklusstörungen

Prof. Dr. Ralf S. Mueller, DipACVD, FACVSc, DIPECVD, FAAAAI

Ralf S. Mueller studierte Tiermedizin an der Ludwig-Maximilians-Universität in München von 1980 bis 1985, promovierte 1987 und war in mehreren Groß- und Kleintierpraxen tätig, bevor er von 1990 bis 1992 an der Universität von Kalifornien in Davis seine Assistenzzeit in Veterinärdermatologie absolvierte. Danach wanderte er nach Australien aus, wo er zusammen mit seiner Frau Dr. Sonya Bettenay einer veterinärmedizinischen Überweisungsklinik als Gründer und Direktor vorstand. Von 1999 bis 2003 war Dr. Müller Professor für Veterinärdermatologie an der Colorado State University in den Vereinigten Staaten. Während dieser Zeit war er auch Gastdozent an der Universität Zürich, wo er habilitierte. Seit März 2004 lehrt und forscht er an der Ludwig-Maximilians-Universität. Seine Forschungsgebiete sind Allergien und Ektoparasiten. Prof. Müller hat mehrere hundert Vorträge und Seminare in Europa, Nordamerika, Asien, Australien und Neuseeland gehalten und über 100 Studien, Fallberichte, Artikel, Bücher und Buchkapitel veröffentlicht.

Dr. med. vet. Claudia S. Nett-Mettler, DipACVD, DipECVD
vetderm.ch - Dermatologie und AllergologiefürTiere
c/o Tieraerztliche Spezialistenklinik
Rothusstrasse 2, 6331 Huenenberg,
Switzerland
www.vetderm.ch, cnett@vetderm.ch

Family: Married to Philipp Nett; *Children:* Sibylle (born 2005), Monique (born 2007)
Education: 1991 to 1997 Studies of Veterinary Medicine, University of Berne, Switzerland
Graduation and Certification: 1997 Graduation in Veterinary Medicine, University of Berne, Switzerland
2000 Thesis and Doctor of Veterinary Medicine (Dr. med. vet.), University of Zurich, Switzerland
2003 Certifying examination of the American College of Veterinary Dermatology (Diplomate of the ACVD)
2005 Diplomate of the European College of Veterinary Dermatology (ECVD)
Postgraduate Training: 1998 - 1999 Internship in small animal internal medicine and surgery, University of Zurich, Switzerland
1999 - 2001 Residency in small animal internal medicine, University of Zurich, Switzerland.
Jul 2001 - Jul 2003 Residency in veterinary dermatology at the Louisiana State University, Baton Rouge, LA, USA
Jul 2003 - Dec 2003 Clinical Instructor in veterinary dermatology at the Louisiana State University, Baton Rouge, LA, USA
Jan 2004 - 2008 Consultant dermatologist, at the small animal pacticeRigiplatz, Cham, Switzerland
2008 to current Foundation of vetderm.ch - Dr. med. vet. C. Nett- Dermatologie und AllergologiefürTiere c/o Tieraerztliche Spezialistenklinik, Huenenberg, Switzerland
Institutional Affiliations: 1998 Member of the Society of Swiss Veterinary Surgeons (GST); 2000 Member of the European Society of Veterinary Dermatology (ESVD); 2001 Member of the American Association of Veterinary Dermatology (AAVD) 2002 Consultant dermatologist for the Veterinary Information Network (VIN); 2003 Diplomate of the American College of Veterinary Dermatology (ACVD); 2005 Board Member (Educational committee) of the Swiss Association of Small Animal Medicine (SVK); 2005 Diplomate of the European College of Veterinary Dermatology (ECVD); 2008 - 2011 President of the FVH board; 2008 Board member at large of the WAVD; 2011 Honorary treasurer of the ESVD; 2011 Founding member and Vice President of the SAVD (Swiss Associa-tion of Veterinary Dermatology)

Silvia Rüfenacht Dr. med. vet., DiplECVD
Spezialtierärztin für Dermatologie
dermaVet
Muhenstrasse 56
5036 Oberentfelden
Schweiz
www.dermavet.ch s.ruefenacht@dermavet.ch

1984 - 1989	Studium und Diplom Tiermedizin, Vetsuisse Univesität Bern
2001 - 2001	Assistentin in diversen Gemischt- und Kleintierkliniken in der Schweiz
2001 - 2004	Residency Dermatologie, Vetsuisse Universität Bern
2005	Diplom ECVD
2005 - 2010	Oberassistentin Dematologie, Vetsuisse Universität Bern
seit 2007	Dermatologiesprechstunden in ausgewählten Kleintierkliniken der Schweiz

Dr. Sebastian Georg Schleifer
Praxis für Dermatologie und Allergologie
Balanstraße 79
81539 München

Studium Tiermedizin in München, Approbation 1991, Promotion 1992.
Bis 1999 tätig in großen Tierkliniken in Deutschland, Schwerpunkt Dermatologie und Chirurgie. Residency Dermatologie an der Universität Utrecht bei Prof. Willemse 1999 bis 2003, anschließend wissenschaftlicher Mitarbeiter am selben Institut.
Seit 2005 Diplomate ECVD.
2002 bis 2006 Tätigkeit am Tierärztlichen Spezialistenzentrum De Wagenrenk in den Niederlanden, Abteilung Dermatologie.
Seit 2007 niedergelassen in eigener Praxis für Dermatologie in München.

PD Dr. Christian Stockhaus

Studium FU Berlin
Tätigkeit als Internist in der Kleintierklinik FU Berlin
Universitätsklinik Utrecht
Kleintierklinik Universität Leipzig
Seit 2003 Tierklinik Haar
FTA Kleintiere
FTA Innere Medizin,
Diplomate ECVIM-CA
Habilitation im Bereich Zytopathologie/Innere Medizin
Privatdozent für Innere Medizin der Kleintiere an der LMU München

Erik Teske

graduated at the Utrecht University in 1981. After an internship and residency he became a specialist internal medicine in 1986. From 1987-1989 a KWF-fellowship in clinical oncology was performed at the National Cancer Institute in Amsterdam. In 1993 he defended his thesis on non-Hodgkin lymphoma in the dog. From 1992 he is a full staff member of the Department of Clinical Sciences of Companion Animals, where he is currently head of the Medical Oncology. Currently he is also part-time professor in oncology at the Veterinary Faculty in Liege. His area of expertise are clinical cytology, epidemiology, and oncology. In the field of oncology especially non-Hodgkin lymphoma and prostate carcinoma in the dog have his focus of attention. He has written more than 100 publications in refereed journals, 15 book chapters, and more than 140 other publications. He has given over 130 invited presentations at international congresses. For some 20 years he has been co-organizing an ESAVS course on internal medicine for European practioners.
Dr. Teske was the first president of the European College of Veterinary Internal Medicine, has been president of the European Board of Veterinary Specialisation, and is currently still president of the Dutch Board of Veterinary Specialisation. He is double boarded in the ECVIM-CA in internal medicine and in clinical oncology.

MVDr. Kamil Tomsa
Mülibachweg 5, 8925 Ebertswil, Schweiz
Geburtsdatum: 10. 06. 1971

Dipl. of European College of Veterinary Internal Medicine – Companion Animals (ECVIM-CA)
September 1989 - Juni 1995 Veterinarni a farmaceuticka univerzita, Brno, Tschechien
Weiterbildung Juli 1995 - Juni 1996 Veterinarni a farmaceuticka univerzita, Radiologie, Brno, Tschechien
Praktikum
Juli 1996 - Dezember 1996 Universität Zurich, Klinik für Kleintiermedizin, Zürich, Schweiz
Residency
Januar 1997 - Juni 2001 Universität Zurich, Klinik für Kleintiermedizin, Zürich, Schweiz
Juli 2001 - Januar 2002 University of Georgia, College of Veterinary Medicine, Dept. of Small Animal Medicine, Athens, Georgia, USA
Februar 2002 - jetzt Privatpraxis, Ennetseeklinik für Kleintiere, Rothusstrasse 2b, 6331 Hünenberg, Schweiz

Monika Maria Welle

Prof., Dr. med. vet, Dipl. European College for Veterinary Pathology, Fachtierärztin für Pathologie
1980 - 1986 Studium der Veterinärmedizin an der Freien Universität Berlin und der Ludwigs-Maximilian Universität München
1986 – 1988 Dissertation im Institut für Experimentelle Hämatologie, Gesellschaft für Strahlen- und Umweltforschung (GSF), München
1989-1990 Tierärztliche Praxisassistentin in der Kleintierpraxis und der Pferdepraxis
1990 - 1995 Wissenschaftliche Mitarbeiterin im Institut für Veterinär-Pathologie der Freien Universität Berlin
Seit 1995 Assistentin, Oberassistentin (1999-2002), Dozentin (2003-2005), Assoziierte Professorin (seit 2005) im Institut für Tierpathologie der Vetsuisse-Fakultät Bern
2002 Habilitation
Seit 2005 Leiterin der Biopsieabteilung Im Institut für Tierpathologie der Vetsuisse-Fakultät Bern beteiligt an Diagnostik, Ausbildung von Veterinärstudenten, Pathologie- und Dermatologieresidenten, Forschung und Administration Autorin und Koautorin von über 80 wissenschaftlichen Publikationen und Buchkapiteln Leiterin und Vortragende bei zahlreichen dermatopathologischen Weiterbildungsveranstaltungen Begutachterin für zahlreiche Zeitschriften Mitglied des Editorial Boards von Veterinary Dermatology Hauptinteressensgebiet dermatologische Forschung und Dermatopathologie mit speziellem Interesse für die Haarfollikelphysiologie- und pathologie

Dr. Ulrich Wendelberger

Seit 1994 intensive Fortbildung im Bereich Dermatologie
an verschiedenen human- und tiermedizinischen Universitäten und Kliniken weltweit.
Britisches „Certificate Veterinary Dermatology“ seit 1999.
Fachtierarzt für Dermatologie seit 2006.
Fachkunde im Bereich Brachytherapie seit 2011.
Betreibt in München eine Kleintierpraxis mit Schwerpunkt Dermatologie inkl. Radiotherapie, PDT und UV-Therapien.

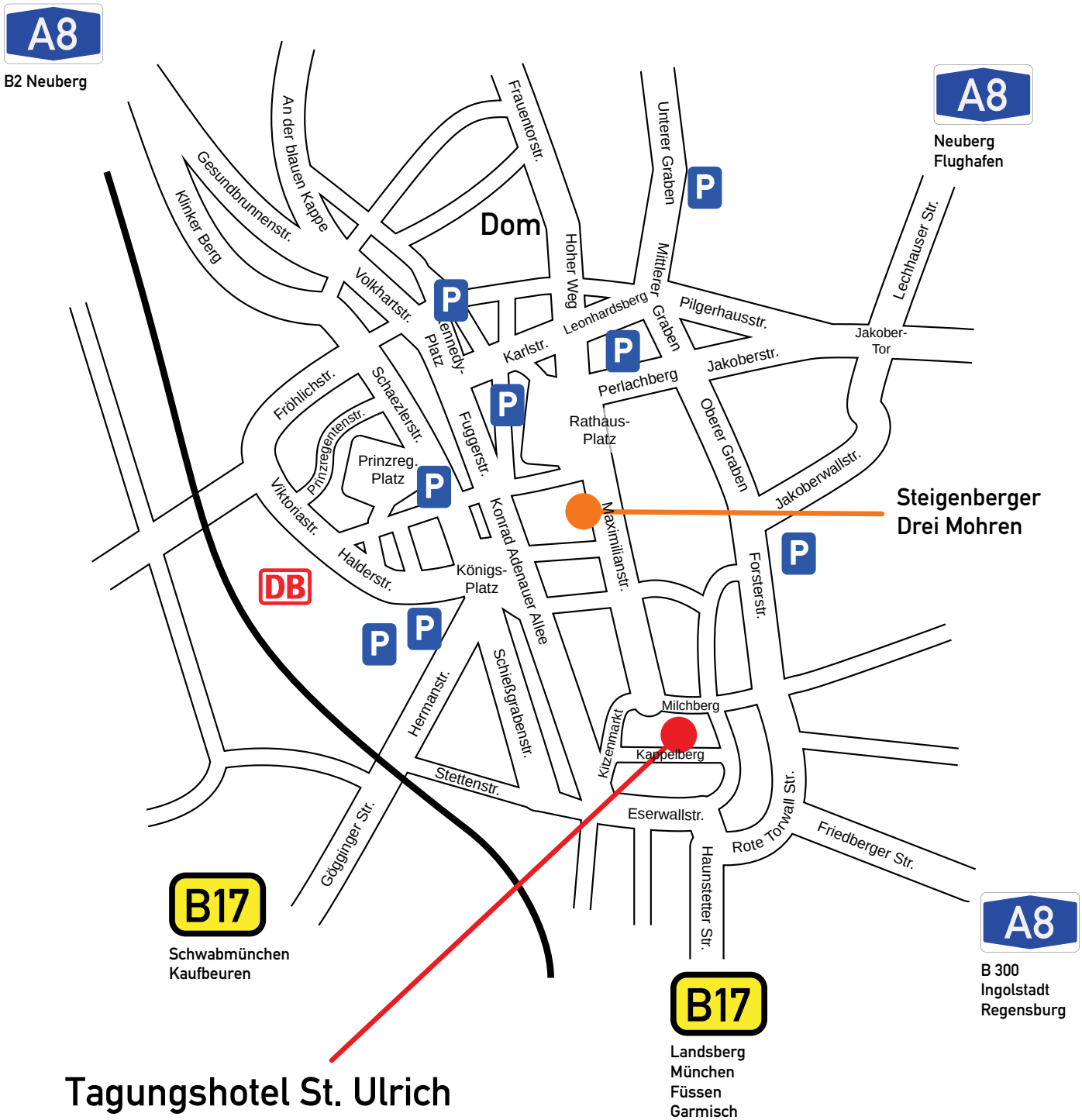
A8
B2 Neuberg
A8
Neuberg
Flughafen
Dom
Frauentorstr.
Unterer Graben
Mittlerer Graben
Hoher Weg
Leonhardsberg
Pilgerhausstr.
Lechhauser Str.
Jakober-
Tor
Jakoberstr.
Perlachberg
Oberer Graben
Jakoberwallstr.
Rathaus-
Platz
Karlstr.
Kennedy-
Platz
Volkhartstr.
An der blauen Kappe
Gesundbrunnenstr.
Klinker Berg
Fröhlichstr.
Schaezlerstr.
Prinzregentenstr.
Prinzreg.
Platz
Fuggerstr.
Viktoriastr.
Halderstr.
Königs-
Platz
Konrad Adenauer Allee
Maximilianstr.
Steigenberger
Drei Mohren
Forsterstr.
DB
Hermanstr.
Schießgrabenstr.
Milchberg
Kitzenmarkt
Kappelberg
Stettenstr.
Eserwallstr.
Rote Torwall Str.
Friedberger Str.
Haunstetter Str.
Göggingerstr.
B17
Schwabmünchen
Kaufbeuren
B17
Landsberg
München
Füssen
Garmisch
A8
B 300
Ingolstadt
Regensburg
Tagungshotel St. Ulrich

Allen Sponsoren und Ausstellern vielen Dank!
Thanks to all sponsors and exhibitors.

Gold Sponsoren :

ICF Evolution of Knowledge

Virbac TIERGESUNDHEIT

NOVARTIS ANIMAL HEALTH

LABOKLIN LABOR FÜR KLINISCHE DIAGNOSTIK GMBH & CO.KG

Silber Sponsoren:

Elanco

cp-pharma®

synlab Labordienstleistungen

VET-CONCEPT Gute Nahrung für Vierbeiner

Bronze Sponsoren:

IDEXX LABORATORIES IDEXX Vet·Med·Labor

Hill's

MERIAL

MEDI TECH®

aniMedica Wirkungsvoll behandeln.

ROYAL CANIN

---

alfavet Tierarzneimittel GmbH

ALERGOVET

selectavet Dr. Otto Fischer GmbH

lehmanns media

Vétoquinol Signe de Passion

ALK ABELLÓ

DERMAVET LAVAPIROX®

albrecht

zoetis™