Dermatologie der Katze -
denn die Katze ist kein kleiner Hund!

16. Jahrestagung der
Deutschen Gesellschaft für Veterinärdermatologie

12. bis 14. Juni 2015 in **MANNHEIM**
Dorint Kongresshotel

CSM, Congress & Seminar Management
Industriestr. 35
82194 Gröbenzell
Tel.: +49 (0) 8142 - 570183
Fax: +49 (0) 8142 - 54735
email: info@csm-congress.de
www.csm-congress.de

Grafik und Layout:
Johannes Walter, grafik@r-o-c-k-e-t.de

Liebe Kolleginnen und Kollegen,

ich freue mich sehr, Sie in diesem Jahr in Mannheim auf der 16. Jahrestagung unserer Deutschen Gesellschaft für Veterinärdermatologie (DGVD) begrüßen zu können.

Für die diesjährige Tagung habe ich ein Thema gewählt, dass mir persönlich sehr am Herzen liegt, nämlich die Dermatologie der Katze frei nach dem Motto:

Denn die Katze ist kein kleiner Hund!

Mit zwei parallel verlaufenden Vortragsreihen haben Sie die Möglichkeit, sich entweder einen kompletten Überblick über die Aufarbeitung von Katzen mit Hautproblemen geben lassen oder Sie entscheiden sich für ausgewählte Themen der Katzendermatologie, die Ihnen von hochkarätigen Referenten aus dem In- und Ausland vorgestellt werden.

Im Folgenden sind noch einmal die wichtigsten Informationen für Sie zusammengestellt:

- Das Tagungsbüro befindet sich im ersten Stock des Dorinthotel unmittelbar vor dem Foyer mit Ausstellungs- und Cateringbereich.
- Mit Ihrem Namensschild haben Sie Zutritt zu dem Hauptprogramm sowie zu evtl. gebuchten Seminaren sowie den Mittags- und Kaffepausen.
- Die Vorträge des Hauptprogramms finden im folgenden Sälen statt: Saal Beethoven I, der sich auf der gleichen Ebene befindet, wie das Tagungsbüro befindet, sowie dem Hörsaal, der eine Etage unter der Tagungsebene zu finden ist. Bitte achten Sie im Programm darauf, in welchem Saal die von Ihnen gewünschte Vortragsreihe stattfindet.
- Ihre Teilnahmebestätigung erhalten Sie mit Ihren Tagungsunterlagen.
- Für diese Fortbildung erhalten Sie 11 ATF-Stunden für das Hauptprogramm, sowie jeweils 4 Stunden für ein zusätzliches Seminar.
- Am Samstagabend findet der Gesellschaftabend bei schönen Wetter im hoteleigenen Biergarten statt: „Grillen unter Freunden“ soll Möglichkeiten geben, alte Kontakte zu pflegen und neue aufzubauen. Falls Sie sich noch nicht angemeldet haben, fragen Sie bitte im Tagungsbüro nach Eintrittskarten.
- Ihre Meinung ist uns sehr wichtig. Helfen Sie uns, unsere Veranstaltung weiter zu verbessern und geben Sie den Feedback-Bogen im Tagungsbüro zurück.

An dieser Stelle möchte ich ein großes Dankeschön an unsere Sponsoren richten, ohne deren Unterstützung eine solche Tagung nicht möglich wäre.

Ich wünsche Ihnen viel Freude und viele neue Erkenntnisse der Katzendermatologie Vorträgen, damit Sie in Zukunft noch mehr Spaß am Versorgen unserer „Stubentiger“ haben.

Dr. Stefanie Köbrich

Dr. Stefanie Köbrich, Tagungspräsidentin 2015

Samstag, 13. Juni 2015 - Vorträge

	Hörsaal		Beethoven I
8.45-9.00	Begrüßung		Begrüßung
9.00-9.45	Aufarbeitung dermatologischer Probleme der Katze - Anamnese und Symptombilder, S. Peters		Virale Infektionen mit Hautveränderungen (Herpes, Calici, Pox, FeLV, FIV, Papilloma), C. Favrot
9.45-10.30	Nicht allergische Ursachen für Juckreiz (Parasiten, Dermatophytose, Bakterien, Viren), S. Peters		Behavioural factors in dermatological cases, S. Heath
	45 min Pause + Besuch der Industrieausstellung		
11.15-12.15	Ursachen und Diagnostik bei der Allergie der Katze, N. Glos	11.15-11.45	Immunologie & Diagnostik bei der allergischen Katze, C. Favrot
		11.45-12.15	Therapien bei allergischen Katzen, B. Wildermuth
12.15-12.45	Besitzerkommunikation, U. Mayer		Paneldiskussion mit Referenten Leitung: R. Müller
	1,5 h Mittagspause + Besuch der Industrieausstellung		
14.15-15.15	Therapieansätze für Allergien bei der Katze (Diät, ASIT, symptomatische Therapie), B. Wildermuth		Einsatz von Immunsuppressiva aus Sicht des Internisten, A. Wehner
15.15-16.00	Fallbeispiele, O. Fischer Vorstellung Jahrestagung 2016		Minimising stress for the cat and the vet during diagnosis and treatment, S. Heath
	30 min Pause + Besuch der Industrieausstellung		
16.30-17.15	Otitis bei der Katze - Ursachen, Diagnostik und Therapie, C. Nett-Mettler aniMedica Wirkungsvoll behandeln.		Mastocytic diseases in cats and paraneoplastic syndroms, S. Bettenay
	15 min Pause		
17.30-18.30			Mitgliederversammlung im Anschluss an die Vorträge
ab 19.30	Gesellschaftsabend - Grillen unter Freunden im hoteleigenen Biergarten		

Sonntag, 14. Juni 2015 - Vorträge

	Hörsaal		Beethoven I
8.45-10.00	Pattern Analyse in der Dermatohistopathologie, M. Welle	8.45-9.45	Immun-mediierte Erkrankungen bei der Katze und mögliche Therapien, R. Müller
10.00-10.45	Klinisch-pathologische Konferenz Teil 1, C. Favrot/M. Welle	9.45-10.45	Internistische Erkrankungen mit Hautbeteiligung (Hund/Katze), A. Wehner
	45 min Pause + Besuch der Industrieausstellung		
11.30-12.30	Vorstellung Tagung 2016 Klinisch pathologische Konferenz Teil 2, C. Favrot/M. Welle	11.30-12.00	Zytologische Diagnostik (Abklatsch, FNA), N. Glos
		12.00-12.30	Hauttumore bei der Katze inkl. FNA, S. Bettenay
	15 min Pause		
			Freie Vorträge:
		12.45-13.00	Acute phase proteins profile in atopic dogs, R. Almela
		13.00-13.15	Neue Aspekte zur Bodenreinigung durch Dampfreinigungsgeräte, V. Bayerl
		13.15-13.30	Fall einer ungewöhnlichen Leishmaniose induzierten Onychitis und Pododermatitis, M. Dölle
		13.30-13.45	Vitamin D bei caniner atopischer Dermatitis, C. Klinger
		13.45-14.00	Neue Aspekte in der Behandlung der caninen atopischen Dermatitis mit Zyklosporin, M. Müller

Diagnostisches Vorgehen bei dermatologischen Problemen der Katze - Anamnese und klinische Bilder

Stefanie Peters

Systematische Diagnostik beim Hautpatienten

Die Diagnostik von Hauterkrankungen bei der Katze folgt genauso dem bei anderen Tierarten üblichen Schema, beginnt also mit der Aufnahme des **Signalements** und der **Anamnese**.

Rassenprädispositionen spielen bei Katzen eine weniger große Rolle als beim Hund. Wichtig sind sie v.a. bei Genodermatosen (z.B. kongenitale Hypotrichose bei Birma-Katzen). Die Neigung zu Dermatophytosen bei Langhaarkatzen, speziell Persern, sollte bedacht werden, bedeutet aber natürlich keine echte Prädisposition.

Altersprädispositionen spielen hingegen eine größere Rolle: So tritt die „atopische Dermatitis“ häufiger erstmals bei jüngeren Tieren zwischen 6 Monaten und 3 Jahren auf, während ältere Katzen eher zu Neoplasien oder zu systemischen Erkrankungen mit Hautbeteiligung (z.B. Diabetes mellitus) neigen.

Geschlechtsprädispositionen sind gleichfalls von untergeordneter Bedeutung. Ausnahme: nicht kastrierte Kater mit Freigang, die zu Bissverletzungen mit Abszessbildung und evtl. auch bei uns äußerst seltenen subkutanen Mykosen neigen. Auch immunsuppressive Viruserkrankungen wie FIV oder FeLV, die anfälliger für (generalisierte) Infektionen beispielsweise mit Dermatophyten machen, treten bei unkastrierten Katern häufiger auf.

Die **Farbe** des Tieres kann gleichfalls für bestimmte Erkrankungen prädisponieren: Lentigo simplex ist beispielsweise bei roten Katzen besonders häufig, solarinduzierte Dermatosen bis hin zum Plattenepithelkarzinom sind in erster Linie bei weißen Katzen oder Katzen mit weißen Ohren, Nasen und Periorbitalbereich zu erwarten.

Die **Anamnese** folgt dem üblichen Schema, fragt also

allgemein: nach Herkunft des Tieres, Lebensbedingungen/-gewohnheiten, Fütterung, Entwurmung, Floh-/Zeckenprophylaxe, Impfungen, vorherigen Erkrankungen, FeLV/FIV-Status, eventuellen extrakutanen/systemischen Symptomen.

dermatologisch: nach Art und Auftreten der ersten Hautsymptome und deren Entwicklung,

Saisonalität, Kontagiosität, vorherigen Untersuchungsergebnissen, Ansprechen auf die Vorbehandlungen , etc.

Ganz wichtig sind die Fragen nach Freigang (à höhere Wahrscheinlichkeit diverser ansteckender Erkrankungen, insbesondere Ektoparasitosen/Dermatophytosen, aber auch eventuell immunsupprimierend wirkender Virusinfektionen) sowie nach Besuchern mit Tieren/Tierbesitzern bei reinen Wohnungskatzen.

Dermatologische Untersuchung

Bei der systematischen klinischen Allgemeinuntersuchung wird neben evtl. extrakutanen Symptomen speziell auf Symptome geachtet, die mit dermatologischen Problemen in Zusammenhang stehen könnten, beispielsweise auf gastrointestinale Störungen (àFutterunverträglichkeit/-allergie) oder auf felines Asthma (→atopische Dermatitis).

Die dermatologische Untersuchung beginnt mit der Identifikation von Hautveränderungen, so vorhanden, und deren Einordnung in primäre oder sekundäre Veränderungen (Schuppen, Krusten, Papeln etc.). Ihr Verteilungsmuster erlaubt oft schon Rückschlüsse auf die Primärerkrankung, beispielsweise dorsales Verteilungsmuster mit Schuppen und Juckreiz bei Cheyletiellose, perimammilläre Krusten bei Pemphigus foliaceus.

Nun wird auch die Liste der Differentialdiagnosen erstellt (meist 6-8) und individuell ein sogenannnter diagnostischer Plan aufgestellt, der die einzelnen Differentialdiagnosen gezielt nach ihrer Wahrscheinlichkeit überprüfen bzw. ausschließen soll.

Die „katzenspezifischen Reaktionsmuster“

Leider reagieren viele Katzen mit stereotypen sogenannten „Reaktionsmustern“ auf unterschiedlichste Auslöser. Zu den Reaktionsmustern gehören die „miliare Dermatitis“, die „feline selbstindu-

zierte Alopezie“, die „felinen selbstinduzierten Exkoriationen/Ulzera“ sowie der „eosinophile Granulomkomplex“. Diese Reaktionsmuster sind in vielen Fällen per Blickdiagnose festzustellen, die Diagnose des Auslösers bzw. der Primärerkrankung ist allerdings umso zeitraubender und häufig auch mühsamer. Auch der Versuch, in einer großangelegten Untersuchung anhand des Verteilungsmusters der Veränderungen die jeweils wahrscheinlichste Ursache zu eruieren, brachte leider nicht den gewünschten Erfolg.

Miliare Dermatitis (MD)
Dieses Reaktionsmuster wird oft eher „erfühlt“ als gesehen, es entwickeln sich nämlich - meistens generalisiert - kleine Papeln meist im Rückenbereich, die teilweise verkrustet sind und dem Besitzer am ehesten beim Streicheln auffallen. Häufigste Auslöser sind Ektoparasiten (Flöhe, Milben, insbesondere Cheyletiellen, seltener Haarlinge) und Allergien.

Rassen-, Alters- und Geschlechtsprädispositionen für die MD sind nicht bekannt, die Therapie erfolgt kausal, wenn möglich.

„Feline selbstinduzierte Alopezie“, „feline symmetrische Alopezie“ (FSA)
Früher oft als „feline endokrine Alopezie“ bezeichnet und mit Hormonen, meist Gestagenen, behandelt. Endokrine Dermatosen sind allerdings bei Katzen sehr viel seltener als beim Hund und die FSA stellt in den meisten Fällen eine Reaktion auf Pruritus dar. Allerdings lecken sich etwa 90% der Katzen die Haare unbemerkt vom Besitzer aus. Schnell und einfach lässt sich diese Vermutung mittels Trichogramm (→traumatisierte Haarspitzen!) verifizieren.

Charakteristisch für die FSA ist, dass nur Bereiche betroffen sind, die auch tatsächlich mit der Zunge erreichbar sind - Kopf und Nackenbereich bleiben also grundsätzlich ausgespart; Bauch, Rücken und Kaudalflächen der Vordergliedmaßen (oft in Kombination) sind besonders häufig verändert.

Auch bei diesem Reaktionsmuster sind die Hauptursachen Ektoparasiten und Allergien, v.a. Flohallergien.

Abgegrenzt von der FSA infolge Pruritus müssen Verhaltensstörungen (echte „psychogene Alopezie“) werden, die sich ähnlich äußern können, auch eine bestehende FSA verstärken oder aus dieser entstehen können. Sie werden zu den „obsessive compulsive disorders“ („Zwangserkrankungen“) gezählt. Prädisponiert hierfür sollen v.a. Siamkatzen und andere Rassekatzen sein. Wie immer sollte eine Verhaltensstörung aber immer im Ausschlussverfahren organischer Ursachen diagnostiziert werden!

Speziell ältere Katzen können auch infolge einer Hyperthyreose ein exzessives Putzverhalten zeigen, das natürlich auch von der FSA unterschieden werden muss, allerdings in den meisten Fällen von zahlreichen extrakutanen Symptomen begleitet wird.

Erst wenn diese organischen Ursachen sicher ausgeschlossen wurden und ein einschlägiger Vorbericht besteht, sollte man sich möglichen Ursachen für eine psychogene Ursache weiter zuwenden. Eine wirklich psychogene Alopezie bei der Katze gehört zu den Zwangserkrankungen („obsessive compulsive disorders“) ähnlich wie Putz- oder Waschzwang beim Menschen, wird aber erfahrungsgemäß derzeit häufig überdiagnostiziert.

Zu den häufigsten Auslösern einer echten psychogenen Alopezie zählen
- Verlust der Kontrolle des Territoriums (Umzug und neues Territorium, dort möglicherweise Stress mit anderen Katzen; Hinzukommen oder Verlust eines zwei- oder vierbeinigen Familienmitglieds, etc.).
- Stress
- Ängstlichkeit.

Für die beiden letztgenannten Ursachen sollen bestimmte Rassen prädisponiert sein und eine echte psychogene Alopezie bei ihnen daher eher auftreten: Siam-, Burma-, Himalaya- und Abessinier-Katzen sollen eine Rassenprädisposition zeigen. Alters- und Geschlechtsprädispositionen sind nicht bekannt. Die folgende Tabelle gibt eine Zusammenstellung bei tatsächlich psychogen bedingter Alopezie eingesetzter Substanzen:

Gebräuchliche Psychopharmaka bei Katzen sind (cave: nicht alle bei Katzen zugelassen!)

Wirkstoff	Dosierung
Clomipramin	0,4 mg/kg 1x tgl.
Fluoxetin	1 mg/kg 1x tgl.
Amitryptilin	5-10 mg/Katze 1-2x tgl.
Buspiron	1,25-5 mg/Katze 2x tgl.
Phenobarbital	2,2 mg/kg (-6,6) 2x tgl.
Diazepam	1-2 mg/Katze 1-2x tgl.
Haloperidol	1 mg/kg 1x tgl.
Naloxan	1 mg/kg 1x tgl. s.c. initial, dann verlängern und nach Bedarf alle paar Wochen geben

Die genannten Präparate sollten über einen Zeitraum von 30-60 Tagen gegeben und spätestens dann schrittweise reduziert und abgesetzt werden, wenn möglich. Einige Tiere benötigen allerdings eine lebenslange Therapie - ein Grund mehr, unbedingt „banale“ organische Ursachen wie Ektoparasitosen oder Futterunverträglichkeit/-allergie auszuschließen, ehe ein Tier lebenslang mit Psychopharmaka therapiert oder gar wegen einer vermeintlich therapieresistenten Psychose euthanasiert wird.

„Feline selbstinduzierte Exkoriationen/Ulzera“ (FSU)
Ein Zeichen für massiven Pruritus, bei dem statt der Zunge die Krallen benutzt werden und die Haut nicht mehr intakt bleibt: Erosionen, Exkoriationen, aber auch Ulzera treten auf, die sich auch sekundär bakteriell infizieren. Charakteristisch ist, dass sich die Veränderungen auf den Bereich von Kopf und Hals beschränken (oft multipel). Ursachen sind auch hier wieder Ektoparasiten und Allergien, wobei bei Pruritus im Bereich von Kopf (v.a. im Schläfenbereich) nach Ausschluss von Ohrmilben/Otitis externa und evtl. *Notoedres*-Milben sowie *Demodex gatoi* u.a. Parasiten am ehesten eine Futterunverträglichkeit/-allergie in Frage kommt.

Eosinophiler Granulom-Komplex“ (EGC)
Nach wie vor ranken sich trotz großer Fortschritte in der Kleintierdermatologie noch viele Rätsel um den sogenannten „eosinophilen Granulom-Komplex“.

Klinisch äußert es sich als eosinophiles Granulom, eosinophile Plaque oder als „indolent ulcer“.

Eosinophile gehören zu den Zellen, die in inflammatorische Reaktionen bei der Katze vorwiegend involviert sind, nicht nur in der Haut. Sie setzen zahlreiche proteolytische Enzyme und proinflammatorische Mediatoren frei, die auch zur Nekrose von Kollagen und damit zum Anlocken von Makrophagen führen und eine mitunter sehr heftige endogene Fremdkörperreaktion auf zerstörtes Kollagen auslösen können. Diese kann bis zur Kalzifikation führen, was sich klinisch in einem über das Hautniveau ragenden Ulcus mit charakteristischer weißlicher zentraler Nekrose äußert. Bakterielle Sekundärinfektionen sind häufig, und zusammen mit der fortwährenden Traumatisierung sorgen sie für ein Fortbestehen der Veränderung, selbst wenn der eigentliche Auslöser bereits entfernt wurde.

Hauptsächliche Auslöser des EGC sind Allergien und Parasiten, auch eine genetische Komponente kommt möglicherweise hinzu. Die verschiedenen klinischen Manifestationen des EGC können separat, zusammen, konsekutiv, einmalig oder rezidivierend auftreten!

Klinisch äußert sich das **„indolent ulcer“** vorwiegend als ulzerative Veränderung im Bereich der Oberlippe, oft bilateral, die sich entweder in den Bereich des Philtrums oder des harten Gaumens fortsetzt. Oft beginnt die Veränderung im Bereich eines Caninus. Initial zeigt sich ein Erythem, das sich schnell zu einer gut abgegrenzten, rötlich-braunen, haarlosen und glänzenden, später erhabene Veränderung entwickelt. Schmerz und Pruritus bestehen nicht. Bei Beteiligung des harten Gaumens sind auch Blutungen aus kleinen Arterien möglich. Eine Rassenprädisposition ist nicht bekannt.

Die **eosinophile Plaque** ist klinisch äußerst variabel und kann sich als kleine Erosionen, aber auch als multiple, gut abgegrenzte Plaques (haarlos, erhaben, glänzend und erythematös, mitunter ulzerativ) präsentieren. Prädilektionsstellen sind Abdomen, Inguinalbereich, mediale und kaudale Bereiche der Hintergliedmaßen, Hals und evtl. interdigitale Bereiche. Es besteht deutlicher Juckreiz, die betroffenen Tiere belecken diese Veränderungen fast ununterbrochen. Junge Katzen scheinen häufiger betroffen zu sein.

Das **eosinophile oder lineare Granulom** ist mitunter schwieriger zu entdecken, da es sich diskreter als rosafarbene, schuppige Veränderung (oft perlschnurartig) inmitten unveränderter Haut manifestiert. Pruritus ist variabel, und nicht selten wird die Veränderung zufällig entdeckt.

Für diese Form gibt es eine deutliche Altersprädisposition (6-12 Monate). Prädilektionsstelle sind die kaudalen Flächen der Hinterbeine, evtl. auch der Flankenbereich. Spontanheilungen sind häufig. Eine lokalisierte Variante findet sich oft an der rostralen Mandibula **(„fat chin“)**

Eine weitere, seltenere Sonderform des EGC stellt die sogenannte **„Mosquito bite hypersensitivity**“ („Insektenstichallergie“) dar, ein saisonal auftretendes, oft mit Fieber verbundenes Syndrom, das durch erosive Papeln im Bereich des Nasenrückens und evtl. der Pinnae, seltener durch erosive Granulome am Rumpf und hyperkeratotische Ballen gekennzeichnet ist. Auslöser sind Stiche verschiedener Stechmücken.

Die **Diagnose** dieser klinischen Formen bereitet meist keine Schwierigkeiten (klinisches Bild, FNA, Histopathologie). Erheblich schwieriger ist die Diagnose der eigentlichen Primärerkrankung.

Die **Therapie** besteht wiederum, wenn irgend möglich, in der Korrektur der Primärursache/-erkrankung plus symptomatischer Therapie.

Korticosteroide (p.o. oder p.i.) sind i.d.R. gut wirksam. Antibiotika sind vor allem beim „indolent ulcer“ effektiv, insbesondere TMS (30 mg/kg 2x tgl.), Cephalexin (20 mg/kg 2xtgl.), Doxycyclin (10 mg/kg 1xtgl.) und Amoxicillin/Clavulansäure (12,5 mg/kg 2x tgl.)

Ciclosporin A wurde kürzlich als orale Suspension für die Anwendung bei Katzen über 6 Monaten und 2,3 kg Körpergewicht zugelassen und wird ähnlich wie beim Hund auch vor allem bei Allergien und immunvermittelten Erkrankungen eingesetzt. Besonders wirksam ist es bei Erkrankungen, bei deren Pathogenese T-Lymphozyten beteiligt sind. Vor Therapiebeginn sollten unbedingt der FIV/FeLV-Status sowie der Toxoplasmose-Status des Patienten abgeklärt und auf neoplastische Veränderungen untersucht werden. CsA kann auch als therapeutische Alternative bei corticoid-resistenten Veränderungen versucht werden.

Der Januskinase 1-Hemmer Oclacitinib wird anekdotischen Berichten zufolge ebenfalls erfolgreich bei Katzen zur Therapie von allergischem Pruritus eingesetzt, ist aber für diese Spezies nicht zugelassen.

Einzelne Berichte über eine erfolgreiche Therapie „therapieresistenter Veränderungen“ (in erster Linie „indolent ulcer“) mittels Radiotherapie, Lasertherapie und chirurgischer Exzision sind beschrieben, auf diese Therapieoptionen wird kurz eingegangen.

Nicht-allergische Ursachen (Parasiten, Bakterien, Dermatophyten, Viren)

Stefanie Peters

Ektoparasiten

Obwohl sie mit die häufigsten Ursachen für Hautprobleme gerade bei freilaufenden Katzen darstellen, sind sie doch bei betroffenen Tieren oft sehr viel schwieriger nachweisbar als bei Hunden. Ursache hierfür ist ein vermehrtes Putzverhalten betroffener Katzen (z.B. solcher mit FSA), die die Parasiten dann abschlucken und mit dem Kot ausscheiden. Übrigens können auch Besucher mit Tieren bzw. Besucher, die Haustiere halten, Ektoparasiten „einschleppen“, ebenso wie der Familienhund, der natürlich regelmäßig ausgeführt wird - diese Differenzialdiagnose sollte auch bei reinen Wohnungsskatzen nicht unterschätzt werden!

Flohbefall/Flohallergie

Flöhe gehören zu den häufigsten Ursachen für Hautprobleme bei Hunden und Katzen. *Ctenocephalides felis* („Katzenfloh“) ist weltweit der mit Abstand häufigste und wichtigste Floh, er ist sehr wenig wirtsspezifisch und breitet sich mit zunehmendem Tourismus stetig weiter aus. *Ctenocephalides canis* („Hundefloh“), *Echidnophaga gallinacea* („Geflügelfloh“) und *Archeopsylla erinacei* („Igelfloh“) sind gleichfalls wenig wirtsspezifisch und parasitieren neben ihren bevorzugten Wirten andere Säugetiere und den Menschen. *Pulex irritans* („Menschenfloh“) schließlich kann von seinem bevorzugten Wirt, dem Menschen, auch auf Haustiere übertragen werden. Auch diese Flohspezies können allergische Reaktionen bei Katzen auslösen.

Pathogenese

Die FAD ist eine der häufigsten Allergien bei Hund und Katze. Flohspeichel sowie Ganzflohextrakte stellen potente komplette Allergene dar, Allergien vom Typ I, IV und V nach Coombs und Gell auslösen können. Man geht mittlerweile davon aus, dass intermittierender Flohbefall die Entwicklung von allergischen Reaktionen induziert, wogegen kontinuierlich verflohte Tiere immunologisch tolerant werden (häufig bei Katzen mit Freigang).

Eine Flohallergie kann zusätzlich für die **Entwicklung weiterer Allergie(n**) gegen Aeroallergene oder Trophallergene prädisponieren und auch zusammen mit ihnen auftreten.

Prädispositionen

Es sind bei Katzen keine Alters-, Geschlechts- oder Rassenprädisposition bekannt.

Klinisches Bild

Bei Katzen ist die FAD erheblich variabler in ihrer Symptomatik als beim Hund: es können ein „hundeähnliches“ Verteilungsmuster (kaudale Körperhälfte: Rücken(ende), Rute, Kaudalfläche der Hintergliedmaßen, Flanken) auftreten, aber auch zirkuläre juckende Hautveränderungen am Hals sowie die „Katzenspezifischen Reaktionsmuster“ miliare Dermatitis, eosinophiler Granulom-Komplex, feline selbstinduzierte Alopezie und feline selbstinduzierte Ulzera auftreten.

Diagnose:

Bei Katzen mit ihrem z.T. übersteigerten Putzverhalten infolge Pruritus kann der Nachweis von Flöhen/Flohkot direkt am Tier schwierig sein.

Gelingt er nicht, können entweder eine diagnostische Therapie (konsequente Flohkontrolle) eingeleitet oder ein Intrakutantest mit Flohallergen sowie Positiv- und Negativkontrolle durchgeführt werden. Bei manchen Besitzern ist es auch ratsam, den Schlafplatz des Tieres mit einem Handstaubsauger absaugen zu lassen oder das oder die Tiere zuhause mehrfach auszukämmen und das gewonnene Material auf Flöhe und Flohkot (und evtl. Jugendstadien) zu untersuchen.

Eosinophile Granulozyten bei der zytologischen Untersuchung von Hautveränderungen (Falls vorhanden) sind bei Hund und Katze hoch verdächtig für eine FAD. Die histopathologische Untersuchung von Biopsien ist nicht diagnostisch.

Serologische Tests werden kontrovers beurteilt - wenn überhaupt, sind sie nur bei den Tieren mit Typ I-Allergie auf Flöhe brauchbar.

Therapie

Die Therapie der FAD zielt auf strikte Allergenvermeidung, d.h. Vermeiden eines Flohbisses, bedeutet also eine konsequente Flohkontrolle am Tier sowie in der Umgebung (wichtig vor allem für „Freigänger“). Desensibilisierungen mit Flohallergen gelten derzeit als wenig erfolgreich.

Meist wird bei einer FAD initial zusätzlich mit Kurzzeitkortikoiden therapiert (Prednisolon oder Prednison p.o.).

Die **Flohbekämpfung** erfolgt auf 2 Ebenen:

- Abtöten der parasitären Flöhe, d.h. der adulten Stadien (ca. 5% der Gesamtpopulation), am betroffenen Tier und an empfänglichen Kontakttieren
- Abtöten bzw. Hemmung der Weiterentwicklung der nicht-parasitären Flöhe, d.h. der Jugendstadien, in der Umgebung (ca. 95%).

Geeignete Präparate für Katzen mit „Flohallergie“

Adultizide

Katzen mit „Flohallergie“ werden i.d.R. mit Spot-ons behandelt. Sie sind bei den meisten Tieren leicht zu applizieren. Die Präparate wirken meist als Kontaktinsektizide, entfalten also ihre Wirkung auch ohne vorheriges Blutsaugen („Anti-Feeding-Effekt“) und gelten als gut umweltverträglich. Bei Katzen sind Imidacloprid (spot-on), Fipronil (spot-on oder Spray) und Selamectin (spot-on) sowie ProMeris (spot-on) und Flumethrin (Halsband) geeignet, Permethrin ist bekanntlich für Katzen toxisch! Empfehlenswert sind auch das kürzlich für Katzen zugelassene Spinosad (Tabletten). Auf die genannten Präparate wird kurz eingegangen.

Umgebungsbehandlung: Ovizide und larvizide Produkte

Juvenoide

Die in den letzten Jahren entwickelten Juvenoide („Juvenile Hormone Analogs“, JHA) mit ihren wichtigsten Vertretern Methopren, Fenoxycarb und Pyriproxyfen haben chemische und strukturelle Ähnlichkeit zu juvenilem Wachstumshormon, das über die DNA-Transkription die Entwicklung der Flohlarven steuert. Juvenoide hemmen also die Weiterentwicklung von Larven und Puppen und führen letztlich zu abnormen, nicht lebensfähigen Larven und Puppen sowie zu Larven-Puppen-Intermediates. In der Vergangenheit wurden Juvenoide vorwiegend zur Umgebungsbehandlung und in Kombination mit einem Adultizid eingesetzt, da sie ohne dieses eine Latenzzeit von mehreren Monaten bis zum Wirkungseintritt haben können. Die Toxizität der genannten Juvenoide für Warmblüter ist außerordentlich gering.

Chitinsynthesehemmer (CSI)

Lufenuron (Injektionslösung, Tabletten, Flüssigkeit) wirkt durch Hemmung der Chitinsynthese bei Eiern und Larven, also ovizid und larvizid, nicht adultizid. Es wird nach oraler oder parenteraler Aufnahme im Körperfett des Wirtstieres gespeichert und langsam abgegeben. Seine Toxizität für Warmblüter gilt gleichfalls als sehr gering.

Die Latenzzeit bis zum Wirkungseintritt kann wie bei JHA mehrere Monate betragen, so da beide Substanzgruppen meist in Kombinationsbehandlung, evtl. auch mit einem Adultizid, eingesetzt werden. Die konsequente Behandlung aller Tiere eines Haushalts über Monate hinweg in einer möglichst geschlossenen Population ist Voraussetzung für einen Behandlungserfolg ausschließlich auf dem Prinzip der Chitinsynthesehemmer und/oder der JHA.

Cheyletiellose

Die Infestation mit *Cheyletiella spp*. wird oft übersehen bzw. nicht diagnostiziert, tritt aber auch bei Katzen häufig auf. Klinische Symptome zeigen vorwiegend junge Katzen (< 1 Jahr), während ältere Tiere oft als asymptomatische Carrier fungieren oder katzenspezifische Reaktionsmuster zeigen. V.a. bei langhaarigen Katzen und Zuchten (Perserkatzen!) sind Cheyletiellosen nicht selten endemische Probleme.

Cheyletiella spp. sind nicht sehr wirtsspezifisch. Empfänglich sind Hunde, Katzen und Kaninchen sowie Menschen als Fehlwirte. *Ch. blakei* wird vorwiegend bei Katzen gefunden, aber auch *Ch. Parasitovorax* und *blakei* können nachgewiesen werden.

Cheyletiellen werden entweder durch direkten Kontakt (hochkontagiös!) oder die Umgebung übertragen. Sie leben sehr oberflächlich in der Keratinschicht bzw. auf der Epidermis, schaffen sich Pseudotunnel in dermalem Debris und durchbohren die Haut zur Aufnahme von Gewebsflüssigkeit. Die weiblichen Milben legen Eier, die an die Haare des Wirtstiers angeheftet werden und aus denen sich über Larven- und Nymphenstadium wieder adulte Tiere entwickeln. Der gesamte Entwicklungszyklus dauert bis zu 5 - 6 Wochen und läuft komplett auf dem Wirtstier ab.

Cheyletiellen können auch außerhalb des Wirtstieres bis zu 21 Tagen in der Umgebung überleben, bevorzugt unter kühlen und feuchten Bedingungen.

Klinisches Bild

Das klinische Bild der Cheyletiellose ist bei der Katze deutlich variabler als beim Hund. Prädilektions-

stellen bei Katzen sind ebenfalls Kopf und Rumpf, die Symptome sind Pruritus, aber auch Erytheme, Papeln, Schuppen und Haarverlust. Auch alle „katzenspezifischen Reaktionsmuster“, insbesondere miliare Dermatitis, können durch Cheyletiellen hervorgerufen werden.

Diagnose
Der Direktnachweis erfolgt mittels einer starken Lupe am Tier („walking dandruff“) oder mikroskopisch (Untersuchung von Hautgeschabseln, von Tesafilmabklatsch, von ausgekämmtem Material oder - vor allem bei der Katze - von ausgezupften Haaren). Auch der Nachweis in Kotflotationen ist (v. a. bei Katzen) möglich. Eine diagnostische Therapie sollte im Zweifelsfall auch bei negativem Befund durchgeführt werden.

Therapie
Behandlung des betroffenen Tieres (äußerlich oder systemisch)
Gegen Cheyletiellen sind die meisten zur äußerlichen Behandlung geeigneten Anti-Floh-Mittel, also beispielsweise **Pyrethrine/Pyrethroide, Carbamate** etc. wirksam. Die Anwendung von Shampoos alle 5-7 Tage über mindestens 6 Wochen wird allerdings nur von den wenigsten Katzen toleriert!

Gebräuchlicher sind bei Katzen spot-on-Präparate wie Selamectin, Moxidectin oder Fipronil (2-3 x im Abstand von 2-4 Wochen) oder Injektionen mit Ivermectin o.a. makrozyklischen Laktonen (diverse Protokolle, z.B. 200-400ug/kg alle 2 Wochen 3x) - cave: keine Kleintierzulassung, Kontraindikationen beachten.

Die zusätzliche Gabe von hautwirksamen Antibiotika ist nur bei Sekundärinfektionen und ebenso wie die von Glucocorticoiden nur selten erforderlich.

Behandlung empfänglicher Kontakttiere
Empfänglich für *Cheyletiella spp.* sind Hunde, Katzen und Kaninchen. Sie alle sollten unabhängig von klinischen Symptomen mitbehandelt werden, Meerschweinchen und andere Kleinnager je nach Haltungsbedingungen und Ansteckungsrisiko.

Behandlung der Umgebung
Besonders günstig für das Überleben der Milben ist eine kalte und feuchte Umgebung, während Wärme und v.a. Trockenheit bereits nach wenigen Tagen zum Absterben führen. Wirksam gegen Milben in der Umgebung sind prinzipiell alle in der Flohbehandlung gebräuchlichen, adultizid wirkenden Kontaktinsektizide. Entscheidend für den Erfolg der Umgebungsbehandlung ist, daß tatsächlich die gesamte Umgebung des Tieres konsequent behandelt wird. Die Behandlung besteht in möglichst häufigem Entfernen von eventuell vorhandenen Milben in der Umgebung, v.a. auch von Haaren und Schuppen, durch geeignete Maßnahmen wie Kehren, Putzen, Staubsaugen etc.. Zusätzlich wird ein Kontaktinsektizid angewendet und je nach Wirkstoff und Darreichungsform evtl. ein- bis mehrfach wiederholt. Die Umgebungsbehandlung sollte über die gesamte Therapiedauer, mindestens aber 30 Tage, durchgeführt werden. Ist dies zu aufwendig, kann evtl. in solchen Bereichen auf eine Behandlung der Umgebung verzichtet werden, wo sichergestellt ist, dass für mindestens drei (besser vier) Wochen weder der Patient noch andere empfängliche Tiere Zugang haben.

Andere Milben: *Otodectes cynotis, Neotrombicula autumnalis, Demodex* spp.

Otodectes cynotis ist die am häufigsten nachgewiesene Milbenart bei Katzen. Hauptsächlicher Lebensort der *Otodectes*-Milben ist der äußere Gehörgang, sie können aber prinzipiell überall am Körper nachgewiesen werden („Ektopische Ohrmilben“), bevorzugt im Bereich von Kopf/Hals und Kruppe/Schwanz.

Otodectes-Milben sind nicht wirtsspezifisch und hochansteckend. Die Übertragung erfolgt über direkten Kontakt. Empfänglich sind v.a. junge Tiere (Welpen), die auch am ehesten klinische Symptome zeigen (pruriginöse Otitis).

Auch *Otodectes*-Milben sind gelegentlich Zoonose-Erreger und verursachen juckende Papeln vorwiegend im Armbereich beim Menschen.

Hauptsächliches Symptom einer *Otodectes*-Infestation bei der Katze ist eine zeruminöse, meist bilaterale Otitis externa mit charakteristischem Kaffeesatz-artigem Sekret.

Gibt es **ektopische** Ohrmilben, reichen die Symptome von Pruritus und Papeln in den oben genannten Bereichen bis zu den gesamten „katzenspezifischen Reaktionsmustern“.

Nachgewiesen werden *Otodectes*-Milben entweder direkt in der otoskopischen Untersuchung oder im Ohrabstrich (nativ). Ektopische Ohrmilben werden am besten mithilfe oberflächlicher Hautgeschabsel nachgewiesen.

Diverse kommerziell erhältliche Otologika sind gegen Ohrmilben wirksam, sie werden meist mit einem Corticoid kombiniert. Als Monopräparat ist topisch anzuwendendes Ivermectin für die Anwendung bei Katzen zugelassen. Systemisch können auch makrozyklische Laktone (Selamectin, Moxidectin oder Injektionspräparate) und Fipronil eingesetzt werden. Amitraz (0,5% in Propylenglykol 2x pro Woche) ist *Otodectes*-wirksam, aber nicht für diese Spezies zugelassen.

Sämtliche Kontakttiere sollten mitbehandelt werden. Die Therapiedauer beträgt mindestens 4 Wochen. Eine Umgebungsbehandlung ist i.d.R. nicht erforderlich.

Neotrombicula autumnalis verursacht bekanntlich nur saisonale Probleme: Verursacht werden sie ausschließlich durch das parasitäre Larvenstadium, die erwachsenen Stadien ernähren sich von verrottendem organischem Material.

Neotrombicula-Larven treten regional unterschiedlich und in der Jahreszeit von etwa Ende Juli bis Anfang Oktober auf. Der Lebenszyklus dieser Milben ist mit 50-70 Tagen ausgesprochen lang.

Neotrombicula-Larven sind nicht wirtsspezifisch, sie befallen prinzipiell alle warmblütigen Tiere. Zu Hautreaktionen beim „Opfer“ führen ihre proteolytischen, irritierend und evtl. auch allergisierend wirkenden Inhaltsstoffe im Speichel.

Hautveränderungen bei Katzen befinden sich vorwiegend in Regionen, die den Larven leicht zugänglich sind, also im Bereich von Kopf und Ohren (v.a. der Henri´schen Tasche), und Pfoten, v.a. Krallenbetten. Die charakteristischen roten „Krusten“ sind allgemein bekannt, aber oft nicht mehr nachzuweisen, weil die betroffenen Katzen sie abgeleckt und abgeschluckt haben. Erytheme, Exkoriationen, Haarverlust, Erosionen und Krusten werden häufig beobachtet. Der Pruritus besteht auch noch, nachdem die Larven längst entfernt oder abgetötet sind.

Der **direkte Nachweis** der charakteristischen orangeroten Milbencluster gelingt mittels bloßem Auge oder Lupe einfach. Im Zweifelsfall können sie auch per Hautgeschabsel nachgewiesen werden.

Die **Behandlung, v.a. die Prophylaxe** eines erneuten *Neotrombicula*-Befalls in einem endemischen Gebiet, kann sich sehr schwierig gestalten, wenn es sich um eine Katze mit Freilauf handelt.

Als wirksam beschrieben wurden diverse topische Akarizide, aber auch Fipronil (als Prophylaxe auf die häufig befallenen Körperstellen bis zu 2x wöchentlich aufgesprüht) und Selamectin. In besonders hartnäckigen Fällen kann auch eine Behandlung des Grundstücks mit Pestiziden erforderlich sein.

***Demodex*-Milben** kommen auch bei Katzen vor. Eine Demodikose ist allerdings erheblich seltener als bei Hunden.

Demodex cati (ähnelt *Demodex canis*) und ***Demodex gatoi*** (kurz und gedrungen, oberflächlicher, ähnelt *Demodex cornei*).

Über ihre Übertragung und ihren Lebenszyklus ist wenig bekannt. Eine generalisierte Demodikose bei der Katze tritt v.a. aufgrund einer systemischen Immunsuppression auf - beschrieben sind FIV, FeLV, Diabetes mellitus, Hyperadrenokortizismus, SLE und multiple Plattenepithelkarzinome als Primärerkrankungen. Eine lokalisierte Form wie beim Hund ist auch bei jungen Katzen beschrieben.

Siam- und Birmakatzen scheinen eine Rassenprädisposition für Demodikose zu haben.

Das klinische Bild ähnelt dem des Hundes (Erythem, Pusteln, fokaler oder diffuser Haarverlust, Schuppenbildung ...). Auch eine Sonderform mit öliger Seborrhoe vorwiegend im Gesichtsbereich ist bei Perserkatzen beschrieben, ebenso eine zeruminöse Otitis externa.

Der Nachweis von *Demodex*-Milben erfolgt mittels tiefer (*D. cati*) oder oberflächlicher Hautgeschabsel (*D. gatoi*) bzw. per Zerumenausstrich. Unbedingt sollte nach der Primärerkrankung gesucht werden!! Bei *Demodex gatoi* soll eine Ansteckung von Kontaktkatzen möglich sein, der Parasit wurde in Amerika sowie verschiedenen europäischen Ländern beschrieben, in Deutschland vereinzelt. Bei den beschriebenen Tieren traten vor allem katzenspezifische Reaktionsmuster wie miliare Dermatitis oder selbstinduzierte Alopezie infolge Pruritus auf, v.a. im Bereich von Hals und Schultern.

Ein zugelassenes Präparat für die Behandlung der felinen Demodikose gibt es in Deutschland derzeit nicht. Wirksam sind Amitraz (250 ppm alle 5 Tage über 4-6 Wochen, cave: deutlich mehr Nebenwirkungen als beim Hund), „Lime sulfur“ (Schwefelkalk, LimeDip Plus) sowie makrozyklische Laktone (Moxidectin spot-on).

Dermatophytosen

Die Therapie von Dermatophytosen gehört v.a. bei Katzen zu den Standardbehandlungen in der Kleintierpraxis. Selbstheilungen von einzelnen, lokalisierten Hautveränderungen bei Dermatophytosen sind bei gesunden, nicht immunsupprimierten Tieren rel. häufig, aber dauern verhältnismäßig lange: bei gesunden Hunden und kurzhaarigen Katzen i.d.R. mindestens 4 Monate, bei Langhaarkatzen 1,5 bis 4 Jahre.

Da der Verlauf einer Dermatophytose nicht-vorhersehbar ist und von den betroffenen Tieren und der infizierten Umgebung ein erhebliches Infektionsrisiko auch für den Menschen ausgeht, sollten Dermatophytosen immer ernst genommen und auch therapiert werden. Dermatophytosen sind Zoonosen, und wenn auch die Infektion bei den meisten Menschen eher leicht verläuft, kann sie doch bei immunsupprimierten Menschen fatale Konsequenzen haben.

Die ESCCAP (European Scientific Counsel Companion Animal Parasites) hat 2011 Leitlinien zur Kontrolle von oberflächlichen Mykosen bei Gesellschaftstieren herausgegeben, die kostenlos zur Verfügung stehen und deren Lektüre sehr zu empfehlen ist.

Infektionsquellen:
Die häufigsten bei Dermatophytose isolierten Erreger bei Hunden und Katzen sind zoophile Dermatophyten, meist *Microsporum canis* (Katze in bis zu 98%, Hund bis 70% der Fälle). Sie sind, wie ihr Name schon sagt, am besten an Tiere adaptiert, verursachen also im Regelfall bei diesen weniger entzündliche Veränderungen als beispielsweise geophile oder anthropophile Erreger. Seltener treten Dermatophytosen durch *Trichophyton mentagrophytes* (zoophil) und *Microsporum gypseum* (geophil) auf.

Prädisponierende Faktoren (Abschnitt 1 der Leitlinien):
Nicht jeder Kontakt mit Dermatophyten führt auch zwangsläufig zu einer Infektion des betroffenen Tieres. Es gibt zahlreiche spezifische und unspezifische Abwehrmechanismen, die die Infektion verhindern sollen, umgekehrt aber auch verschiedene Faktoren, die eindeutig für eine Dermatophytose prädisponieren, z.B. intensiver oder wiederholter Kontakt mit anderen potentiell infizierten Tieren (besonders gefährdet sind Langhaarkatzen, die Ausstellungen besuchen - bis zu 35 % der Tiere dort können asymptomatische Carrier von *M. canis* sein), Alter (gefährdet sind v.a. sehr junge und alte Katzen), alle Immunsuppressionen (andere Erkrankungen, Verwurmungen, Ektoparasitosen mit Pruritus, Fütterungs- und Haltungsmängel etc.), immunsuppressiv wirkenden Medikamenten (v.a. Zytostatika, Corticoide), Erkrankungen, die zu einer Verminderung der zellvermittelten Immunität führen, v.a. FeLV, FIV, FIP.

Die gezielte Suche nach solchen Faktoren und deren Korrektur, soweit möglich, wird oft vergessen, stellt aber natürlich einen wesentlichen Bestandteil der Therapie dar: Beispielsweise können gleichzeitig bestehender Flohbefall, Verwurmungen sowie Fütterungs- und Haltungsmängel verhältnismäßig leicht behoben werden, was die Therapiedauer erheblich verkürzen kann. Ist ein Tier hingegen FIV- oder FeLV-positiv, hat dies Konsequenzen im Hinblick auf Prognose und Auswahl der Medikamente (Griseofulvin!), auch wenn die Virusinfektion selbst nicht zu behandeln ist.

Infektion
Die „natürliche“ Übertragung von Dermatophyten geschieht entweder direkt oder indirekt (durch Kontakt mit der infizierten Umgebung oder über Vektoren), vorwiegend über infizierte Haare bzw. deren Fragmente oder Schuppen. Die häufigsten Infektionsquellen sind dementsprechend also Kämme, Bürsten, Schermaschinen, Transportbehälter etc..Besonders widerstandsfähig sind die Arthrosporen von *M. canis*, die in der gesamten häuslichen Umgebung verbreitet sein können, selbst in Räumen, die das Tier selbst noch nie betreten hat, in Hausstaub, Heizlüftern etc.. Da diese Arthrosporen jahrelang infektiös bleiben, kommt der Umgebungsbehandlung gerade bei Mikrosporie eine Schlüsselrolle in der Therapie zu.

Verschiedene **Schutzmechanismen** gegenüber Pilzinfektionen wurden mittlerweile identifiziert: Den ersten, lokalen Schutz bietet die intakte, gesunde Haut bzw. Schleimhaut, die Pilzsporen nicht durchdringen können. Allerdings genügen bereits Mikrotraumata, beispielsweise durch Selbsttraumatisierung aufgrund von Ektoparasiten, durch Mazeration, Scheren etc., um diesen Schutz aufzuheben und eine Infektion zu ermöglichen.

Putzen und normale Fellpflege v.a. bei Katzen zählen ebenfalls zu den Schutzmechanismen des Körpers, da hier Arthrosporen durch Abschlucken unschädlich gemacht werden.

Der Immunstatus des jeweiligen Patienten spielt eine wichtige Rolle: sehr junge, ältere sowie immunsupprimierte Tiere (auch iatrogen) sind prädisponiert für Dermatophytosen.

Genetische Faktoren scheinen ebenfalls zur unterschiedlichen Empfänglichkeit beizutragen: Langhaarkatzen sind beispielsweise prädisponiert für chronische und für inapparente Infektionen.

Ablauf der Infektion: Voraussetzung ist zunächst der Kontakt zwischen Arthrosporen und Keratinozyten bzw. Haaren. Frühstens 2 Stunden nach dem Kontakt kommt es zur Germination und zur Bildung eines Filaments, das dann in das Str. corneum bzw. die Öffnung des Follikels eindringt. Die Hyphen wandern dann entlang dem Haar, aber mittels Keratinasen auch innerhalb des Haarschafts (also endo- und ektothrix) bis zur keratogenen Zone, die sie nach 7-8 Tagen erreichen. Wächst das Haar weiter, können die Hyphen bis zur keratinisierten inneren Wurzelscheide vordringen und dort Arthrosporen bilden. Kommt das Haar in die telogene Phase, stoppt die Infektion - eine kontinuierliche Invasion ist nur möglich, solange das Haar wächst. Dermatophyten dringen nicht über die mitotische Region des Haares vor, und sie bevorzugen sich differenzierendes oder noch nicht ausgereiftes Keratin, weniger voll keratinisiertes Gewebe, da sie sich außer von Keratin auch von Kohlenhydraten, Stickstoffverbindungen und Nukleoproteinderivaten des wachsenden Haares “ernähren“.

Zu den **Sonderformen** der Dermatophyteninfektionen gehören subkutane granulomatöse Verlaufsformen bei Katzen, die durch *M. canis* oder *Trichophyton* spp. verursacht werden. Bei dieser vorwiegend Perserkatzen betreffenden Verlaufsform entwickelt sich aus der mykotischen eine granulomatöse Follikulitis und später Furunkulose, bei der der Follikel zerfällt und seine Bruchstücke sowie Teile des infizierten Haars und Pilzbestandteile in der Subcutis oder im Korium eine Fremdkörperreaktion mit einer nodulären bis diffusen granulomatösen Dermatitis hervorrufen. Das Haar wird schließlich resorbiert, und die Pilzbestandteile können für längere Zeit liegenbleiben. Sie werden schließlich passiv resorbiert (bilden sog. „Pseudomyzetome“), proliferieren also im Regelfall nicht. Diese Verlaufsform hängt vermutlich mit einem gestörten Immunstatus zusammen. Sie beginnt wahrscheinlich mit durch Traumatisierung eines Hautgebietes, das Dermatophyten beherbergt.

Bei Infektion mit geophilen Dermatophyten verläuft die Erkrankung i.d.R. erheblich heftiger als mit zoophilen wie *M. canis* oder *T. mentagrophytes*.

Aus bislang noch nicht bekannten Gründen können einzelne Haare selbst in der anagenen Wachstumsphase auch resistent gegen eine Pilzinfektion sein. V.a. bei jungen, ansonsten gesunden Tieren ist die Infektion oft selbst-limitierend. Diese Tiere entwickeln nach Infektion oft eine langanhaltende, belastbare Immunität, die sich auch gegen Vertreter anderer Spezies richten kann und die Monate bis eineinhalb Jahre anhalten kann. Die Bildung spezifischer Antikörper führt hingegen nicht zu einem belastbaren Schutz vor Reinfektionen.

Klinisches Bild:
Entsprechend dem Ablauf der Infektion ist bei einer „klassischen“ Dermatophytose mit einer Follikulitis und den entsprechenden klinischen Symptomen zu rechnen: Schädigung der Haare mit Abbrechen, Haarverlust, Schuppen, Krusten, zentrifugale Entzündungsreaktion mit zentral beginnender Abheilung und Hyperpigmentierung. Diese „klassischen“ Veränderungen sind zirkulär, evtl. konfluierend, und haben einen Durchmesser von ca. 1-4 cm. Möglich sind eine Generalisierung der Läsionen, die Beschränkung auf nur 1 Körperteil oder unregelmäßige, diffuse Veränderungen.

Weitere Manifestationen sind das sogenannte Kerion (ein lokalisierter entzündeter Bereich v.a. an Nase und Pfoten beim Hund, oft hervorgerufen durch *M. gypseum* und *T. mentagrophytes),* Onychomykose (lokalisierte Entzündung mit deformierten, trockenen, spröden, splitternden Krallen, evtl. Krallenverlust) beim Hund v.a. durch *T. mentagrophytes,* Pseudomyzetome (kutane oder subkutane Knötchen nach granulomatöser Follikulitis/Furunkulose, s.o.), erythematösen Plaques und die Symptome der „miliaren Dermatitis“ bei der Katze. Inapparente Carrier sind gerade bei Katzen häufig.

Diagnostik:
Beliebt, aber nur im positiven Fall aussagekräftig ist die allgemein bekannte Untersuchung mit der Wood´schen Lampe, so dass diese Untersuchung nur bedingt zu empfehlen ist.

Die mikroskopische Untersuchung von Haaren (nativ mit Paraffinum liquidum oder nach Erwärmen mit 10-20% KOH, evtl. plus Lactophenol Cotton Blue) ist bei Dermatophyten ebenfalls möglich, bedarf aber einer gewissen Erfahrung. Ungeübte können sehr leicht Arthrosporen mit Pigmentgranula oder Fettkügelchen verwechseln!

Als sicherste Nachweismethode gilt der kulturelle Nachweis mit Differenzierung, der entweder im praxiseigenen Labor (meist mit DTM, also modifiziertem Sabouraud-Dextrose-Agar) oder im Fremdlabor durchgeführt wird. Bei der Untersuchung im hauseigenen Labor sollte zunächst eine makroskopische Diagnose anhand von Koloniewachstum und Farbumschlag (bei Dermatophyten i.d.R. gleichzeitig in den ersten Tagen) und anschließend eine mikroskopische Diagnose anhand von Sporen, Makro- und Mikrokonidien gestellt werden.

Auf die Diagnostik mittels PCR (Polymerase chain reaction) wird im Vortrag kurz eingegangen.

Der **histopathologische Nachweis** von Dermatophyten gelingt trotz Spezialfärbung (PAS, Gomorri-Silberimprägnation) nicht in allen Fällen. Er stellt die beste Diagnostik bei den Sonderformen Kerion und Pseudomyzetom dar.

Therapie (Abschnitt 2 und 3 der Leitlinien):

Die effektive Therapie von Dermatophytosen verfolgt 2 **Ziele**:

- 1. Beseitigung der infektiösen Haare und Schuppen und Reduktion der Verteilung in der Umgebung, damit Reduktion der (Re)-Infektionsgefahr:
  (-> Topische Therapie und Kürzen der Haare v.a. bei langhaarigen Tieren).
- Schnellstmögliches Beenden der Infektion am betroffenen Tier selbst (-> Systemische Therapie).

Topische Therapie:
Obwohl die reine „spot-on"-Behandlung von Dermatophytosen mit Salben oder Creme als alleinige Therapie v.a. als Selbstbehandlung durch den Tierbesitzer sehr beliebt ist, ist sie nicht zu empfehlen: Die Pilzsporen, die sich auch an entfernteren Stellen im Fell befinden und ja nicht zwangsläufig zu klinischen Symptomen führen, werden mit dieser Behandlungsmethode nicht erreicht und so dem Auftreten neuer Veränderungen natürlich nicht vorgebeugt. Die weitere Kontamination der Umgebung wird nicht verhindert, und die Gefahr einer Reinfektion und der Infektion anderer Mitbewohner des Haushalts besteht weiter, auch wenn die ursprüngliche Veränderung abgeheilt ist.

Grundsätzlich sollte jede topische Behandlung Teil eines Behandlungskonzepts sein, also entweder als „spot-on"-Behandlung mit systemischer Therapie und Umgebungsbehandlung oder als Badebehandlung mit Umgebungsbehandlung kombiniert werden.

Die topische Therapie wird v.a. bei langhaarigen Tieren deutlich effektiver, wenn die Haare gekürzt werden (bis auf 2-3 mm). Die abgeschorenen Haare sollten anschließend verbrannt oder alternativ in einen verschließbaren Behälter verbracht, mit unverdünnter Haushaltsbleiche übergossen und dann komplett entsorgt werden.

Entgegen der früher gebräuchlichen Methode werden die Patienten aus mehreren Gründen heute nicht mehr komplett kahlgeschoren: Durch das rigorose Scheren können auch an bislang nicht betroffenen Bereichen Mikrotraumata gesetzt und die infektiösen Sporen durch die Schermaschine dorthin verbracht und sogar in die Läsionen hineingedrückt werden. Auch der Stress durch Scheren bzw. Sedation ist ein nicht zu unterschätzender Faktor, der den Zustand noch verschlimmern kann. Zudem gestaltet sich die Dekontamination von Behandlungsraum und Schermaschine ausgesprochen aufwendig.

Die Durchführung einer Badebehandlung bei Katzen gestaltet sich zumeist schwierig, zumal sie alle 5-7 Tage durchgeführt werden muss, und es stehen keine wirksamen, für Katzen zugelassenen Präparate zur Verfügung.

„Lime Sulfur" (Schwefelkalk)-Lösung wird in den angloamerikanischen Ländern zur Therapie von Dermatophytosen sehr häufig, in Deutschland kaum verwendet. Es ist sehr gut wirksam, kostengünstig und auch bei Katzen sehr gut verträglich. Der unangenehme Geruch („nach faulen Eiern") zusammen mit der gelblichen Farbe reduzieren die Akzeptanz beträchtlich.

Auch **Chlorhexidin-Shampoo** (bis 2%) ist gut wirksam und verträglich. Besonders interessant sind Untersuchungsergebnisse aus Großbritannien, bei denen Katzen mit Mikrosporie mit **Chlorhexidin-Miconazol-Shampoo** (beides 2%ig, Malaseb®) 2x wöchentlich zusätzlich zur oralen Behandlung mit Griseofulvin shampooniert wurden. Zusätzlich zu den sehr guten Therapieerfolgen bei den Probanden wird auch von einer signifikanten Reduktion der Überlebenszeit infektiöser Pilzsporen in der Umgebung berichtet (Robinson, A., Sparkes, A.H., Shaw, S.: In vivo efficacy of Malaseb for feline Microsporum canis infections, Proceedings 15th congress of ESVD and ECVD, Maastricht, September 3rd to 5th 1998, S. 168f).

Enilkonazol (Imaverol®) als Waschlösung in 0,2%iger Verdünnung ist ein hochwirksames Präparat zur topischen Therapie von Dermatophytosen bei Hund und Pferd, das auch eine ausgezeichnete sporizide Wirkung besitzt. Aus diesem Grund wird es v.a. in Europa auch bei Katzen sehr häufig verwendet, obwohl es zumindest in Deutschland für diese Spezies nicht zugelassen ist. Idiosynkratische und potentiell tödliche Nebenwirkungen bei Katzen sind möglich, die wahrscheinlich durch die orale Aufnahme (Ablecken) des Enilkonazols nach dem Baden zu erklären sind (der Wirkstoff darf

wegen seines „Vaporisierungseffekts“ nach dem Baden nicht ausgespült werden). Falls Enilkonazol bei Katzen eingesetzt werden soll, wird das Risiko solcher Reaktionen angeblich reduziert, wenn dem Tier zumindest ein Halskragen angelegt wird, bis das Fell vollständig trocken ist. Langhaarkatzen sollten zusätzlich trockengefönt werden.

Systemische Therapie
Das „klassische“ Präparat für die Behandlung von Dermatophytosen stellt Griseofulvin dar. Es ist hervorragend gegen Dermatophyten, speziell gegen *M. canis*, wirksam. Obwohl Griseofulvin in den meisten europäischen Ländern nicht mehr für Katzen zugelassen ist, wird es immer noch häufig eingesetzt, so dass hier trotzdem kurz auf diesen „Klassiker“ eingegangen wird.

Griseofulvin wirkt fungistatisch. Es schädigt die Mikrotubuli in Pilzzellen, hemmt also Zellwandsynthese, Nukleinsäuresynthese und Mitose und führt letztlich zum Absterben der Pilzzelle. Es wirkt nur in wachsenden Zellen. Neu gewachsene Haare und Krallen sind dementsprechend als erstes pilzfrei.

Die Absorption von Griseofulvin im Darm ist fettabhängig und wird erheblich verbessert, wenn es zusammen mit fetthaltigem Futter verabreicht wird. Wird es hingegen ohne Futter gegeben, geht seine Absorption gegen Null!

Bei Tieren wird Griseofulvin meist in mikrofeiner Form (z.B. Likuden M®) verabreicht, dessen Dosierung bei Katzen 25 -50 mg/kg auf 2 Tagesdosen verteilt beträgt. Die klinische Besserung unter der Behandlung mit Griseofulvin setzt bereits nach 2-3 Wochen ein, während der kulturelle Nachweis von Dermatophyten noch Wochen später möglich ist. Daher sollte die Therapiedauer sich nach dem Ergebnis der Pilzkulturen und nicht nach dem klinischen Erfolg richten.

Nebenwirkungen:
Katzen sind die Tierart, die am ehesten unerwünschte Nebenwirkungen auf Griseofulvin zeigen. Allgemein bekannt ist die stark teratogene Wirkung - Griseofulvin darf nicht bei tragenden Tieren eingesetzt werden. Auch bei Welpen unter 6, besser 12, Wochen sollte auf die Therapie mit Griseofulvin verzichtet werden, was seinen Einsatz in Katzenzuchten u.U. limitiert. Eine weitere wichtige potentielle Nebenwirkung stellt eine toxische, nicht vorhersehbare Knochenmarkssuppression mit nachfolgender Panzytopenie dar, die als idiosynkratische Reaktion unabhängig von Rasse, Dosis und Länge der Therapie auftritt. Eine Untersuchung auf FIV und FeLV (wegen potentieller Knochenmarksschädigung) ist vor Therapiebeginn unbedingt empfehlenswert. Weitere Nebenwirkungen sind gastrointestinale Störungen und toxische Leberschädigung. Vor und während der Gabe von Griseofulvin sollten also unbedingt regelmäßig Blutuntersuchungen zunächst alle 2 Wochen, später 1x im Monat (Blutbild und Leberwerte) durchgeführt werden.

Da die genannten Nebenwirkungen bei FIV-positiven Katzen deutlich häufiger auftreten, sollte es bei diesen Tieren möglichst nicht eingesetzt werden. Auch manche Rassen (Abessinier, Himalaya und Siamkatzen) reagieren möglicherweise empfindlicher auf den Wirkstoff.

Die **Azole Keto- und Itrakonazol** sind gleichfalls sehr gut gegen Dermatophyten wirksam. Obwohl neuer, sind sie nicht unbedingt besser gegen Dermatophyten wirksam als das „klassische“ Griseofulvin - manche Stämme von *M. canis* (je nach Untersuchung bis zu 50%) sind sogar resistent gegen Ketokonazol.

Beide Azole wirken fungistatisch, indem sie die Ergosterolsynthese in den Pilzzellen hemmen und dadurch zu einer erhöhten Permeabilität der Zellwand und letztlich zum Zelltod führen.

Itrakonazol ist das für Katzen mit Dermatophytose zugelassene Präparat und dementsprechend das Mittel der ersten Wahl. Es gilt als deutlich potenter als Ketokonazol (mindestens 5x stärker) und deutlich nebenwirkungsärmer. Es hat eine hohe Affinität zu Keratinozyten und wird in die Basalmembran inkorporiert, erreicht höhere Konzentrationen in der Haut als im Blut und wird kontinuierlich ausgeschieden, bis etwa 2-4 Wochen nach Therapieende. In verschiedenen Untersuchungen erwies es sich als gleich wirksam wie Griseofulvin, die klinische Heilung erfolgte allerdings früher.

Itrakonazol ist in der Dosierung von 5 mg/kg jede zweite Woche zugelassen. Die Substanz ist nicht in Wasser, aber gut in sauren Lösungen löslich. Daher sollte sie am besten mit Tomatensaft o.ä. und mit wenig Futter verabreicht werden. Wie Ketokonazol wird sie besser in saurem Milieu resorbiert.

Die Interaktionen mit anderen Arzneimitteln wie Ivermectin, CsA, Digoxin etc. sind wie bei Ketokonazol, aber wesentlich schwächer.

Terbinafin ist ebenfalls eines der „neuen“ Antimykotika aus der Humanmedizin, das nicht für Katzen zugelassen ist. Es ist ein synthetisches Allylamin, das stark fungizid wirkt. Es hemmt die Ergosterolsynthese über die Hemmung des Enzyms Squalenepoxidase, was zu einer Ruptur der Zellmembran und Tod der Pilzzelle führt. Sein Wirkungsspektrum umfasst neben verschiedensten Pilzen auch Hefen und möglicherweise sogar Protozoen (z.B. *Toxoplasma*).

Terbinafin ist stark lipophil und reichert sich besonders in Stratum corneum, Haarfollikeln, sebumreicher Haut und Krallen an. Nach Speicherung in Str. corneum wird es bis etwa 3 Wochen über Therapieende hinaus noch freigesetzt. Bei Katzen wird es in der Dosierung 20 mg/kg auf 2 Tagesdosen verteilt eingesetzt, also deutlich höher dosiert als vergleichsweise beim Menschen.

Bislang wurden bei der limitierten Zahl behandelter Tiere selten **Nebenwirkungen** beschrieben. Berichtet wurde von Arzneimittelexanthem, gastrointestinalen Problemen und Erhöhung der Leberwerte. Da es nicht wie beispielsweise die Azole an die Cytochrom-P-450-Enzyme bindet, treten auch die dort beschriebenen Wirkungen auf die Steroidsynthese und die Interaktionen mit den anderen Arzneimitteln nicht auf. Auch hat Terbinafin zumindest beim Menschen keine negativen Auswirkungen auf die Gravidität. (Katzen)-Welpen unter 6 Wochen sollten nicht mit dieser Substanz behandelt werden.

Asymptomatische Carrier und Kontakttiere
Auch asymptomatische Carrier tragen nicht selten zu Reinfektionen des klinisch erkrankten Tieres bei, wenn sie nicht mitbehandelt werden. Falls sie nicht klinisch erkrankt sind, kann eine Pilzkultur mit der MacKenzie-Brush-Technik angesetzt und je nach Ergebnis entweder eine Behandlung oder eine strenge Separation erfolgen. Da diese Maßnahmen je nach Zahl der Tiere und Lebensgewohnheiten kaum durchführbar und aufwendig ist, werden unter Praxisbedingungen meist alle Kontakttiere mitbehandelt, falls möglich topisch mit Chlorhexidin-Miconazol- bzw. Enilkonazol-Bädern (2x pro Woche).

Umgebungsbehandlung:
Die Dekontamination der Umgebung ist ein essentieller Bestandteil der Therapie, stellt diese doch die wichtigste Quelle für Reinfektionen dar. Da die Pilzsporen v.a. von *Microsporum canis* unter günstigen Bedingungen jahrelang in der Umgebung infektionsfähig bleiben können, gestaltet sich die Umgebungsbehandlung v.a. in Haushalten mit mehreren Tieren oder gar in Katzenzuchten enorm schwierig, zeit- und kostenaufwendig. Die gesamte Umgebung (nicht nur der Schlafplatz!) muss mitbehandelt werden, also auch Teppiche, Vorhänge, Bettzeug, Matratzen, Transportkörbe etc.

Häufig wird die Behandlung der Umgebung mit Dampfstrahlern empfohlen. Diese sind nur dann wirksam, wenn die von ihnen erreichte Temperatur auf der Teppichoberfläche noch mehr als 40°C beträgt, was bei „normalen“ Dampfstrahlern meist nicht der Fall ist.

Auch kommerzielle „fungizide“ Mittel zur Umgebungsbehandlung sind mit Skepsis zu betrachten, da sie i.d.R. an Suspensionen von Pilzsporen und nicht an Pilzsporen in Haarfragmenten, wie sie bei Dermatophytosen in der Umgebung zu erwarten sind, getestet werden. Nach einer umfangreichen Untersuchung der University of Wisconsin sind die meisten kommerziell erhältlichen, als pilzwirksam deklarierten Mittel für diese Umgebungsbehandlung ungeeignet.

Als wirksam getestet sind Enilkonazol 0,2%, 1:10 verdünnte Chlorbleiche und 1:33 verdünnter Lime sulfur (Wirkung auf Möbel und Textilien unbedingt zuerst an verdeckten Stellen prüfen). Sehr effektiv, wegen der z.T. gravierenden Nebenwirkungen aber nicht mehr vertretbar, ist die Umgebungsbehandlung mit Formaldehyd-Präparaten.

Problematisch können Körbchen, Pflegeutensilien o.ä. sein. Ihre Dekontamination kann sehr schwierig sein, so dass sie evtl. entsorgt werden sollten.

Die Umgebungsbehandlung während der gesamten Therapiedauer alle 14 Tage durchgeführt werden.

Therapiedauer
Die Therapie sollte so lange durchgeführt werden, bis die klinische Heilung eingetreten und 2x im Abstand von 2-3 Wochen angelegte Pilzkulturen negativ geblieben sind. Im Schnitt kann damit von einer Behandlungsdauer von 2-3 Monaten bei Hautveränderungen, bei Onychomykosen und „Sonderfällen“ wie Myzetomen oder Kerion von 6-9 Monaten ausgegangen werden.

Vakzine
Mit der Einführung einer „Pilzvakzine“ sollen Prophylaxe und Therapie von Dermatophytosen erheblich einfacher und billiger werden. In den USA sind drei, in Europa zwei Vakzinen zugelassen (eine

polyvalente und eine monovalente gegen *M. canis*), die Infektionsdauer und Verlauf der Erkrankung beeinflussen sollen und auch zur Prophylaxe empfohlen werden. Hauptsächlich wird sie in größeren Beständen bzw. Problembeständen (Langhaarkatzenzuchten, Tierheime etc.) eingesetzt, weniger zur Therapie von „Routinefällen“. Trotz Vakzination bleiben die Pilzkulturen dieser Tiere nicht selten positiv, was entweder durch eine persistierende subklinische Infektion oder die Neuaufnahme infektiöser Sporen aus der infizierten Umgebung zu erklären ist. Dies bedeutet zwar eine Verbesserung der Situation für das einzelne Tier, verhindert aber nicht Infektionen anderer Tiere und Menschen, die Vakzination ist demnach lediglich Bestandteil eines Behandlungskonzepts. Größere Studien über die tatsächliche Effektivität der europäischen Impfstoffe wären mehr als wünschenswert.

Virusinfektionen

Die durch **Herpes- und Calici-Viren** im Gesichtsbereich hervorgerufenen Veränderungen können Allergien und Autoimmunerkrankungen, vor allem Pemphigus foliaceus, imitieren und werden dort als wichtige Differentialdiagnosen erwähnt. Von zunehmender Bedeutung hat sich in den letzten Jahren die Infektion mit Pockenviren **(Kuhpocken-Virus)** bei Katzen mit Freigang erwiesen, auf die hier noch eingegangen werden soll. Sie stellt eine wichtige Differenzialdiagnose bei nekrotisierenden oder ulzerierenden Hautveränderungen bei Katzen mit Freigang dar.

Das Kuhpocken-Virus ist ein **Orthopox-Virus,** das diverse Tierarten infiziert. Reservoirwirte sind v.a. Kleinnager (Wühl- und Waldmäuse), die Katzen durch Bisse bei der Jagd infizieren.

Prädisponiert sind also Katzen mit Freigang, die Mäuse jagen. Bevorzugte **Lokalisationen** der ersten Veränderung sind insbesondere Gesicht und (Vorder)-Gliedmaßen. Es gibt eine zeitliche Häufung der Fälle in Spätsommer und Herbst (Peak-Populationen der Reservoirwirte).

Klinische Symptome:
Beim **immunkompetenten Tier** i.d.R. nur Hautveränderungen die spontan abheilen:

- Primärveränderung ca. 6 Tage post infectionem („Pocke“) in vorderer Körperhälfte
- dann Virämie und weitere Hautveränderungen ca. 1 Woche nach Primärveränderung
- Pruritus fehlt in der Regel, Sekundärinfektionen sind möglich.
- Spontanheilung beim immunkompetenten Tier innerhalb weniger Wochen, gute Prognose

Beim **nicht-immunkompetenten/immunsupprimierten Tier** (spontan oder iatrogen) kann der Verlauf tödlich sein.

Therapiert wird i.d.R. symptomatisch - alle immunsupprimierenden Medikamente sind natürlich kontraindiziert!

Hervorzuheben ist bei der Kuhpocken-Infektion der **zoonotische Aspekt (**Übertragung durch direkten Kontakt) - Seit Ende der Pockenimpfungen beim Menschen registriert man einen stetigen Anstieg der Kuhpocken-Infektionen beim Menschen!

Auch hier nimmt die Erkrankung beim immunkompetenten Menschen normalerweise einen leichten Verlauf mit Spontanheilung - ausgenommen Kinder und immunsupprimierten Menschen, so dass bei der Diagnose der Erkrankung bei der Katze unbedingt eine entsprechende Beratung des Besitzers zu empfehlen ist.

Ursachen und Diagnostik bei der Allergie der Katze

Nina Glos

Allergien werden bei Katzen oft gesehen. Zu den häufigsten Auslösern zählen Futtermittel-, Umwelt- und Flohspeichelallergene. Ob die atopische Dermatitis bei der Katze existiert wird kontrovers diskutiert. Die Rolle von IgE bei der Entstehung der atopischen Dermatitis der Katze konnte bislang nicht nachgewiesen werden.

Es gibt keine klinisch pathognomonische Präsentation für Allergien, weswegen die Diagnose immer auf dem Ausschluß von anderen juckenden Hauterkrankungen beruht.

Klinik

Allergische Katzen zeigen in der Regel Juckreiz (88% in einer Studie von Hobi et al). Juckreiz wird von den Besitzern allerdings oft nicht als solcher wahrgenommen. Genaues Nachfragen und Trichogramme (abgebrochene Haarenden) können hilfreich sein.

Die Annahme, dass sich die Futtermittelallergie häufiger mit Läsionen im Kopfbereich präsentiert wurde in einer Studie (von Hobi et al) nicht nachgewiesen.

Nicht- dermatologische allergische Anzeichen beinhalten respiratorische Symptome (6% Niesen und Husten), GIT- Symptome (14% weicher Kot, Diarrhoe, Vomitus), Konjunktivitis (7%) und Otitis externe/media (16%).

Viele Katzen zeigen die unten aufgeführten spezifischen Reaktionsmuster und manche Katzen zeigen auch mehrere dieser Muster gleichzeitig.

- **Juckreiz im Kopf- und Halsbereich**

Teils extremer Juckreiz im Kopf- und Halsbereich kann zu beträchtlichen selbstinduzierten Läsionen (Alopezie, Exkoriationen, Krusten) führen.

- **Alopezie**

Die selbstinduzierte Alopezie ist häufig symmetrisch im Bereich des Abdomens, der Flanken, der Oberschenkel und des Rückens zu finden. Sie wird durch exzessives „Putzen“ (Schlecken) der Katze verursacht. Nicht immer kann die Katze dabei beobachtet werden.

- **Miliare Dermatitis**

Papulokrustöse Dermatitis im Kopf - und Rückenbereich mit meist sehr kleinen Läsionen, die schwierig zu sehen sein können. Sie wird etwas häufiger bei der Flohspeichelallergie, als bei anderen Allergien gesehen.

- **Eosinophile Läsionen**
  - **Indolentes Ulkus**

    Erosion/Ulkus an der Lippe, welches uni- oder bilateral auftreten kann. Obwohl die Läsionen teils beindruckend schlimm aussehen, sind sie in der Regel nicht schmerzhaft.

  - **Eosinophile Plaques**

    Erhabene, erythematöse, exsudative und meist juckende Läsionen, die häufig im Bereich des Abdomens, inguinal, der medialen/kaudalen Oberschenkel und seltener im Kopf- und Halsbereich zu finden sind.

  - **Eosinophile Granulome**

    Plaque- ähnliche Läsionen, die diffus oder linear in der Maulhöhle, im Kinn (Fettkinn)- und Pfotenbereich (interdigital) und an den Gliedmaßen (lineare Granulome) auftreten können.

Diagnose

- **Ausschluß von Differentialdiagnosen**

Keine der bisher aufgeführten klinischen Anzeichen oder Reaktionsmuster sind pathognomonisch für Allergien. Der Ausschluß von anderen juckenden Hauterkrankungen ist essentiell zur Diagnosefindung.

Infektionen mit Bakterien, Dermatophyten und Parasiten (Flöhe, Notoedres, Cheyletiella, Otodectes, Demodex, Läuse, Neotrombicula) sollten bei allen Katzen ausgeschlossen werden.

Hierfür ist eine sorgfältige klinische und dermatologische Untersuchung nötig. Weitere mögliche Tests sind Flohkamm, Zytologie, Hautgeschabsel, Trichogramme, Wood’sche Lampe und Pilzkultur.

Immer wieder sind diagnostische Therapien gegen Ektoparasiten (Moxidectin oder Selamectin spot-on, alle 2 Wochen, insgesamt 3 Mal) von Nöten.

In der Studie von Hobi et al konnten keine klinischen Kriterien für die Unterscheidung von Futtermittelallergien versus Nicht- Futtermittelallergien gefunden werden.

Aus diesem Grund ist für die weitere diagnostische Aufarbeitung eine Eliminationsdiät der nächste Schritt. Allergietests (Serumtest, Intrakutantest) dienen nicht der Diagnose einer Umweltallergie, sondern nur der Identifikation der Allergene für eine Desensibilisierung.

- **Eliminationsdiät**

Die häufigsten Allergene bei der Katze sind Rind, Milch-Produkte und Fisch.

Futtermittelunverträglichkeit ist selten mit einem neuen Futter assoziiert, sondern kommt vor, wenn dasselbe Futter mehrere Monate oder sogar Jahre gefüttert wurde!

Das häufigste Anzeichen einer Futtermittelunverträglichkeit ist Juckreiz.

Bei der Eliminationsdiät werden alle in der Vergangenheit gefütterten Eiweiße gemieden. Die Proteine der neuen Diät können daher keine klinischen Symptome auslösen. Die Auswahl der Eliminationsdiät sowie die strikte Einhaltung der Diät sind sehr wichtig. Ein einfacher Wechsel von einem Trocken- oder Nassfutter zum Nächsten ist häufig nicht von Erfolg gekrönt, weil viele kommerzielle Futter gleiche Eiweiße (Proteine), Farb- und Konservierungsstoffe enthalten.

Generelle Probleme

Die Durchführung einer Eliminationsdiät kann sich oft schwieriger gestalten, als gedacht. In vielen Fällen ist die genaue Futterhistorie nicht (mehr) bekannt. Bei Katzen kann auch die Akzeptanz der neuen Diät ein großes Problem darstellen.

Mit älteren Personen und Kindern im Haus, sowie bei Freigängerkatzen kann eine strikte Eliminationsdiät nahezu unmöglich sein.

Generell wissen wir so gut wie nichts über Kreuzreaktionen von Futterantigenen (z.B. bei Rind, Wild oder Ziege)

Hausgemacht versus Kommerziell

Prinzipiell wird eine Eiweiß- und eine Kohlenhydratquelle gesucht, die bisher nie gefüttert wurde. Da Katzen obligate Karnivoren sind, brauchen sie nicht unbedingt ein Kohlenhydrat. Ein neues Eiweiß als einzige Quelle für 4 (-6) Wochen ist ausreichend und kann die Akzeptanz der Diät erhöhen.

Die Verwendung von hydrolisierten Proteinen mit erniedrigter Allergenität ist ebenfalls eine Möglichkeit. Allerdings können bei Hunden trotzdem allergische Reaktionen auf das hydrolisierte Protein beobachtet werden und aus diesem Grund sollte auch eine hydrolisierte Diät keine Eiweiße beinhalten, die bereits vorher gefüttert wurden.

Sollen hausgemachte Diäten langfristig gefüttert werden, müssen sie unbedingt bedarfsgerecht balanciert werden. Besonderer Bedacht sollte bei jungen, wachsenden Tieren mit Eliminationsdiäten an den Tag gelegt werden.

Auswahl der Proteine/Kohlenhydrate

Proteinquellen	Kohlenhydratquellen
Pferd	Kartoffeln
Hirsch	Süßkartoffeln
Elch	Kürbis
Ziege	Pastinake
Kaninchen	Tapioka
Strauß	Dinkel
Ente	Hirse
Gans	
Fasan	
Krokodil	
Känguru	

Dauer der Diät
Die Dauer der Diät steht unter anhaltender Debatte. Bei Katzen sind in der Regel 4 Wochen ausreichend.

Stolpersteine während der Diät
Wenn Besitzer es gewohnt sind Leckerli zu geben, sind Alternativen für eine erfolgreiche Diät nötig.

Kleine Fleischstücken, die im Ofen getrocknet werden sind hilfreich (60-70° im Backofen für 4-6 Stunden).

Viele Tabletten (z.B. Vitamine, Entwurmung, Antibiotika, NSAIDs) oder Zahnpasta sind mit Geschmacksstoffen und Proteine. Darauf sollte während einer Diät immer geachtet werden.

Provokationsprobe
Nach einer klinischen Besserung der Symptome während der Diät ist eine Verschlechterung durch eine Provokationsrobe nötig, um die Diagnose Futtermittelallergie zu stellen.

Besserung der Symptome während der Diät und eine Verschlechterung mit dem alten Futter innerhalb von 2 Wochen mit wieder anschließender Besserung durch die Eliminationsdiät bestätigen die Diagnose Futtermittelallergie.

In dieser Phase ist es sehr wichtig, dass Sekundärinfektionen ausgeschlossen sind, damit diese das Ergebnis der Diät nicht maskieren können.

Kommt es zu keiner und nur geringen Besserung der Symptome während der Diät und zu keiner Verschlechterung während der Provokation leidet die Katze nicht unter einer Futtermittelallergie, sondern einer Umweltallergie.

Referenzen:

Bryan J, Frank L. Food allergy in the cat: a diagnosis of elimination. Journal of Feline Medicine and Surgery, 2010

Favrot C, Steffan J, Seewald W, et al, Establishment of diagnostic criteria for feline nonflea- induced hypersensitivity dermatitis. Veterinary Dermatology 2012

Foster AP. Diagnosing and treating feline atopy. Veterinary Medicine, 2002

Gaschen FP, Merchant SR, Adverse food reactions in dogs and cats. Veterinary Clinics Small Animals, 2011

Hobi S, Linek M, Marginac G, et al, Clinical characteristics and causes of pruritus in cats: a multicentre study on feline hypersensitivity- associated dermatosis. Veterinary Dermatology, 2011

Saridomichelakis MN, Koutinas AF. A retrospective study of 10 spontaneous cases of feline atopic dermatits. European Journal of Companion Animal Practice, 2001

Reden müsste man können! - Besitzerfreundliche Kommunikation

Ursula Mayer

Kommunikation ist ein Erfolgsfaktor in der Tiermedizin.
Wir alle kennen Menschen, die ganz unabhängig von Ihrer fachlichen Kompetenz besonders gut kommunizieren können. Teils scheint es, als ob sie andere einfach so um Ihre Finger wickeln könnten und Ihnen fast alles verkaufen könnten.
Kommunikationskompetenz ist ein Wettbewerbsvorteil. Denn zufriedene Kunden kommen wieder und zahlen gerne. Gute Kommunikation beugt auch innerhalb des Teams Konflikten und Missverständnissen vor. Und gute Kommunikation hilft in erfüllender Weise zu arbeiten, in dem sie z.B. über gute Compliance zum Therapieerfolg beiträgt. Denn was hilft die beste Medizin, wenn der Besitzer sie nicht verabreicht.
Die Dermatologie ist innerhalb der Tiermedizin eines der Fachgebiete, die besonders hohe Anforderungen an eine gute Kommunikationsfähigkeit stellt. Das beginnt schon mit einer langen Anamnese. Die diagnostische Aufarbeitung z.B. eines allergischen Tieres dauert nicht nur lange, sondern fordert auch in besonderem Maße die Mitarbeit des Tierbesitzers, zum Beispiel bei einer Ausschlussdiät. Oft haben wir Patienten mit chronischen Erkrankungen, die lebenslange Therapie brauchen und es gibt entgegen der Hoffnung des Besitzers keine schnelle Lösung.
Um eine gute Kontrolle der Erkrankung mit minimalen Nebenwirkungen zu erreichen, fordern wir Besitzer teils auf vier oder mehr Therapeutika zeitgleich anzuwenden.
Daher ist Besitzercompliance und gute Kommunikation Alles in der Tierdermatologie.

Kommunikation ist weit mehr als reden

Albert Mehrabian hat in seinen Experimente anschaulich gezeigt, dass, als wie glaubhaft und sympathisch wir einen Redner beurteilen, nur zu einem kleinen Teil von dem abhängt, **was** er sagt und zu einem viel größeren Teil von dem, **wie** er etwas sagt. Nämlich vom Ton seiner Stimme und von seiner Körpersprache.
Stimme und Körpersprache ist also sehr wichtig. Aber bereits wie wir uns präsentieren beginnend mit dem Praxisschild, dem Internetauftritt und der telefonischen Terminvereinbarung über das Wartezimmer und dem Empfang, weiter mit der Untersuchung und dem Besitzergespräch und schließlich mit dem Abschlussgespräch an der Rezeption kommuniziert unseren Kunden, wer wir sind.
All das ist maßgeblich für die Entscheidung des Besitzers, ob er mit dem Besuch zufrieden war und ob das Preis-Leistungs-Verhältnis für ihn stimmt.

Das 4 Seiten Modell nach Schulz von Thun

Jede Aussage hat 4 Ebenen. Die Sachebene vermittelt, worüber ich informiere, mit der Selbstoffenbarung tue ich etwas über mich selber kund, die Beziehungsebene zeigt wie ich zu dem anderen stehe, was ich von ihm halte und mit dem Appell möchte ich den anderen zu etwas veranlassen. So gesehen spricht der Sender mit 4 Zungen und der Empfänger hört mit 4 Ohren.
Zur Verdeutlichung ein Beispiel von Herrn von Thun selber:
Ein Paar sitzt im Auto vor der Ampel. Die Frau sitzt am Steuer, und der Mann sagt „Du, die Ampel ist grün!“ Die Frau antwortet: „Fährst du oder fahre ich?“.
Die Äußerung kann in dieser Situation auf den vier Ebenen folgendermaßen verstanden werden:
als Hinweis auf die Ampel, die gerade auf Grün geschaltet hat (Sachebene);
als Aufforderung, loszufahren (Appell-Ebene),
als Absicht des Beifahrers, der Frau am Steuer zu helfen, oder auch als Demonstration der Überlegenheit des Beifahrers über die Frau (Beziehungsebene);
als Hinweis darauf, dass der Beifahrer es eilig hat und ungeduldig ist (Selbstoffenbarung).
Die Reaktion hängt von der Gewichtung des Gegenübers ab.
So kann der Beifahrer das Gewicht der Nachricht auf den Appell gelegt haben.
Die Fahrerin könnte die Aussage des Beifahrers dagegen als Herabsetzung oder Bevormundung auffassen

Partnerschaftliche Kommunikation nach Harald Scheerer

Es geht hierbei nicht um ein paar Tricks Andere einzuwickeln, sondern um eine Besitzer-freundliche Einstellung. Ein paar der wichtigsten Punkte hierzu möchte ich Ihnen in Folge vorstellen:

1.) **Das Recht auf eine eigene Meinung**
Die Würde des Menschen ist nicht nur in unserem Grundgesetzt verankert, sondern sollte auch in Gesprächen stets respektiert werden. Ein Beispiel kann zeigen warum.
Stellen Sie sich vor ein Besitzer fragt nach homeopathischen Behandlungsmöglichkeiten für sein Tier. Sie halten jedoch wenig davon. Wie wird der Besitzer wohl reagieren, wenn sie wie folgt antworten:

a) „das ist doch Hokuspokus, die Sachen sind doch so verdünnt, da kann ja gar nix mehr drin sein was wirken könnte“ oder
b) „Ich weiß sie vertrauen sehr auf Homeopathie, aber..“
In welchem Fall wird er wohl eher geneigt sein Ihnen zu zuhören und sich Ihren Argumenten zu öffnen?
Im Fall a) respektieren Sie nicht die Meinung Ihres Gegenübers, Sie stellen denjenigen als dumm dar, machen ihn lächerlich. Das verletzt und ruft Antipathien sowie eine Gegenreaktion hervor.
Wir alle möchten respektiert werden und fordern daher dass unsere Meinung anerkannt wird, aber wehe jemand anderer hält dagegen. Dann ist nicht nur unser Selbstwertgefühl verletzt, sondern wir werden oft wütend oder sogar ausfallend.
Ärgert es Sie z.B. nicht, wenn Besitzer mit einer der folgenden Bemerkungen kommen: „Jetzt soll ich 150 Euro zahlen, obwohl Sie noch gar nicht wissen, was meinem Tier fehlt.“ Oder
„Nein ich möchte kein Zeckenmittel, das ist doch alles Gift.“ Oder
„Also bei meinem vorherigen Tierarzt hat er immer eine Aufbauspritze bekommen, die hat ihm immer sehr gut getan.“
Jedoch ist es auch hier wichtig die Meinung des anderen zu respektieren auch wenn man diese nicht teilt: „Das ist Ihre Meinung, ich sehe das anders…“
Ist unser Gegenüber in einer mächtigeren Position (Machtdiktat), z.B. ein Vorgesetzter, oder aber auch ein „ Gott in Weiß“ so werden wir evtl. still und äußern unsere Verärgerung nicht, sondern verschließen diese in uns und Sinnen jedoch, oft unbewusst, auf Rache - bzw. vermeiden diese Tierarztpraxis, diesen Tierarzt in Zukunft.
Zum Beispiel:
Tierarzt zu Assistent: „Wie oft soll ich Ihnen noch erklären…“ oder
„Das sieht doch ein kleines Kind, dass das keine Sarcoptesräude ist.“ Oder
Tierarzt zu Besitzer: „Ich habe Ihnen doch erklärt dass Sie die Antibiotika 2 x täglich geben sollen, warum folgen Sie nicht meinen Anweisungen.“
Ganz sicher jedoch werden wir hier weder gerne zuhören noch Inhalten gegenüber offen sein. Ist uns unser Gegenüber jedoch sympathisch, halten wir es für kompetent und vertrauenswürdig, so sind wir deutlich mehr geneigt ihm zu zuhören. Dies gelingt und viel leichter, wenn wir zum Ausdruck bringen, dass wir dessen Meinung respektieren.

2.) Zuhören

Ob unser Gegenüber uns zuhört, merken wir recht schnell an seiner Körpersprache. Der unaufmerksame Gesprächspartner unterbricht den Augenkontakt, schaut aus dem Fenster oder auf die Uhr, wippt unruhig auf dem Stuhl oder unterbricht uns gar. Er scheint sich nicht für das, was wir zu sagen haben zu interessieren.
Das ärgert einen. Genauso geht es auch den Patientenbesitzern, wenn wir uns so verhalten. Wie oft tippen wir in den Computer, gehen ans Telefon oder unterbrechen ihn, wenn er spricht? Unser Interesse zeigen wir hingegen durch Ansehen, Nicken oder Lächeln. Gutes Zuhören ist also aktiv nicht passiv. Im Besonderen können wir dies auch durch Rückmelden zeigen: „Sie meinen also…“. Hier geben wir neutral das wieder, was der Gesprächspartner gesagt hat.

3.) Einfühlen

Hierbei geht es um eine Rückmeldung über die zugrundeliegenden Gefühle einer Äußerung. Zum Beispiel: Besitzerin: „Herr Doktor ich möchte keine Ohrspülung, dafür braucht man ja eine Narkose. Können wir es nicht weiter mit dem Ohrenmedikament probieren.“ Tierarzt: „Frau Schmid ich habe den Eindruck die Narkose macht Ihnen Angst, ist das richtig?“
Dadurch können sich beide Seiten über die zugrundeliegenden Gefühle klar werden. Unser Gesprächspartner merkt dass wir ihn ernst nehmen und helfen wollen. Es kann ein Gespräch über die wahren Ursachen seiner Schwierigkeiten, die damit ja auch unsere Schwierigkeiten sind, folgen.
Wichtig ist dass diese Rückmeldung ganz neutral erfolgt, dass wir unser Gegenüber nicht analysieren, psychologisieren, nicht bewerten, keine Schlüsse oder Folgerungen ziehen, kein Mitleid zeigen - sondern Verständnis.
Rückmeldungen und Einfühlen eignen sich auch hervorragend in folgenden Situationen: bei Beschwerden, bei unterkühltem Verhandlungsklima, wenn ein Gespräch scharf wird, wenn den anderen nicht verstanden haben, um Zeit zu gewinnen wenn wir noch nicht wissen was wir antworten sollen, um andere zu unterbrechen ohne sie zu verärgern und wenn man will dass der andere weiter spricht.

Anamnese

Eine ausführliche Anamnese ist in der Dermatologie das A und O. Es ist nicht nur ein wichtiges Instrument alle Informationen bezüglich der Krankheitssymptome zu bekommen um unsere Liste an

Differentialdiagnosen einzugrenzen, sondert liefert uns auch wichtige Informationen zu den Lebensumständen und -möglichkeiten, sowie der Tier-Besitzer-Beziehung. Besonderen Wert sollten wir darauf legen die Wünsche und Ängste der Besitzer zu erkennen. Nur so können wir auf diese eingehen und eine gut Behandlungspartnerschaft mit dem Besitzer aufbauen. Denn unser Erfolg hängt in großen Teilen von der Mitarbeit des Besitzers ab.

Folgende Strategien können helfen Ihre Vorberichts-Erhebung zu verbessern:

- Nehmen Sie sich ein paar Minuten vor jedem Fall um bei einer Kontrolle die Vorgeschichte durchzugehen und bei einem neuen Fall gut gelaunt das Gespräch zu beginnen. Denken sie: ich bin OK, Du bist OK. Auch wenn Ihr Gegenüber andere Auffassungen hat als sie selber.
- Begrüßen Sie Ihren Kunden und dessen Tier mit Namen und machen Sie etwas Small Talk über positive Dinge (bringen Sie Ihren oft gestressten Besitzer in gute Laune). Komplimente über das Tier wirken hier oft Wunder.
- Besonders bei nervösen Besitzern setzen Sie sich mit Ihnen hin. Sprechen Sie auf Augenhöhe mit freien Händen.
- Erklären Sie den Ablauf des Besuchs und sprechen Sie an ob es schon Fragen zu den Kosten gibt.
- Dann Fragen Sie nach dem Grund des Besuchs. Versuchen Sie die Befürchtungen und Wünsche des Besitzers zu erkennen.

Eines der größten Herausforderungen beim Erheben des Vorberichts ist es alle wichtigen Informationen in möglichst kurzer Zeit zu bekommen.
Hier kann die Trichtermethode helfen.
Man beginnt mit offenen Fragen. Diese geben dem Besitzer die Möglichkeit frei zu antworten. Dadurch werden keine wichtigen Informationen zurückgehalten (falls nicht spezifisch danach gefragt wurde) und der Besitzer kann seine Sorgen loswerden. Der Nachteil offener Fragen ist, dass der Besitzer nicht weiß welche Informationen für den Tierarzt wichtig sind und welche nicht und daher oft längere Zeit über irrelevante Dinge spricht.
Im weiteren Verlauf des Anamnesegesprächs ist es daher sinnvoll auf geschlossene Fragen überzugehen um das Problem zu spezifizieren. Geschlossene Fragen sparen Zeit. Werden ausschließlich geschlossene Fragen verwendet, können jedoch wichtige Informationen verpasst werden und die Besitzer können sich durch die strenge Gesprächsführung etwas eingeschüchtert fühlen.
Als sehr hilfreich hat sich auch ein Anamneseformular erwiesen, welches der Besitzer idealerweise schon zu Hause vorab ausfüllt. Hier kann er sich in Ruhe, ohne die Ablenkung des Wartezimmers oder Sorge um sein verängstigtes Tier den Fragen widmen. So wird er angeregt sich vorab Gedanken zu wichtigen Fragen zu machen, er kann informationen nachschlagen, seine Gedanken organisieren und mit anderen Familienmitgliedern diskutieren. Auch hilft es dem Tierarzt das Gespräch zu strukturieren und nichts wichtiges zu vergessen.

Kommunikation von Optionen für weiter Diagnostik und Therapie

Hier hängt es vom Besitzer ab, welche Methode am besten funktioniert.
Eine Möglichkeit ist es mehrere Optionen zu nennen. Eine schöne Möglichkeit diese für jeden leicht erkennbar zu gliedern, ist die Fahrrad, Opel, Mercedes Option nach Ralf Müller. Wobei die 3 wohl bekannten Fortbewegungsmittel zum einen die Intensität der Diagnostik als auch die Kosten dieser symbolisieren.
Die gibt den Besitzern das Gefühl selber entscheiden zu können, was vielen entgegen kommt. Manche Besitzer sind jedoch von so vielen Optionen überfordert und fragen dann oft den Tierarzt was würden Sie denn machen?
Bei diesen ist es eine Möglichkeit wie folgt vorzugehen: Meiner Meinung nach wäre folgendes Vorgehen optimal für Ihr Tier…, wir können jedoch gerne abweichenden Optionen besprechen, falls Ihnen manches daran nicht so gut erschient oder Ihnen die Kosten zu hoch sind.
Wenn wir komplexe medizinische Zusammenhänge oder therapeutische Maßnahmen, die vom Besitzer zu Hause durchgeführt werden sollen, erläutern, können wir uns verschiedene Wege des Lernens zu Hilfe nehmen.
Es gibt Menschen, die lernen ab besten durch Hören, andere durch Sehen und wieder andere durch tun. Meist ist es daher hilfreich nach Möglichkeit alle 3 dieser Sinne anzusprechen.
So Kann die Eingabe von Ohrentropfen anhand eines Ohrmodelles (Sehen) erklärt werden (Hören) und anschließend an einem Ohr gezeigt (Sehen) und am anderen geübt (Tun) werden.
Reden Sie DEUTSCH. Wir sollten weiter tunlichst darauf achten, keine Fachbegriffe zu verwenden. Lassen Sie doch einmal einen Laien notieren wie viele Ihrer Worte er nicht versteht.
Ein weiter wichtiger Faktor ist Wiederholung. Hier sind Therapiezusammenfassungen und Besitzerhandouts zu verschiedenen Erkrankungen, diagnostischen Maßnahmen und Therapien Gold wert. Sie geben dem Besitzer die Chance die Informationen, die in der für ihn oft emotional angespannten Situation bei Tierarzt nicht aufgenommen werden konnte, in Ruhe zu Hause nachzulesen und zu verstehen. Auch können sie ihm helfen, diese an andere Familienmitglieder weiter zu geben.

Und das wichtigste: holen Sie sich Feedback. Wurde alles verstanden, sind sie auf die Wünsche und Sorgen des Besitzers eingegangen.

Unser Langzeitziel sollte sein eine Beziehung des Vertrauens aufzubauen. Als Tierärzte sind wir auch Beziehungs-Manager, die aktiv, ehrlich und verantwortlich persönlichen Kontakt zu unseren Kunden aufbauen und erhalten. Es ist unsere Aufgabe deren Erwartungen und Anliegen zu erkennen und geeignete Lösungen zu finden.

Referenzen:

Albert Mehrabian, Morton Wiener: *Decoding of Inconsistent Communications.* In: *Journal of Personality and Social Psychology.* 6, (1967), Nr. 1, S. 109 -114.

Albert Mehrabian, Susan Ferris: *Inference of Attitudes from Nonverbal Communication in Two Channels.* In: *Journal of Consulting and Clinical Psychology.* 31, (1967), Nr. 3, S. 248 -252.

Schulz von Thun, Friedemann: *Miteinander Reden. 1: Störungen und Klärungen*. Reinbek bei Hamburg 1981, S. 25

Harald Scheerer 2010: Reden müsste man können: Wie Sie durch Ihr Sprechen gewinnen. 10. Auflage. Gabal Verlag Offenbach, Deutschland.

Therapieansätze für Allergien bei der Katze

Brett E. Wildermuth

Felines Atopie Syndrom (nicht Futter-induzierte Atopische Dermatitis, NFIAD; vorher: feline atopische Dermatitis)

Essentielle Fettsäuren

Orale essentielle Fettsäuren sind manchmal effektiv für eine feline atopische Dermatitis und müssen für mindestens sechs Wochen gegeben werden. Seit ein paar Jahren gibt es auch die Option für eine lokale Behandlung mit essentiellen Fettsäuren. Essential6® Spot-on (Dermsoscent®, LDCA), eine Mischung aus ungesättigten essentiellen Fettsäuren (alpha-linolenic & linoleic Säure),ätherischen Ölen (Gewürznelke, Kampferbaum, Wintergrün, Rosmarin, Kurkuma, Oregano, Lavendel, Pfefferminze, Teebaum und Zeder) und Vitamin E hat in einer Placebo kontrollierten Studie bei kaniner atopischen Dermatitis einen positiven Effekt gezeigt (Blaskovic, 2014). Bisher gibt es keine feline Studien. Eine weitere lokale Option besteht in Allerderm Spot-on® (Virbac), einer Mischung aus essentiellen Fettsäuren und Ceramiden. Dieses Präparat konnte in einer Studie mit kaniner atopische Dermatitis die Hautbarriere verbessern. Auch hierfür bestehen bisher leider keine felinen Studien.

Anithistaminika

Seit Jahren werden Antihistaminika aufgrund ihrer geringen Nebenwirkungen für feline atopische Dermatitis eingesetzt. Eine Wirksamkeit einzelner Antihistaminika kann in der Praxis vereinzelt beobachtet werden, jedoch fehlen zu den meisten Antihistaminika placebo-kontrollierte, doppelt geblindete Studien. In einer Studie zeigte Cetirizin eine Wirksamkeit gegen Juckreiz von 41% (13/32 Katzen) (Griffin, 2012). In einer randomisierten, doppel geblindeten Studie, war Cetirizin jedoch nicht effektiver als das Placebo (Wildermuth, 2013).

Wirkstoff	Tablettengröße	Dosis Katze
Cetirizin	10mg	1mg/kg
Loratidin	10mg	5mg/Katze 1-2x tgl.
Clemastin	1mg	0,15mg/kg 2x tgl.
Diphenhydramin	50mg, 25mg	4mg/Katze 2x tgl.
Hydroxyzin	25mg	2,2mg/kg 2-3x tgl.
Fexofenadin	30mg	10mg/Katze 2x tgl.
Chlorpheniramin	4mg	2-4mg/Katze 2x tgl.
Cyproheptadin	4mg	2mg/Katze 2x tgl.

Glukokortikoide

Glukokortikoide sind bisher die effektivste bzw. potenteste Therapie bei einer felinen Atopie. Viele Tierbesitzer bevorzugen die Injektion eines Depotpräparates, da es schwierig ist Katzen Tabletten einzugeben. Ein bis 3 Injektionen pro Jahr ca. alle 3 bis 4 Monate wird als Maximum empfohlen. Eine dauerhafte Behandlung mit einem Depotpräparat ist jedoch insbesondere aufgrund des hohen Risikos für eine Entwicklung von Diabetes mellitus nicht zu empfehlen. Die Behandlung mit einem kürzer wirksamen Glukokortikoid in Tablettenform sollte daher bevorzugt werden, insbesondere bei langfristiger Therapie. Die Dosierung kann so gering wie möglich gehalten und das Risiko langfristger Nebenwirkungen verringert werden. In einem akuten Fall bevorzugt der Autor orales Prednisolon in einer ausschleichenden Dosierung: 1mg/kg ein- bis zweimal tgl. über 5 bis 7 Tage, dann 1mg/kg einmal tgl. über eine Woche, dann 1mg/kg alle 2 -3 Tage, je nachdem wie viel Juckreiz der Patient zeigt. Der Autor hat die Erfahrung gemacht, dass manche Katzen, die nicht mehr auf ein Depotkortison ansprechen dennoch eine Besserung auf die orale Prednisolongabe zeigen. In einer neuen Studie mit Katzen mit feliner Atopie (Ganz, 2012) konnte eine orale Induktionsdosis für Methylprednisolon (0,8 - 2,2mg/kg einmal tgl.) und Triamcinolonacetonid (0,09 - 0,26mg/kg einmal tgl.) ermittelt werden. Neunundzwanzig von 32 (90,6%) Katzen zeigten in dieser Studie nach 1 Woche keinen relevanten Juckreiz.

Ciclosporin

Ciclosporin wird seit einigen Jahren für die Behandlung vom felinen Atopiesyndrom mit gutem Erfolg eingesetzt. Studien haben gezeigt, dass die Dosierung von 7 mg/kg effektiver ist als die wie beim Hund eingesetzte Dosierung von 5 mg/kg. Der Aktionsmechanismus beruht auf der Hemmung von T-Zell Aktivierung und der Synthese von verschiedenen Zytokinen, insbesondere IL-2. Ciclosporin

hemmt die T-Zell Proliferation und die Formierung von zytotoxischen T-Lymphozyten. Es wird ebenfalls angenommen, dass Ciclosporin Mastzellen, sowie IgE-mediierte Sofort- und Spätreaktionen durch Suppression von Calcium abhängigen Signalübertragungen hemmen kann. Ciclosporin zeigt eher immunosuppressive and antiproliferative als zytotoxische oder myelotoxische Effekte. Katzen sprechen in der Regel nach ca. 2-6 Wochen auf eine Ciclosporintherapie an. Über 50% der Patienten können dann mit einer niedrigeren Dosierung (alle 2-3 Tage) weiterbehandelt werden. Potentielle Nebenwirkungen können Vomitus, Diarrhö sowie Gingivahyperplasie sein. Virale Infektionen des oberen Atmungstraktes sowie eine seltene fatale Toxoplasmose sind möglich (Robson, 2003; Last, 2003). Die fatale Toxoplasmose scheint insbesondere naïve Katzen zu betreffen, welche keine Toxoplasmenantikörper aufweisen und damit keinen “protektiven” Titer haben. Freigängerkatzen, bzw. Hauskatzen, welche Mäuse jagen, sollten daher nur dann mit Ciclosporin behandelt werden, wenn sie Toxoplasmenantikörper (IgG) aufweisen. FeLV und FIV Tests werden vor der Behanldung mit Ciclosporin ebenfalls empfohlen. Der Autor versucht eine Kombination aus Glukokortikoiden und Ciclosporin bei allergischen Katzen langfristig zu vermeiden, diese Kombination kann jedoch in einzelnen stark betroffenen Fällen notwendig sein und wird toleriert. In so einem Fall sollte das langfristige Ziel darin bestehen beide Medikamente auf eine Gabe von jedem zweiten oder dritten Tag zu reduzieren.

Allergen Spezifische Immuntherapie (ASIT)
Allergen specific immunotherapy wird seit Jahren bei Hunden mit atopischer Dermatitis eingesetzt, die Erfahrungen bei Katzen sind jedoch noch nicht sehr zahlreich. Der Grund hierfür könnte darin bestehen, dass Katzen gut auf Glukokortikoide ansprechen und im Vergleich mit dem Hund gegenüber Glukokortikoid-Nebenwirkungen “relativ resistent” sind, so dass diese als Therapie bevorzugt werden. Hinzu kommt, dass die Durchführung von Serumallergietest und/oder Intradermaltests für viele Katzenbesitzer zu kostenintensiv ist und Testergebnisse bei Katzen häufig nicht aussagekräftig sind. Dennoch gibt es Gründe aus denen eine ASIT bevorzugt werden sollte. Es ist die einzige Therapie, welche die Ursache “heilen” kann, bzw. einen Fortschritt der Erkrankung aufhalten kann. Außerdem muss eine ASIT nicht so häufig verabreicht werden wie oben genannte Medikamente. ASIT ist auch bei Katzen eine effektive Therapie und ist laut vorliegender Studien eventuell sogar effektiver als beim Hund (Halliwell, 1997; Bettenay, 1998). Laut Literatur und auch nach eigener Erfahrung des Autors zeigen ca. 50-70% ein gutes bis exzellentes Ansprechen auf ASIT. Je nach Labor gibt es verscheidene Protokolle für eine ASIT. Bevor mit der Therapie begonnen wird, sollten Beistzer darüber aufgeklärt werden, dass es ca. 2 - 12 Monate dauern kann, bis ein Therapieerfolg beobachtet wird. Nicht alle Katzen zeigen ein komplettes Ansprechen auf die Therapie, können aber eine partielle Besserung zeigen, welche es ermöglicht andere, symptomatische Therapieformen zu reduzieren. Mögliche Nebenwirkungen bestehen in verstärktem Juckreiz (ca. 5%), transiente Schwellung an der Injektionsstelle oder Anaphylaxe (Quaddeln, Ödem, Schock, Erbrechen, Durchfall, Atemnot). Letztere ist extreme selten. Eine anfängliche parallele Therapie mit Medikamenten zur symptomatischen Behandlung des Juckreizes ist möglich und scheint die Effektivität der ASIT nicht zu beeinflussen. Studien hierzu wurden jedoch bisher nicht durchgeführt.

Chlorambucil
Chlorambucil gehört zur Gruppe der Alkylantien. Der Wirkstoff übt seine Wirkung durch Eingreifen in die Vernetzung der DNA aus. Das Medikament gehört zu den Immunsuppressiva und kann bei Katzen mit Allergien bzw. Eosinophilen Granulom Komplex als “Reservemedikament” eingesetzt werden. Chlorambucil ist als 2 mg Tabletten verfügbar, die Therapie wird mit 1 Tablette alle drei Tage bei einer 5 kg Katze durchgeführt. Besitzer sollten bei der Gabe Handschuhe tragen und die Tabletten nicht teilen. Mögliche Nebenwirkungen bestehen in Myelosuppression und Hepatopathie, deshalb sind in den ersten 2-3 Monaten großes Blutbild und Organprofil alle 2 Wochen zur Überwachung essentiell. Regelmäßige Überwachung der Blutparameter kann dann langfristig je nach Zustand des Patienten erfolgen, aber mindestens 4 x im Jahr. Weitere Nebenwirkungen können Erbrechen, Durchfall oder Anorexie sein.

Felines Atopie Syndrom (Futter-induzierte Atopische Dermatitis, FIAD)

Die beste Therapie für FIAD besteht natürlich darin, die auslösenden Futterinhaltstoffe zu vermeiden. Nachdem eine Katze mit FIAD diagnostiziert wurde, ist es möglich die begonnene Eliminationsdiät dauerhaft zu füttern, solange diese ausgewogen ist. Möchte der Besitzer langfristig eine selbst zubereitete Diät füttern (anstatt kommerziell erhältlichen hydrolisierten oder single Protein Diäten) muss die Diät durch hypoallergene Nahrungsergänzungsmittel ausbalanciert werden. Der Autor empfiehlt den Besitzer hierfür die Konsultation eines Fachtierarztes für Ernährung, damit die Ration genau berechnet und ausbalanciert werden kann. Über den Ernährungsberater sind meist auch hypoallergene Nahrungsergänzungsmittel erhältlich.

Wenn der problematische Futterinhaltsstoff nicht vermieden werden kann oder eine FIAD noch nicht diagnostiziert wurde, ist das Ziel, den Juckreiz der Katze Juckreiz zu lindern. Traditionell wurde behauptet, dass Katzen mit FIAD weniger auf Kortison ansprechen. Allerdings hatten in einer neueren Studie aus Australien 14/16 Katzen, also eine große Mehrheit, auf Kortison angesprochen. Es ist nicht bekannt ob Cyclosporin eine effektive Therapie für FIAD ist.

Allergische Flohspeicheldermatitis

Die allergische Flohspeicheldermatitis (FAD) ist die häufigste allergische Erkrankung bei der Katze. Neben der Behandlung der allergischen Symptome ist die Vermeidung eines Flohbefalls extrem wichtig. Hochgradig flohallergische Katzen können im Haus gehalten werden. Dies bedeutet jedoch häufig eine sehr unbefriedigende Situation für viele Freigängerkatzen und deren Besitzer.

Prinzipien der adultiziden Therapie

Es wichtig, dass ein Adultizid die Flöhe so schnell wie möglich nach Beginn der Blutmahlzeit abtötet, um eine Übertragung von Allergenen aus dem Flohspeichel so gut wie möglich zu reduzieren. Dabei ist es nicht nur wichtig, dass ein Präparat eine schnelle anfängliche Abtötungszeit (speed of kill) zeigt, sondern diese Eigenschaft mit gleicher Effektivität beibehält, bis die nächste Behandlung fällig ist. Die klassischen Flohpräparate mit den Inhaltsstoffen Imidacloprid, Fipronil und Selamectin konnten in zahlreichen Studien als effektive Therapie für FAD vorgestellt werden. Die relativ neu verfügbaren Wirkstoffe Spinosad und Dinotefuran zeigen in Studien eine schnellere Abtötungszeit als die klassischen Präparate und sind damit noch effektiver.

Spinosad, (Comfortis®, Elanco) bindet an nikotinische Acetylcholinrezeptoren von Insekten (an einer anderen Stelle als die Neonikotinoide Imidacloprid und Nitenpyram), welches zu Hyperexzitationen und Paralyse führt (Vo, 2010). In einer felinen Studie zeigte Spinosad eine sehr schnelle Wirkung mit einer Effektivität von über 90% nach 2 Stunden (Snyder, 2013), 1 Tag nach Verabreichung der Tablette. Dinotefuran (kombiniert mit Pyroproxfen in Vectra Felis®) ist auch ein Neonikotinoid und wurde in einer felinen Studie (Murphy, 2009) mit Imidacloprid verglichen. Dinotefuran zeigte an Tag 0 und 29 nach 2 bzw. 6 Stunden eine signifikante höhere Effektivität als Imidacloprid.

Therapie der allergischen Reaktion

Die Therapie der FAD beinhaltet zusätzlich zu den oben besprochenen Maßnahmen auch die Behandlung der allergischen Symptome. In den meisten Fällen geschieht dies durch eine lokale oder systemische kurzfristige Behandlung mit Glukokortikoiden zur Linderung des Juckreizes sowie durch eine Behandlung der sekundären Pyodermie. Tiere mit milder Symptomatik benötigen eventuell nur eine Flohbehandlung ohne weitere Medikation. Antihistaminika und Ciclosporin scheinen inneffektiv zu sein.

Umgebungsbehandlung

Die meisten Adultizide sind sehr effektiv und reduzieren damit auch die Anzahl der Eier drastisch über einen Zeitraum von mehreren Monaten. Somit ist eine Umgebungsbehandlung in den meisten FAD-Fällen nicht unbedingt notwendig. Fälle von FAD, welche anfänglich nur schlecht auf die initiale Therapie ansprechen oder Haustiere mit Flohinfestation können jedoch von einer Umgebungsbehandlung profitieren. Gründliches Staubsaugen aller Teppiche, in Fußbodenspalten, unter Möbeln, Kissen und auch im Auto kann unreife Flohstadien und deren Nahrungsangebot reduzieren. Es wird empfohlen, den Staubsaugerbeutel anschließend sofort zu entsorgen. Das Waschen von allen Kissen, Bezügen und Betten ist ebenfalls hilfreich. Eine ein- bis zweiwöchige Umgebungsbehandlung mit einem synthetischen Pyrethroid oder Fipronil Spray ggf. kombiniert mit einem zusätzlichem insect growth regulator wie Methopren oder Pyriproxifen kann eingesetzt werden. Andereseits bevorzugt der Autor eine 0,4%-ige Dimeticonlösung (FLEE TM®, Animedica) über einen Zeitraum von 3 Wochen. Das Dimeticonspray ist pestizidfrei und übt seine Wirkung durch physikalische Immobilisierung der Flohstadien aus. Eventuell ist es notwendig, Außenbereiche, zu denen Wildtiere (streunende Katzen, Igel etc.) Zugang haben, zu eliminieren oder einzuzäunen (Spalten unterhalb von Terrassen, Gartenhäuschen etc.).

Pyodermie

Bis vor Kurzem wurde eine Pyodermie sekundär zu einer allergischen Dermatitis als eher seltene Komplikation bei der Katze angesehen. Diese Ansicht wird heute nicht mehr vertreten, Studien konnten das Vorhandensein einer Pyodermie sekundär zum allergischen Geschehen bei Katzen belegen. In einer vom Autor durchgeführten Studie (Wildermuth, 2012) konnten bei allen Katzen mit eosinophilen Plaques (9) oder indolenten Ulcera (7) zytologisch Bakterien nachgewiesen werden. Die eosinophilen Plaques sprachen gut auf eine Behandlung mit Amoxicillin-Clavulansäure an. In manchen Fällen kann der Juckreiz durch Behandlung der Pyodermie allein gelindert werden. Im Gegensatz dazu gibt es auch Katzen bei denen die Pyodermie nur durch Behandlung der zugrundeliegenden Ursache abheilt.

Literatur Verzeichnis

Bettenay, S (1998): Response to hyposensitization in 29 atopic cats, in Advances in Veterinary Dermatology, K. Kwochka, T. Willemse, and C. von Tscharner, Editors. Butterworth Heinemann: Oxford: 517-518.

Blaskovic, M, et al. The effect of a spot-on formulation containing polyunsaturated fatty acids and essential oils on dogs with atopic dermatitis. Vet J. 2014 Jan;199(1):39-43.

Ganz EC, Griffin CE, Keys DA, Flatgard TA. (2012): Evaluation of methylprednisolone and triamcinolone for the induction and maintenance treatment of pruritus in allergic cats: a double-blinded, randomized, prospective study, Vet Dermatol. 23(5): 387-e72.

Griffin JS, Scott DW, Miller WH Jr, Tranchina MM. (2012): An open clinical trial on the efficacy of cetirizine hydrochloride in the management of allergic pruritus in cats, Can Vet J. 53(1), 47-50.

Halliwell REW (1997): Efficacy of hyposensitization in the feline allergic diseases based upon results of in vitro testing for allergen-specific immunoglobulins E. J Am Anim Hosp Assoc 33(3): 282-8.

Last, RD, et al., (2003): An unusual case of toxoplasmosis in a cat being treated with cyclosporin for feline atopy. Vet Dermatol.14 (5): 247.

Murphy, M., Ball, CA, Gross, S (2009): Comparative in vivo adulticidal activity

of a topical dinotefuran versus an imidacloprid-based formulation against cat fleas (Ctenocephalides felis) on cats, Veterinary Therapeutics: Research in Applied Veterinary Medicine 10: 9-16.

Robson, D (2003): Review of the pharmacokinetics, interactions and adverse reactions of cyclosporine in people, dogs and cats. Vet Rec,152 (24): 739-48.

Snyder, DE, et al (2013): Speed of kill efficacy and efficacy of flavored spinosad tablets administered orally to cats in a simulated home environment for the treatment and prevention of cat flea (Ctenocephalides felis) infestations, Veterinary Parasitology 196: 492-496.

Vo, DT, Hsu, WH, Abu-Basha, EA, Martin, RJ (2010): Insect nicotinic acetylcholine receptor agonists as flea adulticides in small animals, J Vet Pharmacol Ther 33: 315-322.

Vogelnest, LJ, Cheng, KY (2013): Cutaneous adverse food reactions in cats: retrospective evaluation of 17 cases in a dermatology referral population (2001 -2011), Aust. Vet. Journal 91: 443-451.

Wildermuth B, et al (2012): Response of feline eosinophilic plaques and lip ulcers to amoxicillin trihydrate -clavulanate potassium therapy: a randomized, double-blind placebo-controlled prospective study. Vet Dermatol. 23(2):110-8.

Wildermuth K, Zabel S, Rosychuk RA (2013): The efficacy of cetirizine hydrochloride on the pruritus of cats with atopic dermatitis: a randomized, double-blind, placebo-controlled, crossover study. Vet Dermatol 24(6): 576-81.

Fallbeispiele

Otto Fischer

FALLBERICHT DELPHIA

DR. OTTO W. FISCHER
www.tierklinik-korneuburg.at

VORBERICHT DELPHIA

- EKH, wk, 10 Jahre
- seit 2 Jahren bei Besitzer
- seit 4 Wochen beide Hinterpfoten angeschwollen, Nagelbettentzündung
- Einzelkatze aus Tierheim
- lebt in einer Wohnung

VORBERICHT DELPHIA

- DELPHIA ist vorbehandelt mit Antibiotikainjektionen seit 3 Wochen
- wird trotzdem schlechter
- leckt ständig an den Pfoten, Automutilation, daher Trichter
- bakteriologische Kultur wurde angelegt, Antibiogramm erstellt
- jetzt auch Inappetenz – wegen Trichter ?

KLINIK DELPHIA

- matt, IKT 39,7
- Normaler Ernährungszustand
- Fäulnisgeruch von den Pfoten
- hinten rechts Dig. 4 , hinten links Dig. 3 + 4 geschwollen, blutige Exsudation aus dem Krallenbett
- Ln. poplitei ggr vergrößert
- keine weiteren Hautläsionen

FALLBERICHT LUZIFER

DR. OTTO W. FISCHER
www.tierklinik-korneuburg.at

LUZIFER # 12-2006

- EKH, mk, 11 Jahre
- derbe Schwellung der Pfote vorne rechts, dorsal Ulzeration mit Kruste
- Palpationsschmerz ? Luzifer mag keine Tierärzte ☺
- keine weiteren Läsionen
- hatte noch nie Hautprobleme

DD LUZIFER # 12-2006

- Trauma
- Neoplasie
- Infektion: Bakterien, Viren, Pilze
- Fremdkörper
- steriles Granulom

LUZIFER # 12-2006

DIAGNOSTISCHER PLAN:

- Röntgenbild Pfote : normale Knochenstruktur
- Abklatschzytologie : eitrige Entzündung mit Neutrophilen, vereinzelt Kokken,
- FNAB: zellarm, atypische Fibroblasten

Welche weiteren Schritte ?

FNAB

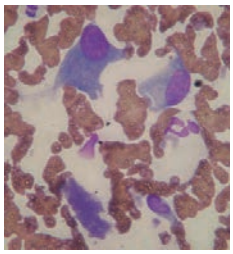

ABKLATSCH

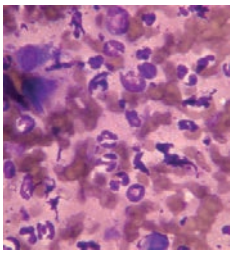

BIOPSIE, HE FÄRBUNG

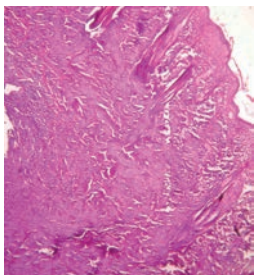

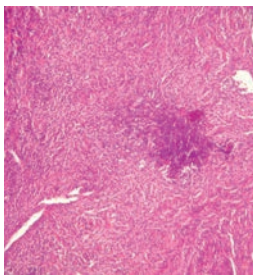

LUZIFER # 12-2006

- Biopsie 1 (Pfote):

Granulomatöse Entzündung, lymphozytär bis plasmozytär, wenige Neutrophile, keine Mikroorganismen

DD Plasmozytom mit Begleitentzündung

Therapie?

LUZIFER # Frühjahr 2007

- Klinischer Verlauf:
  Abschwellung unter Antibiotikagabe (Amoxicillin / Calvulansäure) Jänner 2007
- Rezidiv mit Schwellung und Exsudation 7 / 2007 Therapie: Cefovecin
- Rezidiv Oktober 2007 Cefovecin, Caprofen

LUZIFER # November 2007

- derbe Schwellung Pfote vorne rechts größer als je zuvor , plantare Fistelbildung
- Makroskopisch Verdacht Tumor – Fibrosarkom ?
- neuerliche Biopsie

LUZIFER # November 2007

- Biopsie 2 (Pfote):

pyogranulomatöse Entzündung, Neutrophile, Eosinophile

- septisch?
- Eosinophiles Granulom ?
- DD histiozytäres Sarkom oder Pocken Virus Infektion - POCKEN PCR neg

LUZIFER # Dezember 2007

- Therapie: Enrofloxacin / Amoxicillin + Clavulansäure 4 Wochen po
- Signifikante Verbesserung – Regression des Tumors, keine Exsudation mehr

LUZIFER # Jänner 2008

- Neue Läsionen: multiple intrakutane kahle Knoten, 4-5 mm, perlschnurartig rechts am Hals, Schulter, Kopf – entlang des Lymphweges ?
- FNAB:

Pyogranulomatöse Entzündung: Lymphozyten, Eosinophile, Epitheloide Zellen, Neutrophile

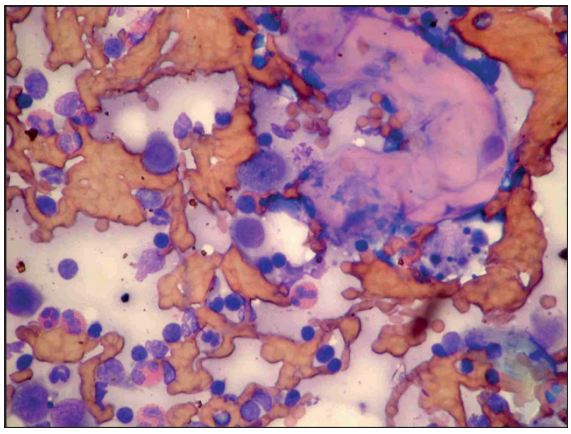

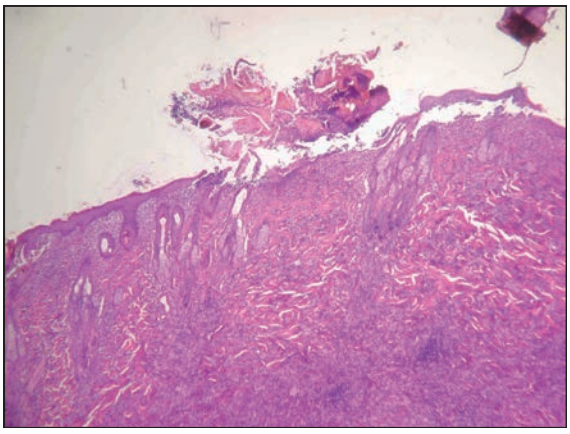

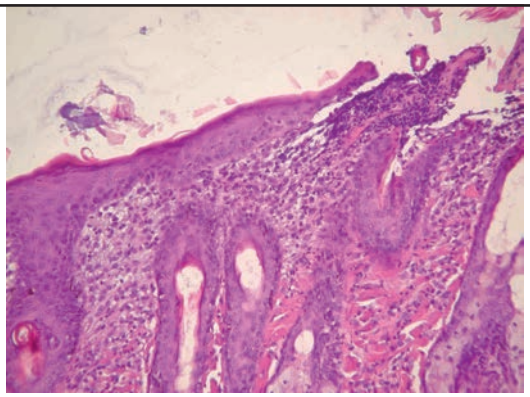

LUZIFER # Jänner 2008

- Biopsie 3 (Knoten intrakutan Hals)

ulzerierte Epidermis, histiozytäres, eosinophiles, lymphozytäres Infiltrat, keine Mikroorganismen, keine viralen Einschlüsse, keine Kolagenolyse, kein „eosinophilic mush“

D: Granulom

LUZIFER # Februar 2008

- Therapie:

Fortsetzung Antibiotika

Mitte Februar 2008:

alle neuen Läsionen verschwunden! Ende Februar Antibiotika abgesetzt. ☺☺

LUZIFER # April / Mai 2008

April 2008: neuer Knoten intrakutan am Kopf
Therapie: Amoxicillin / Clavulansäure po

Mai 2008: neue Läsionen: multifokale Alopezie, rundlich, Haut erst rosafarben / hypopigmentiert, dann hyperpigmentierte Haut, ascheartige Schuppenbildung, kleine Ulzeration
Pilzkultur DTM – positiv am 10. Tag
Therapie: Itraconazol

Neuer intrakutaner Knoten vorne links: FNAB, pyogranulomatös, keine säurefesten Organismen

FOKALE ALOPEZIE

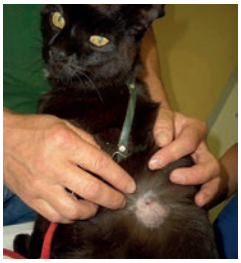

LUZIFER # 2008

DIAGNOSE:

Steriles Granulom?

Ungewöhnlicher Fall eines Eosinophilen Granuloms?

- Fokale Alopezie – keine kompatible Läsion mit EGK und sterilem Granulom
- falsch positive Pilzkultur auf DTM ? Kein Ansprechen auf antimykotische Therapie !

Gibt es Kontraindikationen um nun eine immunosupressive Therapie zu geben ?

LUZIFER # 7/2008

ARBEITSHYPOTHESE

Sterile Granulome /
Immunvermittlete Dermatose

Therapie: Doxycyclin 10 mg / kg SID

LUCIFER # 13.8. 2008

- Progression der Effloreszenzen trotz 4 Wochen Doxycyclin Therapie : Erosionen, Krusten an Kopf, Nacken, Rumpf, disseminierte fokale Alopezie, disseminierte kleine Knoten an den Extremitäten,
- Ursprüngliche Läsion an der rechten Pfote: wieder ggr Schwellung und Exsudation
- Zytologie: vorwiegend histiozytäre Zellen mit wechselndem Kern / Zytoplasmaverhältnis, Anisonukleose, Anisozytose, einige zweikernige Zellen, einige Neutrophile, wenige Eosinophile

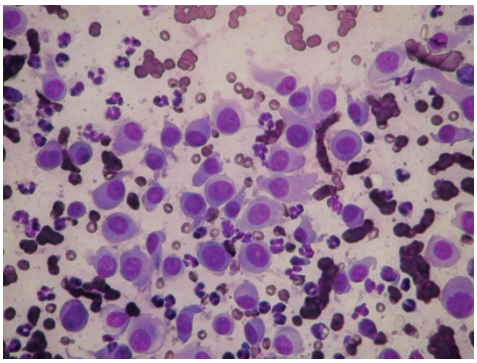

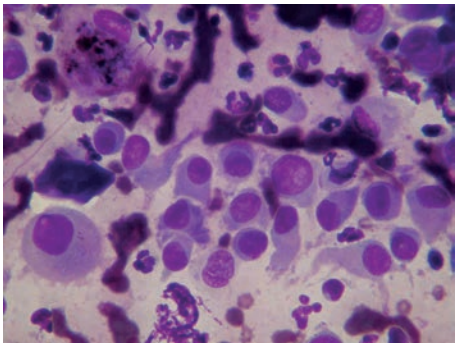

LUZIFER # 13.8. 2008

ZUSAMMENFASSUNG:

singuläre noduläre Läsion 12/2006 rechte Vorderpfote, 2007 Rezidive dieser Läsion, seit Jänner 2008 multiple Knoten, seit 5/2008 fokale Alopezie mit zT Schuppenbildung und Ulzeration

IHRE DIAGNOSE ?

Otitis bei der Katze - Ursachen - Diagnostik - Therapie

Claudia Nett-Mettler

Otitis ist ein Krankheitssyndrom, aber keine spezifische Diagnose. Der Begriff wird verwendet bei einer Entzündung des Ohrkanals. Ohrentzündungen sind unter den häufigsten Erkrankungen für die tierärztliche Hilfe benötigt wird. Ungefähr 15-20% aller Hunde und ca. 6-7% der Katzen einer Kleintierpraxis weisen in irgendeiner Form eine Ohrpathologie auf. Die Diagnose Otitis externa wird klinisch gestellt und erfolgt anhand charakteristischer Symptome. Otitis externa ist eine Faktorenerkrankung und setzt sich zusammen aus prädisponierenden Faktoren, primären und sekundären Ursachen sowie perpetuierender Faktoren. Damit eine Otitis langfristig erfolgreich behandelt werden kann, ist es von größter Wichtigkeit, alle beteiligten Ursachen und Faktoren zu erkennen und zu korrigieren.

Primäre Ursachen von Otitiden

Diese Prozesse sind direkt verantwortlich für die Otitis. Primäre Ursachen sind entweder lokal oder generalisiert, während sekundäre Ursachen und prädisponierende bzw. perpetuierende Faktoren in der Regel lokal sind. Die erfolgreiche Behandlung des Patienten erfordert also in jedem Fall die spezifische Identifikation und Behandlung der zu Grunde liegenden primären Ursache der Otitis externa. Primäre Faktoren sind:

1. Parasiten: Otodectes, Zecken, Notoedres, Demodex cati, Cheyletiella
2. Fremdkörper: Pflanzenmaterial (Grasgrannen), Schmutz-, Zell- und Gewebetrümmer, eingetrocknete Medikamentenreste, Polypen, Tumoren
3. Allergische Dermatitis: Atopische Dermatitis, Futtermittelallergie, Kontaktdermatitis/-allergie
4. Arzneimittel-Exanthem
5. Immunvermittelte Erkrankungen: Pemphigus foliaceus, Pemphigus vulgaris, bullöses Pemphigoid
6. Proliferative und nekrotisierende feline Otitis externa

Prädisponierende Faktoren

Diese Faktoren begünstigen den Ausbruch einer Otitis, können aber alleinständig keine Otitis verursachen. Sie verändern die Morphologie, die Anatomie und Physiologie des Ohrkanals so dass die Wahrscheinlichkeit einer Otitis erhöht wird. Prädisponierende Faktoren sind:

1. Rasseprädisposition
2. Konformation: Stenotische Ohrkanäle, behaarte Ohrkanäle, Schlappohren, behaarte konkave Pinnae
3. Erhöhte Feuchtigkeit: Swimmer's ear
4. Klima: hohe Umgebungstemperatur, hohe Luftfeuchtigkeit
5. Exzessive Cerumen Produktion: idiopathisch
6. Obstruktive Ohrerkrankungen: nasopharyngeale Polypen, Neoplasmen, Granulationsgewebe
7. Systemische Krankheiten: Fieber, Immunsuppression, kataboler Zustand, Schwäche
8. Effekte durch Behandlung: Traumata (Verwendung von Wattestäbchen, Haare zupfen kann die Haarfollikel traumatisieren und eine mechanische Follikulitis auslösen), irritierende topische Ohrpräparate, Superinfektionen bei veränderter Mikroflora, übermässige Ohrreinigung.

Sekundäre Ursachen

Sekundäre Ursachen tragen nur in veränderten Ohren zu einer Ohrentzündung bei bzw. können diese im Zusammenhang mit prädisponierenden Faktoren verursachen.

1. Bakterien
   - 1.1. Der Gehörkanal ist mit einer niedrigen Anzahl von ansässigen und transienten Bakterien besiedelt
   - 1.2. Bei Überkolonisierung werden v.a. *Staphylocooccus pseudintermedius, Pseudomonas aeruginosa, Proteus mirabilis, E. coli, Corynebakterium ssp., Enterococcus spp.* und *Streptococcus spp.* vorgefunden.
   - 1.3. Bei chronischen-rezidivierenden Otitiden stehen Infektionen mit *Pseudomonas aeruginosa* im Vordergrund

2. Malassezien
   - 2.1. Nebst den ansässigen Bakterien beherbergt der äußere Ohrkanal auch eine geringe Anzahl an Malassezien

Perpetuierende Faktoren

Diese Faktoren definieren Prozesse, die zwar die Otitis externa nicht auslösen, deren Abheilen aber beeinträchtigen und ein Fortschreiten der Entzündung begünstigen. Das Resultat ist ein stenosierter Gehörkanal. Perpetuierende Faktoren sind:

3. Progressive pathogene Veränderungen
   3.1. Ödem, epitheliale Proliferationen im Ohrkanal
   3.2. Chronische Entzündungen der Ceruminaldrüsen resultieren in Ceruminaldrüsenhydradenitis, -hypertrophie und -hyperplasie und damit einer Stenose des Ohrkanals
   3.3. Fibrosierung oder Mineralisierung des Bindegewebes des Ohrkanals - Endstage Otitis
   3.4. Trommelfellpathologie: Entzündung, verdicktes Trommelfell

4. Otitis media
   4.1. Otitis media kommt beim Hund in ca. 16% der Fälle mit akuter und bei 50-80% mit chronischer Otitis externa vor
   4.2. Die häufigsten Erreger sind *Staph. pseudintermedius, Pseudomons aeruginosa, Proteus spp., E. coli* und Malassezien
   4.3. Eine Mittelohrentzündung ruft einen eitrigen oder serösen bis mukösen Erguss in der tympanischen Bulla hervor. Sie kann über drei Wege entstehen:
      4.3.1. Direkt über einen Infekt im äußeren Gehörkanal mit darauffolgender Ruptur des Trommelfells (häufigste Ursache)
      4.3.2. Über einen aufsteigenden Infekt aus dem Nasenrachenraum über die Eustach'sche Tube (häufig bei Katzen nach Infektionen der Atemwege) oft als Folge von Polypenbildung im Mittelohr, welche das Trommelfell perforieren (häufig bei jüngeren Katzen, dann meist einseitiger, eitriger Ohrausfluss. Gehäuft bei Main Coon Katzen?)
      4.3.3. Über hämatogene Streuung (sehr selten)
   4.4 Pathologische Veränderungen am respiratorischen Epithel der Bulla tympanica behindern die Selbstreinigung und führen zur Ansammlung von Fremdmaterial und Sekreten in der Paukenhöhle.

Otitis externa - Diagnostik

Bei der Aufarbeitung von Otitis-Patienten ist, wie bei jedem dermatologischen Fall, eine ausführliche Anamnese zu erheben, insbesondere um Primärursachen zu erkennen. Dieser folgt eine gründliche klinische und dermatologische Untersuchung. Die eigentliche Ohruntersuchung besteht in der Adspektion der Pinnae und des Kanalostiums, der Palpation der Ohrkanäle (Schmerzhaftigkeit, Elastizität des Ohrknorpels, Verknöcherung des Ohrknorpels) sowie der otoskopischen Untersuchung des Ohrkanals und des Trommelfells.

Die otoskopische Untersuchung

Während der otoskopischen Untersuchung wird der Ohrkanal auf folgende Kriterien untersucht: Kanalstenose, Farbveränderungen, proliferative Veränderungen, Ulzerationen, Erosionen, Fremdkörper, Parasiten, Tumoren sowie Menge und Art von Exsudat. Die Art des Exsudats lässt bereits auf gewisse primäre und perpetuierende Faktoren der Ohrentzündung schliessen:

1. Trockenes, Kaffesatzartiges Material - Otodectes Milben
2. Feuchtes, braunes Exsudat - Staphylokokken oder Malassezien-Infektion
3. Eitriges, gelbliches Exsudat - gram-negative Stäbchen Infektion
4. Wachsartiges, fettiges, gelbes bis braunes Exsudat - Malassezienotitis
5. Ceruminöses Exsudat - Keratinisierungsstörungen, chronische allergische Otitis, Otodemodikose

Die zytologische Untersuchung des Ohrsekrets

Sie hilft bei der Bestimmung der beteiligten infektiösen Agens, in der Tumordiagnostik, der Auswahl der Therapie (Ohrreiniger und topische Medikamente) und bestimmt mit, ob weitere Tests nötig sind (z.B. bakteriologische Untersuchung). Die Proben sollten wenn immer möglich aus dem horizontalen Ohrkanal entnommen werden. Bei Nachkontrollen gibt die Zytologie Auskunft über das Ansprechen auf die gewählte Therapie bzw. über den Endpunkt der Behandlung.

Kali-Lauge Präparate

Sie dienen zum Nachweis von parasitären Otitiden (Otodectes, Demodex cati)

Bakteriologische Untersuchung (BU) und Antibiogramm

Die Proben für eine BU müssen möglichst nah beim Trommelfell entnommen werden, vorzugsweise durch ein chirurgisches Otoskop oder durch den Arbeitskanal des Videootoskops. Eine BU ist angebracht in der Gegenwart von Stäbchenbakterien, Leukozyten, chronisch-therapieresistenter Otitis, Ulzerationen im Gehörkanal, Otitis media und nach antibiotischer Vorbehandlung.

Bildgebende Diagnostik - Röntgen, Computertomographie (CT), Magnetresonanz (MRI)

Indiziert bei Tieren mit Verdacht auf Otitis media. Röntgen oder CT geben Aufschluss über Stenose, Mineralisierung des Ohrkanals, Weichteilverschattungen und Flüssigkeitsansammlungen in der Bulla, Osteolyse und Osteitis. Ein MRI ist indiziert bei akuten Fällen sowie bei Weichteilveränderungen bzw. klinischen Symptomen einer Otitis interna. Ältere Tiere mit einseitiger Otitis media sollten in

jedem Fall eine bildgebende Untersuchung erhalten um eine Tumorpathologie frühzeitig erkennen zu lassen.

Videootoskopie/Ohrspülungen
Das Videootoskop hat sowohl diagnostischen als auch therapeutischen Wert: Nebst der verbesserten Untersuchungsmöglichkeit des Ohrkanals erlaubt es eine Ohrspülung unter Sichtkontrolle durchzuführen. Zudem können Biopsie- und Fasszangen durch den Arbeitskanal eingeführt werden um Fremdkörper, Haare, Detritus, Wachs, bakteriologische Proben und Biopsien zu entnehmen. Medikamente können über den Arbeitskanal direkt in die Bulla instilliert werden. Mittels Einführen eines Katheters, kann eine Myringotomie unter guten Sichtverhältnissen kontrolliert vorgenommen werden. Das Absaugen von Eiter, Sekreten und Spülflüssigkeit kann von Hand oder über eine Absaugvorrichtung geschehen.

Bei stark verschmutzen Ohrkanälen kann das Videootoskop erst nach der manuellen Reinigung eingesetzt werden. Über den Arbeitskanal wird ein Infusionsschlauch angeschlossen oder, sollte mehr Druck notwendig sein, mittels Spritze und TomCat Katheter oder 3 French-Ernährungssonde (das STORZ-Videootoskop hat einen 2mm durchmessenden Arbeitskanal) oder aber mit einer Saug-Spülpumpe gearbeitet werden.

Ist die Integrität des Trommelfells unbekannt, dürfen nur nicht-ototoxische Spüllösungen verwendet werden wie z.B. NaCl oder stark verdünntes Povidon Jod. Sollte das Trommelfell bei gleichzeitig vorhandener Otitis media intakt sein, kann eine Myringotomie mit Hilfe eines 2mm (5.5 Inch) breiten Polypropylen Katheters (Länge 14cm) oder einer 3 French Ernährungssonde vorgenommen werden. Das Trommelfell wird in der unteren Hälfte, vorzugsweise im posterioventralen Quadranten (Pars tensa, zwischen 5 und 7 Uhr), welcher unterhalb der Befestigung des Manubriums liegt, perforiert. In der Bulla vorhandenes Material wird aspiriert und zytologisch wie auch bakteriologisch untersucht. Sollte sich kein Material aspirieren lassen, wird die Bulla mit ca. 1ml sterilem NaCl gespült. Die Spülflüssigkeit wird aspiriert für die bakteriologische Untersuchung/Antibiogramm eingeschickt. Wegen Aspirationsgefahr dürfen Myringotomien und Bullaspülungen nur am intubierten Patienten vorgenommen werden.

Otitis externa - Medikamentöse Therapie

Der erfolgreiche Behandlungsplan einer Otitis schließt die Identifizierung und Behebung der Ätiologie mit ein. Es gilt deshalb alle Faktoren zu ermitteln und zu beheben: die primären und sekundären Ursachen, die perpetuierenden Faktoren wie auch prädisponierende Faktoren. Zudem muss der Behandlungsplan auf Anamnese, Klinik und die zytologischen Befunde abgestützt werden. Klinik und Anamnese sind wichtig, um die Chronizität, den Schweregrad und eine eventuelle Mitbeteiligung des Mittelohres zu erfassen. Die Zytologie gibt Aufschluss über die Art der Erreger. Eine erstmalige akute Malassezienotitis bedarf ganz klar einer anderen Therapie als eine chronisch ulzerative und stenotische Pseudomonasotitis.

Ohrreiniger

Eine erfolgreiche Behandlung von Otitiden setzt auch eine regelmäßige und gründliche Ohrreinigung voraus. Viele der topischen Medikamente werden durch Eiter und Zelldetritus inaktiviert (Aminoglykoside, Polymyxin), Cerumenseen verhindern den Kontakt der Otologika mit dem Ohrwandepithel. Durch die Reinigung werden einerseits Debris, kleine Fremdkörper, pathogener Substanzen (Bakterien, Pilze, Toxine), Exsudat und Eiter entfernt, wodurch die Medikamentenwirkung begünstigt werden kann. Auf der andern Seite weisen viele der modernen Ohrreiniger bereits eine gewisse therapeutische Wirkung auf, in dem sie den Ohr-pH verändern und somit die Vermehrung von Mikroorganismen erschweren oder direkt antifungale oder antibakterielle Eigenschaften aufweisen.

Folgende Punkte sollten vor einer Ohrreinigung beachtet werden:
- Nie, falls starke Entzündung. In solchen Fällen zuerst einige Tage antiphlogistisch behandeln (Steroide).
- Bei Reinigung in Sedation oder Narkose: Immer Intubieren falls Trommelfellstatus unbekannt bzw. Trommelfell rupturiert ist (Gefahr der Aspiration)
- Ohrverträgliche Substanzen für die Ohrreinigung benutzen bis der Zustand des Trommelfells bekannt ist: NaCl, Wasser, stark verdünntes Iod, 0.05% Chlorhexidine
- Ceruminolytische Substanzen nur verwenden, falls Trommelfell intakt
- Nach der Reinigung, Ohrkanäle gründlich trocknen
- Zur Ohrreinigung können folgende Instrumente verwendet werden: Chirurgisches Otoskop, Ballspritze, Absaugvorrichtung, Nasensonde, TomCat Katheter, Videootoskop
- Bei der manuellen Ohrreinigung ist zu beachten, dass keine Wattestäbchen verwendet werden. Haushaltwatte hat sich dabei sehr bewährt: Ein kleiner Wattebausch wird geformt, mit dem Ohr-

reiniger durchtränkt und anschließend auf den Ohrkanal gedrückt. Der Ohrkanal wird dann für mindestens eine Minute massiert, überflüssiger Reiniger, Debris und Exsudat werden mit einem sauberen Wattebausch weggewischt.

Tabelle 1: Kommerziell verfügbare Ohrreiniger in der Schweiz

Name	Vehikel	Aktive Ingredienzien	Aktivität gegen/Wirkung
Epiotic New Formula, Virbac	Wässrige Lösung	Dokusat, Monosaccharide, EDTA 0.5%, Salizylsäure 0.1%, Chloroxylenol 0.1%(PCMX), pH=7	Pseudomonas, Staphylokokken, Streptokokken, ceruminolytisch
SpeciCare Ohrreiniger	Wässrige Lösung, Propylenglycol	Menthol 0.9%, Chlorthymol 0.1%, Borsäure 0.4%, Na-Laurylsulfat 0.074%, Isopropyl-Alkohol, Propylenglycol	Ceruminolytikum, abtrocknend, pH-senkend
Aurisol, Gräub		Salizylsäure, Tannin, Tetracain	Malassezien, Staphylokokken, abtrocknender und anästhetischer Effekt
Otodine, ICF/ Ufamed	Wässrige Lösung, Propylenglycol	Propylenglycol 10%, Chlorhexidine 0.15%, Laktat, TrizEDTA (pH=8)	Pseudomonas, Staphylokokken, Streptokokken
Clorexyderm Oto, ICF/Ufamed	Wässrige Lösung, Propylenglycol	Propylenglycol 10%, Milchsäure 2.5%, Salizylsäure, Chlorhexidine 0.15%, pH=3.5	Malassezien, Staphylokokken, Streptokokken, stark pH-senkend, antiseborrhoeischer Effekt
DOUXO Mizelläre Lotion	Wässrige Emulsion	Milde, hypoallergene waschaktive Basen, Phytosphingosin 0,02%, beruhigende und anästhesierende Stoffe , Polydocanol, Grünteeparfum	Entfettend, reinigend, antiseborrhoeisch, antimikrobiell
Bogacare Alchemilla	wässrig	Essigsäure, Frauenmantel, Aluminiumdiacetat, Zitronensäure	Antibakteriell, antimykotisch, pH-senkend
Malacetic Produkte, DermaPet	Wässrige Lösung	1-2% Essigsäure, 1-2% Borsäure, 0-1% Hydrocortison	Malassezien, Pseudomonas, Staphylokokken, Streptokokken
Malacetic Ultra	Wässrige Lösung	1% Essigsäure, 2% Borsäure, 0.15% Ketokonazol, 1% Hydrocortison	Allergische Otitis, Malassezien, gram positive Kokken
Cerumenex	Öl, Propylenglycol	Oleoyl hydrolyzed animal protein, Trometamol	Potentes Ceruminolytikum
Otifree, Vetoquinol	Öl, Propylenglycol	Propylenglycol, Calendula, Basilikum	Malassezien, Staphylokokken, Streptokokken
Otoprof, ICF/ Ufamed	Wässrige Lösung, Propylenglycol	Na-Dokusat, Carbamid-Peroxide, Propylenglycol	Potentes Ceruminolytikum
Mal-A-Ket Plus TrizEDTA Flush/Dechra	Wässrige Lösung, pH8	TrisEDTA, 0.15% Ketokonazol, 0.15% Chlorhexidin Gluconat	Malassezien, Staphylokokken, Pseudomonas
Klearwax, Dechra	ölig	Na-Dokusat, Urea-Peroxide	Potentes Ceruminolytikum
TrizEDTA, Dechra	Wässrige Lösung	TrisEDTA	Pseudomonas
TrizCHLOR Dechra	Wässrige Lösung	TrisEDTA, 0.15% Chlorhexidine, pH=8	Pseudomonas, Staphylokokken, Streptokokken
TrizULTRA+ Keto, Dechra	Wässrige Lösung	TrizEDTA, 0.15% Ketokonazol, pH=8	Pseudomonas, Malassezien, Staphylokokken, Streptokokken

Legende/Kommentare:

___ = auch bei fehlendem/rupturierten Trommelfell anwendbar
Chlorhexidine: ototoxisch ab 2%, sicher auch bei Anwendung im Mittelohr bis 0.2%
Salizylsäure: < 2.5% keratoplastisch, > 2.5% keratolytisch
Ketokonazol: 0.1% effizient gegen Malassezien
Silbersulfadiazin: 0.1% Lösung ist antipseudomonal

Otologika

Die Behandlung der Otitis externa richtet sich nach den zytologischen Befunden und der Pathologie im Ohrkanal. Eine Vielzahl von Otologika steht zur Verfügung. Je nach Schweregrad der Kanalentzündung, Stenose oder Drüsenhyperplasie wird ein Otologikum ausgewählt, dessen Kortikosteroid dem Grad der Ohrpathologie angepasst ist. Von den verfügbaren Steroiden ist Fluocinolon am stärksten wirksam. In absteigender Stärke folgt: Betamethason, HC-Aceponat und Mometason, Trimacinolon, Dexamethason, Prednisolon. Falls eine Malassezienotitis vorliegt, werden Otologika bevorzugt, die Posaconazol, Miconazol. Clotrimazol, Ketokonazol oder Nystatin enthalten. Vor jeder Behandlung muss der Ohrkanal gut von Eiter und Debris gesäubert werden um einer Inaktivierung der topischen Antibiotika vorzubeugen. In der Regel sprechen Pseudomonaden gut auf Gentamycin und Polymyxin an. Auch die Art des Exsudates bestimmt über die Wahl der Otologika. So sollten bei ceruminösen Otitiden Produkte auf Öl oder Propylenglycolbasis gewählt werden, bei eitrigen Otitiden hingegen wasserlösliche Produkte. Leider sind die meisten kommerziell erhältlichen Otologika ölig, weshalb sie sich zur Behandlung von eitrigen Otitiden nur sehr eingeschränkt eignen. Als Variante können Ophthalmologika verwendet werden oder aber Ohrmischungen selber hergestellt werden. Tabelle 2 listet die gängigen Otologika und deren Zusammensetzung auf, die in der Schweiz kommerziell erhältlich sind.

Für ein erfolgreiches Management ist eine regelmäßige Nachkontrolle unabdingbar. Einer der Hauptgründe für chronische Otitis ist, nebst der fehlenden Kontrolle der Primärursache, eine zu kurze Behandlungszeit. Jede Otitis externa sollte im Abstand von 10-14 Tagen kontrolliert werden, bis die klinische und zytologische Untersuchung unauffällig ist.

Systemische Antibiotika sind beim Vorliegen einer Otitis externa nicht indiziert, viel wichtiger ist die Verwendung einer genügend großer Menge von Otologika, so dass gewährleistet ist, dass der gesamte Ohrkanal mit dem Otologikum benetzt wird.

Tabelle 2: Topische Otologika

Name	Vehikel	Inhaltsstoffe
Panalog	Ölige Suspension	Nystatin, Neomycin, Thiostrepton, Triamcinolon
Otomax	Ölige Suspension	Gentamycin, Betamethason, Clotrimazol
Surolan	Ölige Suspension	Miconazol, Polymyxin B, Prednisolon
Aurizon	Ölige Suspension	Marbofloxacin, Dexamethason, Clotrimazol
Otiprin	Ölige Suspension, DMSO	Benzylbenzoat, Chloramphenicol, Dexamethason, Lidocain, DMSO
Lindacort	Wässrige Emulsion	Prednisolon, Benzylbenzoat, Lindan, Phenylquecksilberborat
Synotic	Wässrig, DMSO	Fluocinolon
Oribiotic	Ölige Suspension	Bacitracin, Lidocain, Neomycin, Nystatin, Triamcinolon
Daktarin Lotion	Suspension	2% Miconazol
EasOtic	Ölige Suspension	Pro ml: 1mg Hydrocortison Aceponat, 15mg Miconazol, 1.7 mg Gentamycin
Canaural	Ölige Suspension	Framycetin - Fusidinsäure - Nystatin - Prednisolon
Posatex	Ölige Suspension	Posakonazol - Orbifloxacin - Mometason

Nachkontrollen

Nachkontrollen nach der Behandlung einer Otitis sind eminent wichtig, da nur mittels gründlicher Otoskopie die vollständige Abheilung einer Otitis eruiert werden kann. Mit der Behandlung heilen Pinna und horizontaler Ohrkanal relativ schnell ab, der vertikale Kanal ist aber oft mittels Ohrreinigung und -behandlung nur schlecht erreichbar, so dass sich die Behandlung vor allem einer chronischen Otitis häufig über mehrere Wochen hinauszieht. Die Autorin empfiehlt folgende Intervalle für

Nachkontrollen:

- Alle 10-14 Tage für 6-8 Wochen bzw. bis zum vollständigen Abheilen der Otitis, anschließend 1-2x jährlich. Achten auf Veränderungen im Ohrkanal (Drüsenhyperplasie, Ödem, Stenose), Präsenz von Exsudat. Zytologische Evaluation der Infektion. Während diesen Nachkontrollen sollte auch die primäre Ursache angegangen werden. Viele Hunde mit chronischer Otitis sind allergische Patienten.
- Ein Rückfall nach der Beendigung der Antibiose oder kein Ansprechen innerhalb der ersten 2-4 Wochen bzw. keine Verbesserung allfälliger neurologischer Symptome sind Gründe für eine Bulla-Osteotomie.

Feline virale Hauterkrankungen

Claude Favrot

Papillomavirus-Infektion

Bis heute wurden drei unterschiedliche feline Papillomviren identifiziert. Jedoch sind Tiere, welche Hautveränderungen aufweisen, in den meisten Fällen mit FdPV2 infiziert.

Typischerweise sind die ersten Symptome einer solchen Infektion die sogenannten viralen Plaques. Diese multizentrischen Veränderungen sind schuppige Papeln oder Plaques von weniger als 8mm Durchmesser, welche hyperpigmentiert sein können. Oft befinden sich die Läsionen auf dem Kopf oder an den Gliedmassen. Man vermutet zudem, dass die viralen Plaques die primären Läsionen der Bowenoid in situ Karzinome darstellen. Diese Veränderungen sehen klinisch wie die viralen Plaques aus, sind aber normalerweise grösser und krustiger.

Mit einer histologischen Untersuchung kann die klinische Verdachtsdiagnose und mittels PCR die virale Ursache bestätigt werden. Virale Plaques sprechen gut auf die Behandlung mit Imiquimod an, aber es gibt häufig Rückfälle.

Klassischerweise sind die anderen PV assoziierten Hautveränderungen Warzen und kutanes Horn.

Es wurden auch schon feline Sarkoide beschrieben. Diese sind mit einer Infektion mit bovinem PV assoziiert und entwickeln sich meistens im Kopfbereich. Die Veränderungen sind eher nodulär.

Cowpoxvirus-Infektion

Diese seltene Infektion wurde sporadisch in fast allen Ländern Europas beschrieben und betrifft vor allem freilaufenden Katzen, welche Kontakt zu Nagetieren oder Rinder haben.

Die betroffenen Katzen präsentieren sich zuerst mit einem Knötchen, Fieber und Anorexie. Zusätzlich können diese Symptome mit einer Pneumonie assoziiert sein. Sieben bis zehn Tage nach der initialen Phase disseminiert das Virus in die Haut und verschiedene andere Organen, wie die Lunge. Die Hautsymptome während der zweiten Phase der Erkrankung sind vor allem papulär und nodulär. Mittels histologischer Untersuchung kann die klinische Verdachtsdiagnose bestätigt werden. Die betroffenen Katzen benötigen keine spezifische Therapie, denn es tritt normalerweise eine Spontanheilung ein. Wichtig ist, dass Katzen mit einer Cowpoxvirus-Infektion keine Glukokortikoide verabreicht werden, weil dies zu tödlichen Pneumonien führen kann.

Feline Herpesvirus-1-Infektion

Eine FHV-1 Infektion ist bei der Katze häufig mit Konjunktivitis, Rhinitis und Stomatitis assoziiert. Nach der aktiven Infektion kommt es zu einer latenten Phase, in der das Virus in den trigeminalen Nerven persistiert. Manchmal kommt es bei der Reaktivierung der Infektion zu Hautsymptomen, einer sogenannten HV-Dermatitis. Die erosiven und krustigen Veränderungen beginnen sehr häufig unilateral zwischen den Augenliedern und der Nase. Später ist eine extensive Verteilung möglich und Kopf, Abdomen und Gliedmassen können dann ebenfalls betroffen sein. Diese Hautveränderungen sind manchmal, aber nicht immer mit den klassischen Symptomen des Katzenschnupfens assoziiert.

Die Hauptdifferenzialdiagnose ist eine allergische Dermatitis (Kopf- und Nacken-Juckreiz). Häufig werden Katzen mit Kopf- und Nacken-Juckreiz Glukokortikoide verabreicht. Bei Tieren mit einer FHV-1 Dermatitis kann die Gabe von Glukokortikoiden jedoch zu einer Verschlimmerung des Allgemeinzustandes führen, weshalb es wichtig ist möglichst rasch die richtige Diagnose zu stellen. Diese Diagnose ist jedoch nicht einfach zu stellen. In der Histologie der Haut sind die typischen Veränderungen nicht immer sichtbar. Oft sind die typischen viralen Einschlüsse nicht vorhanden und es wird hauptsächlich eine nekrotisierende eosinophile Dermatitis beobachtet, welche auch mit einer Allergie vereinbar ist. Teilweise kann eine PCR der Haut hilfreich sein, aber hauptsächlich um die Diagnose auszuschliessen. Häufig sind auch Katzen im PCR positiv, welche früher eine klassische FHV-1-Infektion erlitten haben, weil sie die virale DNA durch Belecken des Fells auf die Haut übertragen können. Manchmal kann eine Immunhistochemie hilfreich sein.

Die Therapie basiert auf der Kombination von L-Lysin und Famcyclovir.

Calicivirus-Infektion

Diese virale Infektion ist ebenfalls oft mit Konjunktivitis, Rhinitis und Ulzerationen im Maul assoziiert. Caliciviren sind RNA-Viren, die relativ schnell mutieren können, weshalb in den letzten Jahren unterschiedliche klinische Präsentationen beobachtet wurden. Es wurden sowohl schon Formen mit

fatalen Verläufe, als auch solche mit rein kutanen Präsentationen beschrieben. Im letzteren Fall litten die Katzen an einer kurzen Episode von Fieber, fazialen Ulzerationen, und Ödemen der Gliedmassen. Diese Episoden dauerten nur ein paar Tage und bei allen Patienten ist eine Spontanheilung eingetreten.

FeLV-Infektion

In seltenen Fällen kommt es bei einer klassischen FeLV-Infektion zu einer Riesenzellen-Dermatitis. Klinisch wurden bisher zwei Formen dieser Erkrankung beobachtet: ein ist vor allem seborrhoisch und exfoliativ und die andere hauptsächlich ulzerativ. Die histologische Untersuchung zeigt eine typische Dermatitis mit mehrkernigen Keratinozyten. Die Immunhistochemie bestätigt die Anwesenheit von viralen Proteinen in der Haut.

Auch kutanes Horn wurde schon im Zusammenhang mit einer FeLV-Infektion beobachtet.

FIV-Infektion

Dieses Lentivirus ist nicht mit einer spezifischen Dermatose assoziiert, löst aber Immundefizienz aus. Aus diesem Grund werden bei Katzen mit FIV-Infektionen regelmässig sekundäre bakterielle (Staphylokokken, Mykobakterien) und/oder Pilz- (Dermatophytose, Malassezien) und/oder virale (Poxvirus) und/oder parasitäre Infektionen (Demodikose, Notoedres) beobachtet.

Behavioural factors in dermatological cases in cats

Sarah Heath

Introduction:
The concept of behavioural dermatology may be relatively new but the importance of consideration of emotional factors in human dermatology is well recognised. It is estimated that emotional factors are a significant consideration in the management of one third of human dermatological cases.

Some authors have explained the importance of emotion in terms of the common embryonic history of the skin and the central nervous system and the resulting potential for effects of psychoneuroendocrinoimmunological mediators on the CNS, immune system and skin with resulting physical signs such as pruritus, flushing and sweating.

There is also the suggestion that cutaneous contact and stimulation during postnatal development may substantially influence cell growth and differentiation, CNS maturation, neurosensory responses, immune function and the incidence of behavioural disorders in a variety of species (Virga 2003).

The two way nature of the relationship between emotional state and mucosal integrity warrants consideration of emotional influences in primary dermatological disorders and the potential for dermatological changes to influence emotional state. In addition the potential for behavioural disturbance to result in self-inflicted dermatological lesions also needs to be considered.

Feline dermatology is a complex subject in its own right and unravelling the histories of these cases can be something of a challenge in general practice. One aspect that is often overlooked is the behavioural perspective, but the potential role of emotional factors in feline dermatological cases should not be underestimated.

Gathering a comprehensive history:
In order to establish the possible involvement of behavioural factors it is important to incorporate questions about the cat's social and physical environment into the history taking process. Information about resource distribution and availability of natural feline coping strategies, such as hiding and elevation, within the home will help to form an understanding of the potential for environmentally induced stress. Information about people, other species and other cats in the household or neighbourhood will help to establish whether social stress could be a contributory factor. It is important to realise that inter-cat tension can present in both active and passive forms. Owners will often be aware of overt hostility between cats in the home, or active aggression between felines in the local neighbourhood, but more subtle signs of conflict may go unnoticed. The use of eye contact and physical positioning to prevent other cats from having access around the home is commonplace in feline society and in many cases the use of video recording enables owners to watch interactions more carefully and identify some of these insidious forms of feline conflict. In some cases passive inter-cat tension may be identified when overt behavioural problems, such as indoor toileting or marking, occur as a result but in others the behavioural consequences are not as clearly identified and behaviour such as chronic over grooming can go unnoticed for some time. Indeed these cases may not be identified until obvious skin lesions or hair loss occur and a dermatological investigation is requested.

The influence of social stress:
In multi-cat households it is not unusual for there to be more than one social group coexisting under the same roof. However, these situations pose potential problems in terms of chronic stress when the owners fail to identify the groupings and try to treat all of the cats as part of one large feline community. Cats find it difficult to share resources with individuals from outside their social group and yet many multi-cat households provide just one feeding and watering station, one litter tray and one or two resting locations and expect all of the cats to share. In many cases the cats learn to tolerate this enforced proximity to unrelated individuals but the resulting suppression of normal behaviour patterns can result in chronic stress which eventually manifests itself in the form of medical symptoms such as hair loss.

Resource distribution:
When cats are expected to share feeding stations owners commonly misinterpret their willingness to come together at meal times as a sign that they are happy with each other's company but in reality what is happening is that the cats suppress their behavioural reactions through necessity. After all the provision of food is controlled by the owner and if meals are only provided twice a day in a set location the cats will have to overcome any feline tension in order to gain access to the vital resource of nutrition. When cats are transferred onto a more natural self service system of feeding, in which food is provided at a variety of feeding stations around the house, owners often comment on how their pets are never seen eating side by side anymore. They also note that the cats develop favoured

feeding stations, which they do not share, and in many cases owners become aware of the fact that the cats are more relaxed around the home.

Alterations to feeding practice are not the only ways in which feline tension can be alleviated and increasing the availability of other essential resources, such as latrines and resting areas, will have similar effects.

The importance of the environment:
Ensuring that cats have better access to natural coping strategies such as hiding and elevation is an important part of establishing emotional control. Access to the threedimensional aspects of the home can be provided by way of cat aerobic centres, strategic shelving and access to tops of furniture and can contribute to a significant decrease in feline tension. Provision of feline scent signals which indicate that the home is safe and secure can be useful in treating situations of inter-cat hostility and in situations where problems of hair loss are identified within multi-cat households the installation of pheromone diffusers can be a useful adjunct to any medical treatment.

The function of grooming:
Grooming is an important feline behaviour, in terms of coat care and parasite control but also has a crucial role in social communication and in regulation of emotional responses. Related individuals, and those living as part of one social grouping, will engage in mutual grooming, referred to as allogrooming, which serves to exchange scent signals between individuals and establish a common identity. Individual cats will also groom themselves as a means of reducing emotional tension and coping with stress and when they do so the aim of the grooming response is to return the cat to a state of emotional homeostasis. In situations of short term stress this mechanism is highly effective and the grooming remains within acceptable limits, but when the stress is more chronic and unavoidable in nature the grooming can become excessive and hair loss and skin damage can result.

Primary emotional disorders:
Inter-cat tension is not the only possible behavioural factor to consider in feline dermatology cases and in situations where cats are living harmoniously with their feline neighbours and housemates, or have limited interaction with other cats, there may be other potential sources of emotional disturbance which should be investigated. Cats can suffer from a range of fear and anxiety related behaviour problems resulting in emotional disturbance which in turn exacerbate or induce dermatological presentations. It can be therefore be helpful to collect information about individuals' reactions to people, places and noises as well as other cats. If the onset of the dermatological signs has been sudden it is sensible to ask questions about alterations in lifestyle as well as changes to the cat's physical and social environment. Various factors are involved in the development of emotional disorders and gathering information about the cat's early life experiences and about the temperament of its parents may be beneficial. Individuals that have not received adequate socialisation and habituation have been shown to have less well developed coping strategies for dealing with stress in adulthood, and kittens that have been fathered by tom cats that do not carry the so called "boldness trait", have also been shown to cope less effectively with emotional challenge.

Influence of emotional state on medical conditions:
It is important to remember that some of the physical causes of dermatological changes in the cat may also have a behavioural dimension. For example hair loss over the lower abdomen and medial thighs may be indicative of feline lower urinary tract disease, a pathological condition with a well-established link to behavioural and emotional factors. Stress resulting from inter-cat tension has been identified as a potential contributory factor in cases of interstitial cystitis and when conflict between feline housemates results in restricted access to water stations within the home the influence of behaviour on this condition is further compounded. Treatment in these cases will obviously involve resolution of the urinary tract disease as well as the dermatological signs and behavioural therapy to resolve the underlying anxiety will also need to be considered.

Primary dermatological conditions:
A substantial number of chronic dermatoses in humans have been shown to be affected by emotional stress, including acne, urticarial, atopic dermatitis and psoriasis. In the veterinary context conditions including atopic dermatitis and chronic inflammatory dermatoses also warrant investigation in terms of the potential influence of emotional state. The potential for triggering or exacerbation of pruritus and the resulting behaviours of itching, scratching and licking, by emotional stress needs to be considered.

In cases where hair loss is combined with over-sensitivity of the skin and the onset of behavioural changes, such as aggression, the complex medical condition of feline hyperaesthesia syndrome should feature in the list of differentials. The presence of rippling skin in association with minimal

stimulation is one of the characteristic signs of this condition and behavioural symptoms can vary from low-grade irritability to overt aggression. Signs of frustration, including mounting of inanimate objects and dashing uncontrollably around the house, may also be evident. Successful treatment of feline hyperaesthesia syndrome often involves medication with tricyclic antidepressants or

serotonin reuptake inhibitors, but potential stressors within the cat's environment should also be identified in order to offer a long-term approach to controlling the condition and behavioural therapy will be an important component of the treatment strategy. Cure is seldom achievable in these cases and owners need to be aware that symptoms are likely to reoccur when the cat is under stress.

Multifactorial cases:
One particular condition that may present with dermatological symptoms related to self induced trauma around the face and particularly the mouth is feline orofacial pain syndrome. This condition has been primarily recognised in the Burmese, although cases have been reported in other breeds such the Burmilla and Siamese and the condition has been identified in small numbers of domestic shorthair. The clinical signs are characterised by exaggerated licking and chewing movements, with pawing at the mouth. Affected cats can severely mutilate their tongue and or lips. The episodes may be triggered by mouth movements e.g. eating or grooming and some cases appear to be associated with oral disease e.g. dental disease. Others may be associated with systemic or environmental stress. These cases highlight the need for co-operation between veterinary disciplines and particularly between those working in dentistry, dermatology, neurology and behavioural medicine.

Conclusions:
When cats are presented with signs of skin irritation, skin lesions and hair loss it is obviously important to consider common dermatological conditions before assuming that the physical signs have a purely behavioural origin. However, it is also important to remember that there is a potential for interplay between emotion and the skin which is of a bilateral nature. Primary dermatological conditions can be affected by emotional stress but equally primary behavioural conditions can result in secondary self-induced dermatological signs. In addition emotional disturbance may be exacerbated by concurrent dermatological disorders which adversely affect normal behaviour patterns.

Social and emotional factors can play an important role in cases of feline dermatology both directly and through their influence on stress coping strategies and systemic disease.

Treating the medical symptoms, while failing to address underlying sources of emotional conflict and stress, increases the likelihood of recurrence. In addition it can significantly decrease the effectiveness of treatment in these cases. Behaviour modification can therefore be an essential element of the management plan for dermatological cases.

Further reading

Heath S E (2005) Feline compulsive disorders in Bowen J and Heath S E Behaviour Problems in Small Animals Published by Elsevier pp 181 -182

Heath S E (2005) An overview of feline social behaviour and communication in Bowen J and Heath S E Behaviour Problems in Small Animals Published by Elsevier pp 29-30

Mege C (2008) Skin conditions associated with behavioural disorders in Guaguere E and Prelaud P A Practical guide to Feline Dermatology Translated by Craig M Published by Merial pp 17.1-17.11

Overall K L (2005) Mental Illness in Animals - the need for precision in terminology and diagnostic criteria in McMillan F D Mental Health and Well Being in Animals Published by Blackwell Publishing pp 137-139

Virga V (2003) Behavioral dermatology The Veterinary Clinics - Small Animal Practice 33: 231-251

Pathogenese und Diagnose des felinen atopischen Syndroms

Claude Favrot

Da die Rolle von IgE ist in der Entstehung und Entwicklung der felinen allergischen Dermatitis unklar ist, hat der ICADA (International Committee on Allergic Diseases in Animals) empfohlen, den Begriff „feline atopische Dermatitis“ zu vermeiden, und lieber den Begriff „felines atopisches Syndrom“ (FAS) zu benutzen.

Pathogenese

Die Pathogenese der humanen und caninen atopischen Dermatitis (AD) ist sehr ähnlich. Im Vergleich dazu, ist die Pathogenese des FAS noch unklar.

Zum einen ist die Rolle des genetischen Hintergrundes bei der Katze nicht bewiesen. Es wurde bislang nur eine Studie veröffentlicht, wo mehrere Katzen aus demselben Wurf klinische Symptome des FAS entwickelt haben. In verschiedenen Studien wurde zudem auch eine Rasseprädisposition bei Abessiniers erwähnt, jedoch mit geringer epidemiologischer Evidenz.

Bei Mensch und Hund spielt die Störung der epidermalen Barriere eine Hauptrolle in der Pathogenese der AD. Bei allergischen Katzen wurden erst in sehr wenigen Studien Parameter wie der Wasserverlust, die Anatomie des Stratum Corneums sowie die Allergen-Penetration der Haut studiert.

Zum anderen ist bei Katzen mit FAS die Rolle der allergen-spezifischen IgE noch unklar. Gewisse Katzen mit erhöhtem Allergen-spezifischen IgE zeigen eine negative Prausnitz-Küstner Reaktion. Zudem konnte in verschiedenen Studien gezeigt werden, dass Katzen mit FAS genau so viele Hausmilben-spezifische IgE aufweisen wie gesunde Katzen.

Wichtig zu sagen ist auch, dass bei Katzen mit FAS keine klare Th2-Immunantwort nachgewiesen wurde.

In der Haut von FAS Katzen befinden sich viele Eosinophile und Mastzellen. Leider sind diese Zellen nicht spezifisch für eine allergische Reaktion.

Zusammengefasst kann man sagen, dass die Pathogenese des FAS immer noch unklar ist, und man daher momentan nicht behaupten darf, dass Katzen an atopischer Dermatitis leiden.

Diagnose

Differentialdiagnosen

Keine der bisher genannten klinischen Symptome oder Reaktionsmuster werden als pathognomonisch für das FAS angesehen. Aus diesem Grund stellt der Ausschluss ähnlicher Erkrankungen einen unverzichtbaren diagnostischen Schritt dar. Es sollten zunächst Ektoparasiten (Flöhe, Otodectes sp, Notoedres sp, Demodex sp, Läuse, Herbstgrasmilben, Cheyletiellen) sowie bakterielle und Pilzinfektionen bei allen Katzen ausgeschlossen werden. Je nach klinischem Erscheinungsbild sollten weitere Differentialdiagnosen in Betracht gezogen werden (Tabelle 1).

Klinische Kriterien des Felinen Atopie Syndroms

Zur Diagnose der FAS wurden unlängst klinische Kriterien erarbeitet. An dieser Stelle muss unbedingt darauf hingewiesen werden, dass diese Kriterien nicht als Ersatz für eine korrekte diagnostische Aufarbeitung gedacht sind. Vielmehr sollen sie als Hilfsmittel angesehen werden zur Einschätzung der Wahrscheinlichkeit ob ein FAS bei unserem Patienten vorliegt oder nicht. Es wurden zwei Typen von Kriterien erstellt (Tabelle 2):

1. Katzen ohne vorherigen Ausschluss von Flohspeichelallergie (Korrekte Flohkontrolle über 6 Wochen): Sensitivität 75 %, Spezifität 76 %, wenn 5 von 8 Kriterien erfüllt sind
2. Katzen bei denen Flohspeichel-Allergie schon ausgeschlossen wurde: Sensitivität 90 %, Spezifität 83 %, wenn 6 aus 10 Kriterien erfüllt sind

Diese Tatsache unterstreicht die Bedeutung der Flohkontrolle als ersten und unverzichtbaren Schritt in der Abklärung von Juckreiz bei Katzen.

Diagnostische Aufarbeitung

Wie bereits erwähnt, ist der Ausschluss von Krankheiten, die klinisch der FAS ähneln, bei der Diagnostik von größter Wichtigkeit. Eine besondere Aufmerksamkeit ist hierbei speziell den Ektoparasiten (Flöhe, Cheyletiellen, Otodectes, Notoedres, Demodex, Neotrombicula etc.) und Dermatophytosen zu widmen. In einigen Fällen kann eine Malassezien-Dermatitis oder oberflächliche Pyodermie das klinische Bild verschlimmern. Eine vor kurzem veröffentlichte Studie hat gezeigt, dass

Pyodermien bei Katzen doch öfters vorkommen als bisher vermutet, insbesondere bei allergischen Katzen. Eine andere Studie aus den USA hat sogar bewiesen, dass bakterielle Infektionen eine wichtige Rolle in der Pathogenese des ‚Allergie-bedingten' Eosinophilen Granulom Komplexes spielen. In dieser Doppelblindstudie mit 19 betroffenen Tieren hat die Behandlung mit nur Amoxicillin/Clavulansäure zu einer über 90%igen Verbesserung geführt.

Zum Ausschluss von Flöhen und weiteren Parasiten wird hierzu häufig eine Behandlung der betroffenen Katze, weiterer im gleichen Haushalt lebender Tiere und eine Umgebungsbehandlung erforderlich und zwar selbst dann, wenn auf dem Tier selbst keine Parasiten direkt nachweisbar sind. Bevor eine Flohspeichelallergie ausgeschlossen werden kann, sollte eine Laufzeit von mindestens 6 Wochen einkalkuliert werden. Besondere Beachtung sollte, je nach Aufenthaltsort oder Reiseanamnese der Katze, auch möglichen Infestationen mit Demodex gatoi gelten. Es gibt noch keinen Fallbericht über das Auftreten von Demodex gatoi in der Schweiz, aber die hohe Migrationsrate der Menschen und Tiere schließen einen Befall nicht aus. Erst vor kurzem wurde der erste Fall einer aus der Tschechei importierten Katze in Österreich verzeichnet. Wichtig hierbei ist das Auswählen der passenden Hautstelle für das Hautgeschabsel. Am besten geeignet sind die Stellen am Rande der Läsion, da die Katzen durch das starke Belecken die Parasiten aus dem ‚Zentrum' der Läsion eliminieren können. Die zweite Möglichkeit ist eine koprologische Untersuchung auf Demodex Milben, da die abgeleckten Parasiten durch den Darm ausgeschieden werden.

Zusammenfassend sollten bei der Diagnostik der FAS anfänglich folgende Untersuchungen durchgeführt werden: eine Flohkammprobe, ein Hautgeschabsel, eine Pilzkultur und allenfalls eine Untersuchung mit der Wood`schen Lampe, ein Trichogramm und eine zytologische Untersuchung. Eine Hautbiopsie sollte nur dann durchgeführt werden, wenn eine virale oder neoplastische Erkrankungen auf der Differentialliste steht. Die histopathologischen Merkmale des FAS unterscheiden sich nicht wesentlich von denjenigen anderer juckender Hautkrankheiten, so dass in diesem Fall eine Biopsie zur Klärung der Juckreizätiologie im Allgemeinen als nicht sehr hilfreich gilt. Die PCR wird für die Bestimmung von viralen Erregern (meistens werden Herpesviren vermutet) angewendet. In seltenen Fällen können symmetrische Alopezien auf psychogene Ursachen zurückgeführt werden und sollten dann besonders gründlich diagnostisch abgeklärt werden, vor allem bei Patienten mit selbstinduzierter Alopezie. Wichtig hierbei ist eine gezielte Anamnese zum Verhalten des Tieres und falls alle Differentialdiagnosen ausgeschlossen wurden, sollte ein Verhaltenstherapeut hinzugezogen werden.

Eliminationsdiät

Bei der Identifikation der verantwortlichen Allergene sollte erst eine Ausschlussdiät bei allen Katzen durchgeführt werden. In einigen Fällen sind allein die Futtermittelallergene für den Juckreiz verantwortlich, häufig kann der Patient aber gleichzeitig auf Futtermittel- und Umweltallergene reagieren. Im Rahmen der Eliminationsdiät erhält die betreffende Katze für die Dauer von 6 bis 8 Wochen ausschließlich eine Protein- und Kohlenhydrat-Quelle, mit welcher sie bis dahin noch nie gefüttert wurde. Die zweite Möglichkeit ist die sog. hydrolysierte Diät, bei welcher die Proteine in kleine Bausteine aufgeschlossen sind (< 10kDa) mit dem Ziel dadurch eine geringere allergene Wirkung zu erreichen. Bisher gelten sie allerdings noch nicht erwiesenermaßen den herkömmlichen Eliminationsdiäten überlegen. Darüber hinaus lassen einige Berichte über allergische Reaktionen auf Konservierungsmittel vermuten, dass selbstgekochte Diäten die beste Option darstellen, auch wenn hierzu bei Katzen Studien fehlen. Nur eine Arbeit bei Futtermittelallergischen Katzen mit Darmsymptomatik zeigte, dass 7 verschiedene Konservierungsmittel oder Zusatzstoffe keine Allergie auslösten.

Es existiert keine Diät, die als 100 %, nicht Allergie-auslösend betrachtet werden kann. Daher sollte bei einem Patienten, der auf eine vorangegangene hydrolisierte Eliminationsdiät nicht angesprochen hat aber dennoch hochverdächtig für eine Futtermittelallergie ist, ein weiterer Versuch mit einer neuen Proteinquelle in Betracht gezogen werden. Erwähnenswert ist in diesem Zusammenhang auch, dass Besitzer von Katzen mit Freigang dazu angehalten werden sollten, Ihre Katze für die gesamte Dauer der Testphase im Haus zu halten. In einigen Fällen wurde beobachtet, dass eine Besserung erst vergleichsweise spät in einem Zeitraum von bis zu 12 Wochen nach Start der Ausschlussdiät eingesetzt hat. Dementsprechend sollte bei Patienten, bei welchen ein starker Verdacht auf eine Futtermittelallergie besteht, eine Ausdehnung der Testphase auf mehr als 8 Wochen erwogen werden. Abschließend sollte jegliche unter der Diät erkennbar gewordene Besserung durch eine Provokation mit dem ursprünglichen Futter bestätigt werden, wodurch es im Falle eines Futtermittelinduzierten FAS im Regelfall innerhalb von 7 bis 10 Tagen zur Rückkehr der klinischen Symptome kommt.

Allergietests
Allergietests eignen sich aufgrund ihrer hohen Rate an falsch negativen und positiven Resultaten nicht zur Diagnosestellung oder -bestätigung des FAS. Wie schon erwähnt, wird die Diagnose allein durch klinische Kriterien und den Ausschluss ähnlicher Erkrankungen gestellt. Allergietests sollten immer dann durchgeführt werden, wenn wir die involvierten Umweltallergene identifizieren möchten und anschließend eine Antigen-spezifische Immuntherapie geplant ist. Nach Erfahrung der meisten Dermatologen entfallen bei intradermalen und serologischen Tests die positiven Reaktionen vorwiegend auf die Gruppe der Hausstaubmilben. Ein solches Ergebnis schließt allerdings die Mitbeteiligung von Pollen als Allergene bei diesen Patienten keinesfalls aus. Im Allgemeinen wird die Interpretation solcher Tests bei der Katze im Vergleich zu anderen Tierarten als schwieriger angesehen, so dass hier die intravenöse Verabreichung von Fluoreszein mit nachfolgender Beurteilung mittels Wood´scher Lampe empfohlen wurde. Da häufig falsch-positive Ergebnisse auftreten, sollten diese Tests immer im Kontext der Vorgeschichte interpretiert werden.

Tabelle 1.

Reaktionsmuster	Hauptdifferentialdiagnose	Untersuchung
Miliare Dermatitis	Flöhe	Flohkamm Diagnostische Therapie
	weitere Ektoparasiten	Hautgeschabsel, Tesa-Abklatsch Diagnostische Therapie
	Dermatophytose	Pilzkultur Trichogramm, Hautgeschabsel Wood´sche Lampe
	Bakterielle Follikulitis	Zytologische Untersuchung
Selbstinduzierte Alopezie	Ektoparasiten (Demodex)	Hautgeschabsel
	Bakterielle Follikulitis	Zytologische Untersuchung
	Psychogene Alopezie	Ausschlussdiagnose Diagnostische Therapie
	Neuropathie	Neurologische Untersuchung
	Innere Krankheiten	Trichogramm (keine abgebrochenen Haarspitzen)
Eosinophile Dermatitis	Gingivitis	Histopathologische Untersuchung
	Ektoparasiten	Hautgeschabsel
	Hauttumoren (Mastzelltumor, kutanes Lymphom, Metastasen)	Zytologische Untersuchung Histopathologische Untersuchung
	Bakterielle Erkrankungen (Staphylokokken, Mycobakteriose, Nokardiose)	Zytologische Untersuchung Histopathologische Untersuchung Bakterielle Kultur PCR
Kopf- und/oder Nacken-Exkoriationen und Juckreiz	Ektoparasiten	Flohkamm Hautgeschabsel Tesa-Abklatsch Diagnostische Therapie
	Pilzerkrankungen (Dermatophyten, Malassezien)	Zytologische Untersuchung Wood´sche Lampe Trichogramm Geschabsel Pilzkultur
	Bakterielle Erkrankungen	Zytologische Untersuchung Bakterielle Kultur
	Virale Erkrankungen (Herpesvirus, Papillomavirus, Calicivirus, Poxvirus, FeLV)	Histopathologische Untersuchung PCR
	Hauttumoren (kutanes Lymphom, Plattenepithelkarzinom, Mastzelltumor)	Histopathologische Untersuchung

Tabelle 2. Kriterien

1) Mindestens zwei Körperregionen betroffen
2) Mindestens eines der folgenden vier Reaktionsmuster vorhanden:
   - Symmetrische Alopezie
   - Miliare Dermatitis
   - Eosinophile Dermatitis
   - Exkoriationen und/oder Juckreiz an Kopf und Nacken
3) Vorhandensein von Symmetrischer Alopezie
4) Vorhandensein von Läsionen an den Lippen
5) Vorhandensein von Exkoriationen oder Ulzerationen an Kinn oder Nacken
6) Keine Läsionen am Rumpf
7) Keine nicht-symmetrische Alopezie an Rumpf und Schwanz
8) Keine Knoten oder Tumoren

Therapien bei allergischen Katzen: eine Diskussion

Brett E. Wildermuth

Warten wir zu lang bis wir Allergen spezifische Immuntherapie (ASIT) einsetzen?
ASIT ist bei Katzen eine effektive Therapie und ist laut vorliegender Studien eventuell sogar effektiver als beim Hund (Halliwell, 1997; Bettenay, 1998). Laut Literatur zeigen ca. 50-70% ein gutes bis exzellentes Ansprechen auf ASIT. Es ist die einzige Therapie, welche die Ursache “heilen” kann, bzw. ein Fortschreiten der Erkrankung aufhalten kann. In der Humanmedizin wurde es bestätigt, dass z.B. eine IgE Antwort auf Gräser am Anfang unkompliziert und schwach verlaufen kann und bei den meisten Patienten mit Zeit komplizierter und stärker wird (Matricardi, 2013). Über die Zeit werden die Allergiker nicht nur mehr IgE produzieren, sondern auch auf mehrere diverse Allergene reagieren. Matricardi (2013) theoretisiert, dass ASIT effektiver würde, wenn es früher begonnen wuürde.

Was ist eine mögliche Erklärung, wenn eine Katze nicht auf ASIT anspricht?
Eine Erklärung ist, dass es ist extrem schwierig ist, einen Allergenextrakt zu produzieren, der immer alle möglichen relevanten Allergene für alle Patienten enthält. Menschen, die positiv auf Wiesenlieschgras (Phleum pratense) testen, sind sensibilisiert auf ein oder mehrere von 8 Allergene: Phl p 1, Phl p 2, Phl p 5, Phl 7, Phl p 11, usw. (Tripodi, 2012). Ein Patient, der auf Phl p 1 und Phl p 2 sensibilisiert ist, wird auf eine ASIT Lösung mit Phl p 1 und Phl p 2 gut ansprechen. Ein Patient, der auf Phl p 5, Phl p 7 und Phl p 11 sensibilisiert ist, wird wahrscheinlich nicht auf die gleiche ASIT Lösung ansprechen.

Wenn eine Katze positiv auf Futtermilben (A. siro, L. destructor, T. putrescentiae) testet, macht es Sinn, diese in eine Desensibilisierungslösung einzuschließen?
In mehrere Studien sind intakte Milben in Trockenfuttern, die unter normalen Konditionen gelagert werden, kaum zu finden. Eine Kreuzreaktion zwischen Hausstaubmilben (welche oft in der Umgebung zu finden sind) und Futtermilben ist bekannt. Aus diesen Gründen bevorzugt der Autor zuerst andere positive Allergene in der Lösung einzugeben (z.B. Hausstaubmilbe, Gräser), aber wenn dann noch Platz vorhanden ist, die Futtermilbenhinzufügen. Wie viele Allergene man in eine ASIT reinpacken darf ist Firma abhängig. Der Autor benutzt Artuvetrin Allergene von ALK Abello und von dieser Firma darf man bis 8 Allergene pro Lösung bestellen. Wenn eine Katze auf mehr als 8 Allergene reagiert, muss man eine 2. Lösung bestellen um alle die Allergene zu erfassen. Andererseits mischen in Amerika die meisten Dermatologen ihre Allergielösungen in der Praxis selbst und es werden ca. 10-12 Allergene (aber manche bis ca. 20+) pro Flasche reingepackt. Je mehrere Allergene pro Flasche desto besser, aber wenn man zu viele verschiedene Allergene reinpackt, kann die Lösung verdünnt werden und nicht genug von jeder Allergene enthalten sein, um eine Immunreaktion zu stimulieren.

Kann man Schimmelpilze mit Pollenallergenen in einer Desensibilisierungslösung zusammen mischen?
Lösungen, die Schimmelpilzen (Penicillium, Aspergillus, Alternaria, Cladosporium, +/- Fusarium) und Kakerlake beinhalten, enthalten eine höhere Konzentration von Proteasen; dadurch können Pollen durch eine längere gemeinsame Inkubation degradiert werden. Nachgewiesen wurde dies für Gräser, die teilweise nur noch <15% aktiv waren (Esch, 2008). Milben und Fel d 1 (Katze) weisen gegen diese Degradierung eine höhere Resistenz auf (Esch, 2008). Die Schimmelpilze Mucor und Aureobasidium enthalten eine niedrigere Proteasenkonzentration. Studien zur Malassezien Kompatibilität sind noch nicht vorhanden.

Was ist das Medikament der Wahl, wenn eine Katze mit feliner Atopie nicht auf Kortison oder Atopica anspricht?
Bevor weitere symptomatische Therapien eingeführt werden, sollte man sicherstellen, dass die Diagnose stimmt. Danach bevorzugt der Autor den Einsatz von Chlorambucil. Chlorambucil ist als 2 mg Tabletten verfügbar, die Therapie wird mit 1 Tablette alle drei Tage bei einer 5 kg Katze durchgeführt. Besitzer sollten bei der Gabe Handschuhe tragen und die Tabletten nicht teilen. Mögliche Nebenwirkungen bestehen in Myelosuppression und Hepatopathie, deshalb sind in den ersten 2-3 Monaten großes Blutbild und Organprofil alle 2 Wochen zur Überwachung essenziell. Regelmäßige Überwachung der Blutparameter kann dann langfristig je nach Zustand des Patienten erfolgen, aber mindestens 4 x im Jahr. Weitere Nebenwirkungen können Erbrechen, Durchfall oder Anorexie sein.

Kann Apoquel bei Katzen angwendet werden?
Zoetis empfiehlt den Einsatz von Oclacitinib bei Katzen nicht. Zoetis hat keine Dosierungsstudien, klinische Feldstudien oder robuste Sicherheitsstudien mit Apoquel bei Katzen durchgeführt. Zoetis kann keine Aussage machen oder annehmen, dass der Einsatz von Apoquel bei Katzen sicher oder wirksam ist. (Zoetis personal communication, 2015).

Kann eine futterinduzierte atopische Dermatitis mit einem hydrolisierten Futter komplett ausgeschlossen werden?

Hydrolisierte Diäten sind eine gute Option für eine Ausschlussdiät und sind oft erfolgreich. Manche Katzen werden aber auf eine hydrolisierte Diät nicht ansprechen (Vogelnest, 2013). Durch PCR und eine mikroskopische Untersuchung von Knochenspuren konnte eine Kontaminierung von mehreren Trockenfuttern (neues Protein und hydrolisierte Diäten) festgestellt werden (Ricci, 2013). Auf diesem Grund ist eine selbstzubereitetes Futter am besten.

Literatur Verzeichnis

Bettenay, S (1998): Response to hyposensitization in 29 atopic cats, in Advances in Veterinary Dermatology, K. Kwochka, T. Willemse, and C. von Tscharner, Editors. Butterworth Heinemann: Oxford: 517-518.

Esch RE (2008): Allergen immunotherapy: What can and cannot be mixed? J Allergy Clin Immunol: 122(3): 65-660.

Halliwell REW (1997): Efficacy of hyposensitization in the feline allergic diseases based upon results of in vitro testing for allergen-specific immunoglobulins E. J Am Anim Hosp Assoc 33(3): 282-8.

Matricardi PM (2013): Molecular profile clustering of IgE responses and potential implications for specific immunotherapy. Curr Opin Allergy Clin Immunol. 13(4): 438-45.

Ricci R, Granato A, et al. (2013): Identification of undeclared sources of animal origin in canine dry foods used in dietary elimination trials. J Anim Physiol Anim Nutr (Berl). 2013, 97 Suppl 1:32-8.

Tripodi S, Frediani T, Lucarelli S, et al. (2012): Molecular profiles of IgE to Phleum pratense in children with grass pollen allergy: implications for specific

immunotherapy. J Allergy Clin Immunol 2012; 129: 834 -839; e8.

Vogelnest, LJ, Cheng, KY (2013): Cutaneous adverse food reactions in cats: retrospective evaluation of 17 cases in a dermatology referral population (2001 -2011), Aust. Vet. Journal 91, 443-451.

Einsatz von Immunsuppressiva aus Sicht des Internisten

Astrid Wehner

Durch komplexe Interaktionen zwischen Zellen und Mediatoren des spezifischen und unspezifischen Immunsystems wird Immunität erreicht. Autoimmunerkrankungen entstehen durch eine Dysregulation des Immunsystems.

Das inadäquat stimulierte Immunsystem produziert eine ausgeprägte lokale oder systemische Entzündung, die zu Gewebezerstörung und klinischen Krankheit führt.

Obwohl die zugrundliegenden Mechanismen und Trigger-Faktoren nur teilweise verstanden sind, ist die Immundysfunktion zentral für die Gewebezerstörung. Immunmodulatorische Therapien haben zum Ziel, Krankheitsremission durch die Hemmung von Entzündung und Modulation von Lymphozyten zu erreichen. Im Folgenden wird ein Überblick über die bei Hund und Katze häufig angewendeten Medikamente gegeben. Die wenigsten dieser Medikamente wurden in der Veterinärmedizin ausreichend untersucht, sondern wurden idR aus der Humanmedizin übernommen

Glukokortikoide (GK)

Mechanismus

GK binden zunächst an den zytoplasmatischen GK-Rezeptor und dann an die DNA und beeinflussen die Gen-Transkription. Die zellulären Effekte sind dosisabhängig. Bei entzündungshemmender Dosis werden proinflammatorische Zytokine gehemmt und die Zellmembran von Granulozyten stabilisiert. Bei immunsuppressiver Dosis wird die Fc-Rezeptor-Expression herunterreguliert und damit die Makrophagenfunktion beeinflusst. T-Zellen werden supprimiert und T-Zell-Apoptose initiiert. Bei chronischem Einsatz kann die B-Zell-Antikörper-Produktion inhibiert werden.

Nebenwirkungen und Medikamenteninteraktion

Da praktisch jede Zelle über einen GK-Rezeptor verfügt, sind systemische Effekte unvermeidbar. Diese beinhalten iatrogenen Hyperadrenokortizismus, Nebennierenatrophie, gastrointestinale Ulzeration, Insulinresistenz, sekundärer Diabetes mellitus, Muskulatur-Katabolismus, verzögerte Wundheilung, opportunistische Infektionen und Verhaltensänderungen.

Klinischer Einsatz

Trotz ihrer vielen Nebenwirkungen sind GK nach wie vor die Therapie der Wahl in der Behandlung autoimmuner Erkrankungen. Von Vorteil sind die Beeinflussung von spezifischer und unspezifischer Immunität und ihr schneller Wirkungseintritt. Sobald klinische Remission erreicht wird, werden die GK langsam reduziert, um die niedrigste effektive Dosis zu bestimmen. GK können in Kombination mit praktisch allen anderen Immunsuppressiva verwendet werden - v.a. bei Patienten, bei denen GK alleine nicht ausreichend sind, die unter einer fulminanten lebensbedrohlichen Erkrankung leiden oder bei denen die Steroid-Nebenwirkungen sehr ausgeprägt sind.

Pharmakokinetik

GK unterscheiden sich hinsichtlich ihrer Potenz, Verabreichungsroute und Wirkungsdauer. Häufig wird Prednisolon, ein intermediär wirkendes, oral zu verabreichendes GK, eingesetzt.

Andere GK-Formulierungen sollten bei bestimmten Patienten-Populationen berücksichtigt werden. Patienten mit Malabsorption profitieren von injizierbarem Dexamethason. Allerdings muss die ca. 4-10fach höhere Potenz im Vergleich zu Prednisolon berücksichtigt werden.

Für bestimmte Krankheiten sind lokal wirkende GK von Vorteil. Budenosid ist ein orales hoch potentes GK, das vornehmlich im Dünn- und Dickdarm wirkt. Jedoch kommt es auch hier zu systemischen Effekten. Budenosid wird vornehmlich bei der IBD des Hundes eingesetzt.

Fluticason kann effektiv inhaliert werden und zur Therapie von Patienten mit GK-responsiven Atemwegserkrankungen eingesetzt werden. Die lokale Therapie minimiert ebenfalls systemische Effekte.

Tabelle 1 gibt einen Überblick.

Cyclosporin

Mechanismus

Cyclosporin hemmt die T-Zell-Aktivierung durch Bindung an Cyclophillin und Hemmung von Calcineurin, einer Serin-Phosphatase. Calcineurin ist zur Transkription erforderlich. Die Hemmung von Calcineurin führt zu verminderten Konzentrationen an Interleukin 2, 3, 4 und Tumor-Nekrose-Faktor alpha. Weitere T-Zell-Aktivierung wird unterbunden und die Funktion von Granulozyten, Makrophagen, Killer-Zellen, Eosinophilen und Mastzellen verändert.

Nebenwirkungen und Medikamenteninteraktion
Die Wirkung setzt rasch nach Therapiebeginn ein. Milde gastrointestinale Symptome sind die Hauptnebenwirkung. Diese sind in der Regel transient. Nebenwirkungen, die bei längerem Einsatz auftreten und das Absetzen des Medikamentes erzwingen, sind Zahnfleischhyperplasie, opportunistische Infektionen, Hepatotoxitzität, lymphoproliferative Erkrankungen und Thrombembolien. Da Cyclosporin ein Substrat des Cytochrom-P450-Systems ist, gibt es Interaktionen mit zahlreichen Medikamenten. Ketokonazole und Clarithromycin erhöhen den Blutspiegel.

Klinischer Einsatz
Cyclosporin ist das Medikament der Wahl zur Behandlung von Perianalfisteln, Keratokonjunktivitis sicca und für manche Patienten mit atopischer Dermatitis. Als Ad-On-Therapie zu GK wird es bei IBD (inflammatory bowel disease), AIHA (autoimmunhämolytischer Anämie), PRCA (pure red cell aplasia) und IMT (immunmediierter Thrombozytopenie) eingesetzt, um einen GK-sparenden Effekt zu erreichen.

Pharmakokinetik
Die Pharmakokinetik wird durch die Formulierung (öl-basiert gegenüber Mikroemulsion), der behandelten Tierart, der Leberfunktion und weiteren verabreichten Medikamenten beeinflusst. Die Überwachung der Blutspiegel ist umstritten und von der Blutprobe (Plasma oder Serum) und der Nachweismethode (Immunoassay oder HPLC) abhängig. Eine Vorhersage, ob ein Ansprechen auf Therapie erfolgt, kann anhand der Blutspiegel nicht getroffen werden. Tacrolismus verfügt über eine dem Cyclosporin ähnliche Wirkung, allerdings sind die Nebenwirkungen bei systemischer Verabreichung sehr hoch. Als topisches Präparat kann es bei Perinanalfisteln. Keratokonjunktivitis sicca oder Dermatitis eingesetzt werden.

Azathioprin

Mechanismus
Bei Azathioprin handelt es sich um eine Vorstufe des effektiven Wirkstoffes. Die effektiven Metabolite sind 6-Thioguanin-Nukleotide (6-TGN). Diese konkurrieren mit endogenen Purinen um die Inkorperation von RNA und DNA und führen zur Bildung von funktionsunfähiger RNA und DNA. Die zellmediierte Immunität wird gehemmt, indem Proliferation und Anzahl der Lymphozyten und T-Zell-abhängige Antikörperproduktion gehemmt wird.

Nebenwirkungen und Medikamenteninteraktion
Gastrointestinale Probleme (Erbrechen und Durchfall) können zu Therapiebeginn auftreten. Myelosuppression kann nach 1-2 Wochen auftreten, die in der Regel nach Absetzen reversibel ist. Es wird für diese Nebenwirkung eine Prävalenz von ca. 13 % angenommen. Seltenere und schwerere Nebenwirkungen sind Lebernekrose und Pankreatitis. In der Humanmedizin ist das Auftreten einer Lebernekrose dosisabhängig. Leberenzyme sollten vor Therapie und während der Therapie kontrolliert werden.

Klinischer Einsatz
Azathioprin wird als Ad-On-Therapie zu GK eingesetzt, um einen GK-sparenden Effekt zu erhalten. Die Wirkung wird erst nach Tagen oder Wochen erreicht und damit eignet sich dieses Medikament nicht zur Behandlung lebensbedrohlicher immunmediierter Erkrankungen.

Pharmakokinetik
Effektivität und Toxizität wird von der Thiopurin-Methyltransferase(TPMT)-Aktivität beeinflusst, die zur Bildung des effektiven Wirkstoffes notwendig ist. Diese ist bei Hunden möglicherweise rasseabhängig. Die Katze hat niedrige TPMT-Konzentrationen und ist daher für Toxizität prädisponiert. Allopurinol erhöht die Konzentration von 6-TGN und erhöht damit die Toxizität.

Mykophenolat Mofetil (MMF)

Mechanismus
MMF ist eine Vorstufe des effektiven Wirkstoffes Mycophenolsäure. Diese ist ein potenter, selektiver, nicht-kompetitiver reversibler Inhibitor der Inosin-5-Monophosphatdehydrogenese (IMPDH), im Besonderen der IMPDH Typ 2. Dieser Typ ist vor allem in Lymphozyten vorhanden im Vergleich zum Typ 1, der in fast allen Körperzellen vorkommt. IMPHD katalysiert die Neusynthese von Purinen. T- und B-Lymphozyten benötigen die Purin-Neusynthese. Weitere immunmodulierende Mechanismen sind die Unterdrückung von dendritischen Zellen und die Verminderung von Monozyten im Entzündungsgeschehen.

Nebenwirkungen und Medikamenteninteraktion
Über die Nebenwirkungen von MMF bei Hund und Katze ist noch wenig bekannt. Bei oraler Gabe können Durchfall und Gewichtsverlust auftreten. Bei parenteraler Injektion können milde allergische Reaktionen resultieren. Fluorochinolone, Metronidazol und Cyclosporin reduzieren die enterohepatische Zirkulation von MMF. GK können möglicherweise den Metabolismus verstärken. Eine Kombination mit Azathioprin sollte vermieden werden aufgrund des ähnlichen Wirkungsmechanismus und des dadurch resultierendem Risikos für Myelosuppression.

Klinischer Einsatz
Bisher gibt es keine Studien zum Einsatz von MMF, sondern nur Fallberichte oder Fallserien. Folgende Erkrankungen, die refraktär zur Behandlung mit anderen Immunsuppressiva sind, wie aplastische Anämie, AIHA und autoimmune Hauterkrankungen wurden bisher erfolgreich therapiert.

Pharmakokinetik
MMF zeichnet sich durch einen schnellen Wirkungsbeginn ca. 2-4 h nach oraler Gabe aus und einer akzeptablem Verträglichkeit.

Leflunomid

Mechanismus
Leflunomid ist ein synthetisches Isaxazol-Derivat. Seine aktiven Metabolite sind Malononitrilamid oder Teriflunomid. Letzteres ist ein selektiver Pyrimidin-Synthese-Inhibitor. Weitere Mechanismen sind die Hemmung von Tyrosin-Kinasen welche Zytokine und Wachstumsfaktoren verändern. B- und Z-Lymphozyten sind sensitiv für die Effekte von Leflunomid, da sie Pyrimidin-abhängig sind.

Nebenwirkungen und Medikamenteninteraktion
Als Nebenwirkung sind Apathie, gastrointestinale Störungen und milde Myelosuppression beschrieben. Die Myelosuppression nimmt bei höheren Dosierungen zu.

Klinischer Einsatz
Obwohl Leflunomid bei mehreren immunmediierten Erkrankungen verwendet wird, liegt die Hauptindikation beim Hund in der Behandlung einer nicht-eitrigen Meningitis, immunmediierter Polymyositis, immunmediierter Polyarthritis und dem Pemphigus foliaceus. Bei der Katze wird Leflunomid zur Behandlung von rheumatoider Arthritis eingesetzt.

Tabelle 2 gibt einen kurzen Überblick zu den hier aufgezählten Medikamenten.

Zusammenfassung

In der Zwischenzeit stehen einige Immunsuppressiva zur Verfügung, die bei Hund und Katze eingesetzt werden können. GK sind nach wie vor die Medikation der ersten Wahl zur Behandlung immunmediierter und entzündlichen Erkrankungen. Andere Immunsuppressiva können zusätzlich eingesetzt werden, wenn GK alleine nicht ausreichen, die Nebenwirkungen zu stark sind oder der Patient unter einer lebensbedrohlichen Erkrankung leidet. Immunsuppressiva werden eingesetzt, um Krankheitsremission zu erreichen, dürfen aber nur minimale Nebenwirkungen verursachen. Nach erfolgreicher Stabilisation wird die Medikation langsam reduziert, um die niedrigste Dosis zu finden, die zur Unterhaltung der Krankheitsremission nötig ist. In manchen Fällen ist ein komplettes Absetzen möglich.

Vor Einsatz von Immunsuppressiva sollte im Rahmen der Aufarbeitung des Patienten ein gründlicher Vorbericht und eine gute klinische Untersuchung durchgeführt werden. Es empfiehlt sich eine komplette Blutunteruntersuchung (Hämatologie und Serumbiochemie), um die Ausmaße der Grunderkrankung und Begleiterkrankungen zu identifizieren. Letztere könnten den Einsatz von bestimmten Immunsuppressiva einschränken (z.B. Hepatopathien). Während des Einsatzes von Immunssuppressiva sollte bei Medikamenten mit hepatotoxischer und myelosuppressiver Wirkung bei jeder Kontrolle eine Hämatologie und ein Leberprofil erstellt werden. Iatrogenes Cushing-Syndrom und Entstehung eines Diabetes mellitus sind als gravierendste Nebenwirkung beim Einsatz von GK zu sehen und erfordern eine baldige Reduktion der GK-Dosis. Auftreten von opportunistischen Infektionen ist als Komplikation aller Immunsuppressiva zu sehen - vor allem rezidivierende Harnwegsinfektionen. Bei Auftreten von Strangurie und Pollakisurie sollte eine Urinuntersuchung (Teststreifen, Sediment und bakteriologischer Untersuchung) erfolgen.

Tabellen

Tabelle 1: Vergleich der glukokortikoiden Potenz, mineralokortikoiden Wirkung, Verabreichungsart, Wirkort und Halbwertszeit von GK, die zur Behandlung von immunmediierten oder entzündlichen Erkrankungen verwendet werden.

Typ	GK-Potenz	MG-Wirkung	Verabreichung	Wirkort	Halbwertszeit
Hydrocortison	1	1	IV	systemisch	8-12 h
Prednisolon	4	0,6	PO	systemisch	12-36 h
Dexamethason	30	0	IV, PO	systemisch	36-48 h
Budesonid	60 (oder mehr)	?	PO	intestinal, Leber	t ½ 2 h
Fluticason	540 (oder mehr)	?	Inhalation	Lunge	t ½ 8 h

GK: Glukokortikoid
MG: Mineralokortikoid
IV: intravenös
PO: per os
h: Stunde

Tabelle 2: Überblick zu Mechanismus, Dosierung, Indikation, Nebenwirkungen und Interaktionen einiger Immunsuppressiva.

Medikament	Mechanismus	Dosierung	Indikationen	Neben-wirkungen	Interaktion
Cyclosporin	Calci-neurin-Inhibitor	5 mg/kg alle 12-24 h PO	Hund: Perianalfisteln, IBD, AIHA. Katze: PRCA	Gastrointestinal, Gingiva-Hyperplasie, Hepatotoxizität	Ketokonazol, Clarithro-mycin
Azathioprin	Thiopurin-Analog, verhindert DNA/RNA-Synthese	2 mg/kg alle 24 h PO x 7-14 Tage, dann jeden 2. Tag	Hund: AIHA	Gastrointestinal, Myelosuppression, hepatische Nekrose	Allopurinol
MMF	Purin-Synthese-Inhibitor	10 mg/kg alle 12 h PO	Hund: aplastische Anämie. Katze: AIHA	Allergische Reaktion, Durchfall, Gewichtsverlust	Fluoro-chinolone, Metronidazol, Cyclosporin, (GK)
Leflunomid	Pyrimidin-Synthese-Inhibitor	Hd: 2-4 mg/kg alle 24 h PO. Ktz: 10 mg/Ktz alle 24 h PO	Hund: immun-mediierte Polyarthritis, Katze: rheumatoide Arthritis	Apathie, gastrointestinal, Myelosuppression	
Chlorambucil	Alkylans, Zysto-statikum	2 mg/Katze alle 48-72 h PO	Katze: IMT, IBD	Gastrointestinal, Myelosuppression	

IBD: inflammator bowel syndrome
AIHA: autoimmunmediierte Anämie
PRCA: pure red cell aplasia
MMF: Mykophenolat Mofetil
GK: Glukokortikoid
IMT: immunmediierte Thrombozytopenie

Literaturangaben beim Verfasser.

Minimising stress during the feline consultation

Sarah Heath

INTRODUCTION

One of the biggest challenges when working with cats in a veterinary context is minimsing stress for the patient, the owner and the veterinary staff. An understanding of the cat's natural behavioural patterns and their influence on feline behavioural responses is essential and veterinary personnel need to learn how to effectively handle cats in order to minimise stress as well as to minimise the risk of physical injury. It is important to consider ways in which confrontational encounters with cats may be prevented as this is the key to creating a positive relationship with the veterinary practice.

THE RELEVANCE OF FELINE ETHOLOGY

There are a number of aspects of visits to the veterinary practice which make them a particular challenge for cats.

1. Moving away from home

Cats are territorial creatures and they rarely leave their home environment. When they do the process of transportation is often associated with a negative destination such as the veterinary practice or cattery. As a result the cat basket and car become conditioned aversive stimuli and the sight of the cat carrier or the experience of travelling commonly triggers anxiety responses. Indeed the cat carrier is often seen as a fear-inducing stimulus and confrontational encounters around the basket add to the tension and fear related to the experience of leaving home. Repeated trips to the veterinary practice lead to a build up of learned associations which prepare the cat for conflict. In most cases owners keep the cat carrier in a cupboard and only bring it out when they are transporting the cat to the practice. This favours a rapid association between the carrier and the unpleasant experience and results in the cat arriving at the practice in an agitated and aroused state.

2. Coping with restrictive handling

During a veterinary examination there is a need for intimate handling and a level of physical restraint. Cats are commonly lacking in appropriate habituation for such procedures and since the primary feline defence strategy is flight this decreases their inherent tolerance of close physical contact. Handling cats in a way that restricts their perceived level of control over the situation will exacerbate feelings of confinement and increase the likelihood of fight responses being selected as a means of dealing with the apparent threat from veterinary staff. It is important to remember that the veterinary practice is often associated with pain or discomfort associated with disease, treatment or even prophylactic procedures such as vaccination or worming. The possibility of negative emotional reactions to the veterinary context are therefore further complicated by the conditioning of a fear response through association with pain or discomfort.

3. Diffusing conflict

One of the major differences between cats and dogs in relation to displays of aggression relates to their differing capacities to diffuse conflict once it has occurred. Dogs are social pack animals with an inherent need for social interaction and as a result of their hierarchical social structure they have a range of appeasement gestures, which enable them to diffuse conflict. In contrast the cat has a co-operative social system based on territorial responses and while they can value and appreciate social interaction they have no fundamental need of it. At the end of the day cats are solitary survivors and their communication systems are largely based on a desire to avoid strangers and keep their distance in order to avoid confrontation. However, many of these signals are ineffective in the veterinary context and the likelihood of physical confrontation is therefore increased.

In adult cats the lack of a hierarchical social structure means that the role of submissive behaviour is minimal and the lack of appeasement signals in the feline behavioural repertoire leads to an inability to diffuse conflict. This has serious implications in a veterinary context where cats find that they are unable to maintain a safe distance and are therefore more inclined to lash out with intense aggressive responses in order to deal with the perceived threat.

INCREASING EMOTIONAL STABILITY IN CATS

In order for domestic cats to cope well with the pressures of living in a human environment there are certain factors which need to be taken into consideration. Some of these are outside the control of the veterinary practice but it is worthwhile advising people who are considering taking on a kitten to pay attention to the potential influences of genetics and early rearing environment on the behaviour of their pet. Research has specifically identified the influence of the tom on the boldness of his offspring and breeding from confident toms and queens will increase the probability of producing con-

fident and emotionally stable kittens. Exposing kittens to a wide range of social and environmental experiences during their primary socialisation period will also decrease the incidence of fear related responses and specific introduction to restrictive handling is essential for a cat that is destined to be a domestic pet.

PREPARING KITTENS FOR THE SPECIFIC EXPERIENCE OF THE VETERINARY PRACTICE

The veterinary practice poses certain specific challenges for the cat and it is important to take time to introduce kittens to the range of activities associated with this venue. Habituating kittens to confinement, travel and examination in gradual stages will be the most successful way of decreasing the risk of unwanted behavioural responses during veterinary examination and creating a positive relationship with the veterinary practice.

1. Habituation to the travelling basket
It is important for kitten owners to work to establish positive associations with the carrier. This is best achieved through leaving it on display within the home and feeding kittens within the basket or allowing them to sleep in it. Providing tasty food rewards, as well as daily food ration, inside the carrier allows the kitten to gain positive reinforcement as it explores the carrier independently. It is very important that owners do not force the kitten into the carrier as this will serve to increase negative perceptions. Provision of cosy and comfortable bedding within the carrier is another way of increasing positive associations.

2. Habituation to car travel
Taking kittens in the car for short journeys, which are not associated with any aversive experience, will help to latently inhibit any fearful response. Visits to the veterinary practice for a purely social experience can be additionally beneficial.

3. Habituation to restrictive handling
In order to assist in the creation of a positive relationship with veterinary practices it is

essential that kittens are introduced to the concept of restrictive handling as early as possible. Ideally kittens of less than 7 weeks of age should be lifted frequently, touched all over and gently restrained on a regular frequent basis. Daily examinations of eyes, ears and teeth within the home environment will help to increase the kitten's acceptance and owners can maximise the benefits of these experiences by associating them with the provision of high value food rewards. Specific positive experiences, such as the delivery of small amounts of fish pate or marmite onto the back of the tounge each time the mouth is opened, can help to give a positive perception of veterinary handling.

4. Habituation to the scents of a veterinary environment
It is important to consider the influence of scent and auditory signals on fearful responses in cats. Ideally kittens should be exposed to the smells and sounds of a veterinary context as early as possible and in an unchallenging manner.

Borrowing a laboratory coat from the practice and allowing kittens to sniff at it in association with playtimes can help. Sound stimuli such as the bleeping of an electronic thermometer and the opening of syringe packaging can also be introduced within the home and using Feliway diffusers in the home and in the veterinary practice can assist in forming positive scent associations.

EFFECTIVE HANDLING DURING THE CONSULTATION

In the majority of cases the cat would rather flee than fight and this is certainly true when they encounter the veterinary practice for the first time. Using minimal restraint in order to get the job done is always the best course of action and it is best to start with this approach. If necessary restraint can be gradually increased as the cat's confidence increases.

Breaking the examination process down into small stages and allowing the cat to recover between them decreases the risk of exceeding its threshold of tolerance. Learning to read feline body language and facial expressions is essential if veterinary personnel are going to avoid unnecessary conflict. Paying attention to subtle changes in ear position or body tension can help to avoid injury and while temporarily suspending handling and allowing the cat to return to a calm emotional state may appear to delay proceedings it will actually be very beneficial in the long run.

One feature of feline arousal is that it will persist for as long as 30 minutes or more after the actual challenging situation has been removed and this means that cats that have been returned to the

peace of their cage or basket may still react aggressively when they are approached again, even if some minutes have elapsed. It is therefore far better to interrupt a procedure at the very first signs of tension than to keep going until the cat is significantly aroused and run the risk of inducing even more significant delay.

CONCLUSIONS

The veterinary practice is a potentially threatening environment for the cat and their natural behaviour does not prepare them for dealing with it. An appropriate understanding and application of learning theory combined with an understanding of feline ethology is therefore essential in order to create and sustain a positive relationship with our feline patients.

Mastocytic diseases in cats and paraneoplastic syndromes

Sonya V. Bettenay

An older cat presents with clinical signs of alopecia, scaling, papules and nodules.
What exactly are the clinical clues that would lead one to suspect neoplasia or a paraneoplastic syndrome?

- an unusual clinical presentation
- dermatitis which does not respond to initial symptomatic therapy
- either there is no associated pruritus - or pruritus began late in life.
- erosive dermatitis with no associated secondary infection
- pruritus which fails to respond to intensive ectoparasite control or an elimination diet.
- These clues should lead one to suspect a more serious disease.

Clinical signs of: Erythema, Scale and Papules
Clinical differential diagnoses include dermatophytosis, cheyletiellosis, eosinophilic plaque, allergic dermatitis, drug eruption, immune-mediated disease, paraneoplastic syndrome and neoplasia. Pruritus may be present with all of these diseases. The clinical picture, i.e. the location and extent, as well as development of the lesions may help differentiate. Only selected paraneoplastic syndromes and mastocytosis will be discussed here.

Four different tumor types make up 70 % of all feline skin neoplasias: basal cell tumors, mastocytosis, squamous cell carcinoma and fibrosarcoma. Of these, two commonly present as localised lesions of erythema, scale and plaque: mastocytoma/mastocytosis and squamous cell carcinoma (SCC).

Mastocytoma, a typically solitary, cutaneous mast cell tumour is frequently observed as an erythematous to plaque-like lesion in the pre-auricular area. These tumours tend to occur in middle aged to older pets.

SCC is the third most common feline cutaneous neoplasm, with a reported incidence range of 9 to 25 %. SCC should be suspected by site of occurrence and clinical appearance (although this is variable) but the definitive diagnosis relies on histopathology.

Epitheliotropic lymphosarcoma (mycosis fungoides, MF) also present with non-pruritic erythema and scale, but is a rare neoplasm, which typically affects large areas of the body. Nevertheless cases of focal area (s) of erythema or plaque which remain indolent over many months do occur.

Mastocytosis

Mastocytosis may be defined as too many mast cells in various organs and is an uncommon diagnosis in most species.

Mastocytosis in humans is regarded as a rare disorder which is generally associated with the clinical signs of hives and anaphylactic reactions. The most common form - first diagnosed in the second half of the 1800's - is urticaria pigmentosa, clinically appearing as small brown, raised "freckles" (sunspots). A less common presentation is diffuse, cutaneous mastocytosis, where the entire skin is thickened due to the widespread mast cell infiltration of the dermis and there is severe associated pruritus. Cutaneous mastocytosis can develop into systemic mastocytosis.

Mastocytoma in humans is a (usually) benign nodule of mast cells, which is most common in children and typically spontaneously resolves.

Very similar clinical presentations are seen with **mastocytosis in cats** and although the frequency of occurrence is markedly different, both the clinical presentations and prognoses are not dissimilar. In veterinary medicine the term mastocytosis also includes mast xcell tumours. Mastocytosis is the second most common feline cutaneous neoplasia in the USA, with a reported incidence of 20% of all cutaneous tumours. Interestingly it has a reported incidence of only 10% in the UK.

Mast cell numbers

Mast cells are derived in the bone marrow and play an important role in many body functions and are present in every tissue. They play an essential role in wound healing and are surveillance cells for the immune system. Before one can diagnose an increased number of mast cells, there needs to be some definition of a "normal" number... the following numbers refer to skin.

In dogs, reported numbers (per HPF) have ranged with site: e.g. in the ears - 16.9, ventral abdomen - 5.5 and nasal planum - 2.4 (Emerson and Cross 1965). Olivry et al (2001) sampled the lateral thorax and obtained 12 cells /mm2 from normal dogs and 19 cells /mm2 from atopic dogs.

In cats, the normal number of mast cells is frequently cited as between 4 - 20 per HPF (Yager JA). In cats with allergic dermatitis, mast cells (and eosinophils) are prominent in the superficial dermis and the numbers reached can be quite incredible! In a study by Noli, from Welle's group, mast cell density varied from 170.3 to 503 cells/mm2 (mean 314.9 cells/mm2). In a study by Roosje, there was a wide variation between mast cell numbers both within and between the control and affected cats, however the mast cell counts were significantly higher in the allergic group

In humans mast cell numbers are also used in the classification of diseases. High mast cell numbers in the superficial dermis and decreasing in the deeper dermis have been reported in allergic dermatitis. Increased numbers in both atopic dermatitis (both lesional and non-lesional skin) and nummular eczema have been reported (Järvikallio A).

The WHO classifies systemic mastocytosis in humans based on major and minor criteria: the major criterion is the presence of multifocal, dense aggragates of > 15 mast cells (as detected with tryptase) in bone marrow or other extracutaneous organs.

Clinical presentations of cutaneous mastocytosis in the cat:
3 distinct clinical forms can be described:

1. The first resembles an inflammatory skin disease, a pruritic maculopapular eruption and is referred to by some authors as *benign cutaneous papular mastocytosis* or *mastocytic hyperplasia*, by others as *urticaria pigmentosa*. This has been reported in sphinx (Vitalli) and devon rex (Noli) cats.
2. The second is of diffuse cutaneous mastocytosis. This is differentiated from the above by the clinically diffuse-lichenified skin although multiple, miliary papules are also typically present. This is rare and behavior cannot be estimated, malignancy may occur.
3. The third is of papules and nodules, solitary or multiple - cutaneous mast cell tumours. Mast cell tumors are quoted as causing between 2 and 21% of all skin tumours in cats. They are the third most common cutaneous tumor in cats under one year of age (after lymphoma and mesenchymal tumours). They are generally less aggressive than those of dogs, nevertheless the rate of metastasis of cutaneous mast cell tumours has been reported to range from 0 to 20%.

Benign cutaneous mastocytosis is characterised by abnormal growth and spread of mast cells in the skin and was originally reported in young Siamese cats. In these kittens it caused diffuse lichenification and thickening of the skin, usually on the ventral trunk. Intense itching was evident. Treatment is symptomatic and includes medication to control itching and prevent self-inflicted skin damage. Noli reported that EFAs helped control the exacerbation of maculopapular eruptions and that symptoms may appear as greasy seborrhea on the head and dorsum. Pruritus and pigmented macules may also be present if cats are affected by secondary bacterial infection. *In 2013 Colombo reported 3 Devon Rex cases with compatible clinical presentation and histopathology which were all diagnosed with a dermatophyte infection and all of which responded completely to antifungal therapy.*

Cutaneous mast cell tumors in the cat can be separated into three major groups based on cell type and clinical appearance as they carry quite different prognoses.

1. Multiple papules, predominantly in kittens and cats < 4 years old and Siamese are predisposed. This is characterised histopathologically by an atypical, poorly granulated cell type which was referred to in the original publication by Wilcox as "histiocytic". Prognosis is generally regarded as good as the lesions frequently spontaneously resolve. Wilcox identified a "subtype" of mast cell tumor which was composed predominantly of "histiocytic" cells found in multiple *subcutaneous* nodules in cats predominantly less than 4 years of age and 17/18 (95%) were Siamese. Four of these cats were available for "long term follow-up" and the tumors underwent spontaneous regression over a four year period.

2. The most common form of cutaneous mast cell tumor in cats is a focal, well differentiated lesion **affecting older cats**. Often initially presented as a localised alopecia, inflamed and plaque-like lesion - it may be confused with allergic skin disease. This most frequently presents on the head, especially periocular and on the eyelids, but is also commonly seen on the legs, trunk and neck. The plaques may progress into firm nodules of up to 3cm in size. Nodules are also typically alopecic, although up to a quarter may ulcerate. Prognosis is guarded to good, dependant on the histopathology. Most neoplastic nodules of cats occur in the older cat, are solitary and are likely to be to be malignant. Solitary mast cell tumours provide an exception to the "likely to be malignant" rule of thumb. Poor prog-

nosis may be correlated with a high mitotic index (>5-8 / 10 HPF's), atypia and - to a lesser degree - pleomorphism. In one of the better studies - by Bettini - tumours with marked anisocytosis and mitotic activity recurred or spread to other sites within 2-3 months.

3. The third clinical form of cutaneous mast cell tumor is of multifocal papules, which may begin as very small papules easily confused with miliary dermatitis - but with normal skin in between the nodules. Typically firm, round and well demarcated, the white to yellow papules and nodules measure between 0.2cm and **1.0**cm in diameter This type of MCT is typically comprised of a well differentiated mast cells. Prognosis is guarded to good, dependant on the histopathology. Poor prognosis may be correlated with a high mitotic index (>5-8 / 10 HPF's), atypia and - to a lesser degree - pleomorphism. This form has been reported to develop into systemic mastocytosis but this is uncommon. Systemic mastocytosis with involvement of the spleen and liver has been reported to range from 10 to 20% of all cases of feline mastocytosis and it must also be remembered that primary visceral mastocytosis will also occasionally metastasise to the skin. Mastocytaemia has been identified in up to 43 percent of cases of mastocytoma.

Feline paraneoplastic Syndromes

- **Mast Cell Tumors**

Two cases of mast cell tumor with associated unusual systemic changes have been reported in the literature. One case showed anemia secondary to phagocytosis of the erythrocytes by the neoplastic mast cells (paraneoplastic anemia). A second syndrome occurs whereby an eosinophilia and eosinophilic peroitoneal and pleural effusions have been associated with visceral MCT. As eosinophilia may be interpreted as a clinical clue for allergies or parasitic diseases, this paraneoplastic syndrome is particularly relevant for dermatologists.

- **Exfoliative Dermatosis**

The initial reports included cats with concurrent thymoma and this was regarded as a paraneoplastic syndrome.

Key Clinical changes: excessive scaling, erythema & hypotrichsosis => alopecia. Typically begins on the head. It is seen in older cats (8 years +). There have been anecdotal reports of cats where the thymoma was surgically removed and the skin returned to normal. However a large study failed to identify thymoma in approximately half the cases.

Diagnosis is based on characteristic dermatopathology findings; a subsequent search for possible thymoma is indicated.

Skin biopsy: features parakeratosis, hyperkeratosis und single cell necrosis frequently with an interface dermatitis (basal layer vacuolation, basal layer single cell necrosis, pigment incontinence). In some cases a marked mural folliculitis is also present and on occasion this may also be associated with a loss of sebaceous glands.

Prognosis: is poor, unless a thymoma can be identified and surgically removed.

Treatment: is generally symptomatic and is aimed at using anti-inflammatory agents for pain management and topical moisturizers to manage the scaling. The inflamed skin should also be monitored for development of secondary infections.
Cyclopsorin may be useful symptomatically

- **Feline Paraneoplastic Alopecia**

Key Clinical changes: Alopecia with an especially characteristic "shiny" appearance to the skin. Typical clinical location is the ventral abdomen and flanks - but the legs are also commonly affected. Secondary yeast infections are common and when present the yeast are typically present in large numbers. Pruritus or perhaps more commonly pain (which may present as pruritus because the cat is licking itself frequently) is common.

Pathogenesis: The exact pathogenesis is not understood. These cats were initially associated with pancreatic adenocarcinoma. Subsequently a wider range of pancreatic and liver tumors have been reported.

Diagnosis: the classic clinical picture with an ultrasonographic evidence of a pancreatic or liver mass is highly suggestive. In many cases the cat is not yet systemically symptomatic; the cutaneous changes precede systemic signs. The classic histpathology shows a marked follicular atrophy, not associated with an epidermal atrophy. The epidermis is in fact markedly abnormal and an absence of cornification is a key feature (and explains the clinically glistening skin). Unfortunately from a diag-

nostic viewpoint, the tumor may not always be visible at the time of initial presentation; the author has seen cases where the ultrasound identification of a pancreatic / liver tumor was not possible until some 3-4 months into the clinical disease process.

- **Panniculitis**

Has been observed in association with Lymphoma in the cat, (not as in the dog with pancreatic tumors)

- **Bowenoid-In-Situ-Carcinoma (BISC)**

Key clinical changes: Multifocal, hyperpigmented macules, +/- scaling, + / - lichenification. The edges of the lesions are typically sharply demarcated, they may be 1-2 mm elevated above the adjacent epidermis. They are often present in thickly haired areas of the body and may be initially identified by the owners as “rough feeling skin”. The cat usually shows no irritation and frequently does not lick at the lesion.

Pathogenesis: The exact pathogenesis is not known, but Papillomovirus has been identified within the hyperplastic epidermis in a number of studies (Fel Papilloma Virus #2 is the most common but there are others). FIV &/ oder Diabetes Mellitus have been identified in many affected cats and should always be investigated.

This may indeed not be a truly paraneoplastic syndrome, rather a syndrome associated with possible systemic disease.

Prognosis: Solitary lesions do occur and there may be a complete clinical remission with excision surgery in some cases, in others new lesions appear at a later date. Nevertheless multiple lesions are the most common presentation. Progression to invasive SCC is a recognised, although relatively late to develop and uncommon sequelae.
Demodex felis has also been found directly in affected lesions.

Selected References:

Mast cell numbers

EmersonJ.L., Cross, R.F., (1965) The distribution of mast cells in normal canine skin. Am. J. Vet. Res. 26, 1379-82.

Roosje PJ, Koeman JP, et al (2004) Mast cells and eosinophils in feline allergic dermatitis: a qualitative and quantitative analysis. J Comp Pathol. Jul;131(1):61-9

Yager J.A., Wilcox B.P.(1994) Colour Atlas and text of Surgical Pathology in the Dog and Cat. Dermatopathology and Skin Tumors. Wolfe

Olivry T., Dunston S.M., et al (2001) Characterization of the inflammatory infiltrate during IgE-mediated late phase reactions in the skin of normal and atopic dogs. Vet Dermatol. Feb;12(1):49-58.

Noli C, Welle M, et al (2003). Quantitative analysis of tryptase- and chymase-containing mast cells in eosinophilic conditions of cats. Vet Pathol. Mar;40(2):219-21

Järvikallio A, Naukkarinen A, et al (1997) Quantitative analysis of tryptase- and chymase-containing mast cells in atopic dermatitis and nummular eczema. Br J Dermatol. Jun;136(6):871-7.

Papular dermatitis / Benign mastocytosis

Noli, C et al (2004) Papular eosinophilic/mastocytic dermatitis (feline urticaria pigmentosa) in Devon Rex cats: A distinct disease entity or a histopathological reaction pattern? Vet Dermatol 15:253-259

Vitale, C.B.; Ihrke P.J. Olivry, T. et al (1996) Feline Urticaria pigmentosa in three related Sphinx cats Vet Derm. 7, 227-33

Colombo S, Scarampella F et al. (2012) J Feline Med Surg. Dermatophytosis and papular eosinophilic/mastocytic dermatitis (urticaria pigmentosa-like dermatitis) in three Devon Rex cats. Jul;14(7):498-502.

Mast cell tumors

Wilcock, B.P. Yager, J.A. & Zink M.C. (1986) The morphology and behavior of feline cutaneous mastocytomas. Vet Path 23, 320-4

Skeldon N C A, Gerber K L, Wilson R J and Cunnington S J (2010).

Mastocytaemia in cats: prevalence,detection and quantification methods,

haematological associations and potential implications in 30 cats with

mast cell tumours, J Fel Med and Surg 12 (12): 960-966

Melanie Dobromylskyj October 2013. Prognostic testing into Mast Cell Tumors; Veterinary Times.

Withrow & MacEwen’s Small animal clinical oncology. Elsevier Health Sciences, 2013.

Argyle, D. et al. (2012) European consensus document on mast

cell tumours in dogs and cats Veterinary and comparative oncology 10, 3 e1-e29

Paraneoplastic syndromes

Madewell B R, Gunn C and Gribble D H (1983). Mast cell phagocytosis

of red blood cells in a cat, Vet Path 20(5): 638-640

Brooks, D.G. Campbell, K.L. et al (1994) Pancreatic paraneoplastic alopecia in 3 cats. JAAHA 30, 557-63

Scott, D.W. Yager, J.A. Johnston, K.M. (1995) Exfoliative dermatitis in association with thymoma in three cats. Fel Pract. 23, 8-13.

Linek M, Rüfenacht S, et al. (2015) Non-thymoma associated exfoliuative dermatitis in 18 cats Vet Dermatol. Feb;26(1):40-5

HISTOPATHOLOGICAL PATTERNS OF SKIN DISEASES

Monika Welle

Pattern analysis, which was originally invented for human dermatology was subsequently adopted for veterinary medicine and is now employed world wide to diagnose histopathologically skin diseases in animals.

Pattern analysis is a morphological approach in which the recognition of a specific histological pattern in low power leads the pathologist to a group of diseases.This group can then be further subdivided by zooming into high power to assimilate fine details and thus to identify a specific skin disease. Although it is not always possible to identify a specific disease the pattern analysis approach does allow at least grouping the lesion into a list of differential diagnoses. To interpret the histological lesions further it is necessary for the pathologist to get adequate biopsy samples, as well as detailed historical and clinical information from the submitting veterinarian. It is further necessary that the pathologist knows the clinical appearance of the different skin diseases because the pattern of various disorders might be similar. Very often the final interpretation needs a discussion with the clinican.

Even if knowledge about veterinary dermatology increases almost daily, the categories of pattern analysis are still in the process of evolution. As a result you may find slightly different classifications in various textbooks. The following patterns work best for us.

1. **Perivascular dermatitis**
2. **Interface dermatitis - Cytotoxic dermatitis**
3. **Vasculitis (and vasculopathies)**
4. **Nodular and / or diffuse dermatitis**
5. **Intraepidermal vesicular / pustular dermatosis**
6. **Subepidermal vesicular / pustular dermatosis**
7. **Perifolliculitis, folliculitis, and furunculosis**
8. **Non-inflammatory diseases of the adnexa**
9. **Miscellaneous dermal changes**
10. **Panniculitis**

It is important to know that more than one pattern can be present in biopsies. In these cases their importance has to be ranked. The beauty of pattern analysis is that the histopatholgical pattern reflects very well the clinical picture seen in a patient.

1. Perivascular Dermatitis

Perivascular dermatitis can be seen alone or together with other patterns. Of all the inflammatory reaction patterns, perivascular dermatitis is the **most common** and unfortunately the least diagnostic.

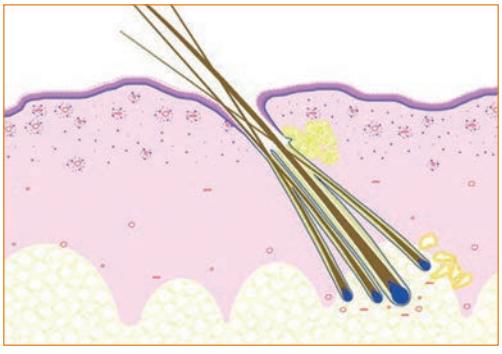

Superficial perivascular dermatitis

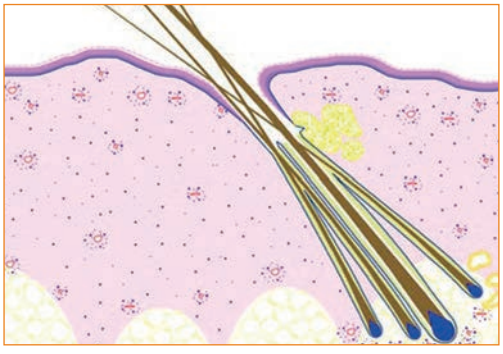

Deep perivascular dermatitis

In the diagnostic approach this pattern has to be interpreted together with:
1) The distribution of the infiltrate as it relates to depth
2) The nature of the infiltrate
3) The associated epidermal changes
4) Other patterns present in the skin biopsy

1) Distribution of the infiltrate

According to the involvement of the vascular plexuses you find the following distribution patterns:

- Superficial perivascular dermatitis → superficial plexus only (all animals)
- Periadnexal → middle plexus only (all animals) → see also below perifolliculitis and / or nodular
- Superficial and deep perivascular dermatitis → all three plexuses involved; in cat and horse often the superficial and deep plexus is involved exclusively

2) Nature of the infiltrate

The perivascular infiltrate is invariably mixed. Lymphocytes, histiocytes, and mast cells belong to the skin-associated lymphoid system (SALT). It is important to have a “feeling” about the normal background population of inflammatory cells in the different species.

- **Neutrophils** indicate that the lesion is either acute or ongoing (subacute). In the latter mononuclear cells (lymphocytes and plasma cells) are admixed with neutrophils. Neutrophils indicate often the presence of pyogenic bacteria (skin disease with microbial etiology or self trauma).
- **Lymphocytes** are present in the normal dermis. Increased numbers of lymphocytes and plasma cells in skin lesions indicate an immune response to strong antigenic stimuli.
- Predominance of **plasma cells** is mainly associated with chronic bacterial infections.
- Large numbers of **eosinophils** suggest ecto- or endoparasites, fleabite hypersensitivity, food hypersensitivity, mosquito bite hypersensitivity or herpes virus infection (only in cats). Note that in the cat mast cells are often predominating in hypersensitivity reactions.
- **Mast cells** are increased in allergic dermatitis, and especially in the cat they may comprise more than 50% of the infiltrate.

Based on the epidermal changes perivascular dermatitis can be subdivided into three types:

- Perivascular dermatitis without significant epidermal changes
- Perivascular dermatitis with prominent spongiosis (and exocytosis)
- Perivascular dermatitis with prominent epidermal hyperplasia

3) Associated epidermal changes

a. Hyperkeratosis

This is an increased thickening of the cornified layer due to increased epidermal turnover or delayed shedding of squames. Two different types of hyperkeratosis are known:

- **orthokeratotic** (anuclear, keratinised cells)
- **parakeratotic** (nucleated, abnormally keratinised cells)

Changes can be generalized or focal. Ortho- and parakeratotic hyperkeratosis occurring in alternating layers are indicative of episodic changes in epidermopoiesis.

In **orthokeratotic hyperkeratosis** it is important to distinguish between **basket weave** and **laminar to compact** hyperkeratosis.

Parakeratotic hyperkeratosis indicates abnormal cornification that results in the retention of pyknotic nuclei in the cornified layer. If the parakeratosis is **patchy** and in conjunction with spongiosis it is a sign of prolonged trauma and part of the dermatitis reaction.

If the parakeratosis is **widespread** and involves the follicular ostia or if it is not associated with spongiosis, it points towards an underlying metabolic cause.

b. Hyperplasia of the epidermis

Epidermal hyperplasia is an increase in thickness of the epidermis due to an increase in the number of keratinocytes. Epidermal hyperplasia is also known as acanthosis

but this term refers only to hyperplasia of the stratum spinosum. Epidermal hyperplasia is the result of a rapid response of the epidermis to injury, as seen in the dermatitis reaction. They are classified as follows:

- **regular:** diffuse uniform increase in thickness without formation of rete ridges
- **irregular:** formation of rete ridges, uneven in shape and depth of dermal penetration
- **psoriasiform:** rete ridges of even width and depth
- **papillated:** epidermis develops a folded appearance with projections above the normal skin surface

- **pseudo-epitheliomatous:** invasive form of hyperplasia simulating a squamous cell carcinoma. Occurs most often at the borders of chronic ulcerations

c. Spongiosis of the epidermis
Intercellular edema in the epidermis is called **spongiosis**.

Spongiosis results in the separation of keratinocytes by edema fluid and can lead to formation of spongiotic vesicles. It is common in all acute inflammatory processes and non-diagnostic. In association with other diagnostic features all acute inflammatory processes should be considered.

It is important to distinguish **intracellular edema** from spongiosis. This so called **hydropic degeneration** represents a degenerative change of keratinocytes with formation of intracytoplasmic vacuoles.

Hydropic degeneration is mainly of importance if affecting the basal cell layer and the outer root sheath of the hair follicle → points directly to the interface group of dermatoses.

"Epidermal pallor" (intracellular edema of the stratum spinosum) and **Ballooning degeneration** (marked intracellular edema in all layers of the epidermis) are distinctive forms of intracellular edema.

d. Exocytosis
Migration of inflammatory cells into the epidermis. It is frequently associated with spongiosis.

e. Epidermal necrosis
Epidermal necrosis can be **focal, "punched out" or widespread.**

f. Apoptotic cells
A rare apoptotic keratinocyte can be found in any inflammatory skin disease. Larger numbers are suggestive of a cytotoxic event.
Satellitosis describes the clustering of mononuclear cells around dead keratinocytes.

g. Acantholysis
Loss of cohesion between keratinocytes leads to intraepidermal vesicle formation with free, round keratinocytes within the vesicle. The free keratinocytes are called acantholytic cells.

2. Interface Dermatitis (cytotoxic dermatitis)

Per definition interface characterizes a reaction pattern that targets the lower level of the epidermis and the upper level of the dermis → the dermo-epidermal interface. Pathogenetically it reflects a cytotoxic T-cell mediated effector immune response. In many cases the initial trigger/antigen remains unknown but viral infections and tumours may play a role. This pattern is characterized by epidermal basal cell damage (hydropic degeneration and/or apoptosis) and the subsequent events resulting from this damage. These are most often visible as a band-like subepidermal infiltrate with exocytosis of the inflammatory cells into the lower levels of the epidermis. Therefore the dermo- pidermal interface is obscured (that is where the name interface comes from). Nevertheless, not in all lesions characterized as interface the dermoepidermal junction is obscured. This is particularly true for cases where the lympocytic infiltrate is scarce. Therefore interface dermatitis has been subdivided as:

- **Cell-poor** (few inflammatory cells; main lesion is the damage of basal cells; dermo-epidermal junction usually not obscured)
- **Cell-rich** (band-like mononuclear infiltration at the dermo-epidermal junction obscuring the junction in addition to basal cell damage)

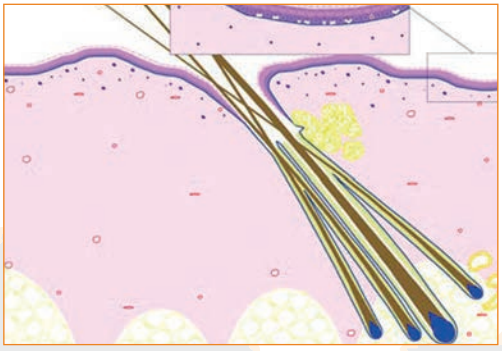

Cell poor interface dermatitis

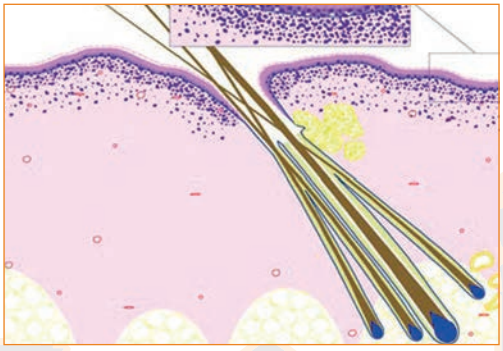

Cell rich interface dermatitis

Note that the same disease may sometimes present as cell-poor or cell-rich.You will also find “hydropic” for cell-poor and “lichenoid” for cell-rich in the literature. As lichenoid is used by some (dermato-)pathologists for bandlike without basal cell damage, we prefer not to use this term and classify interface dermatitis as cell-poor and cell-rich.

Reading skin biopsies one will also see histopathological changes which are categorized as an interface pattern although they do not fulfill the criteria mentioned above (basal cell damage). One example is erythema multiforme in which apoptotic cells are present in all layers of the epidermis and basal cells are not always damaged. Therfore Murphy suggested already 1995 for human dermatology to use the term cytotoxic dermatitis instead of interface dermatitis. He considers this pattern as a”finite number of reaction patterns that may occur in human skin consequent to the infiltration of reactive T cells”.

Julie Yager and others including us are in favour of replacing the term interface by cytotoxic dermatitis. Interface dermatitis is a morphologically inconclusive term, since single cell necrosis/apoptosis can occur throughout the whole epidermis and not just dermo-epidermal interface.

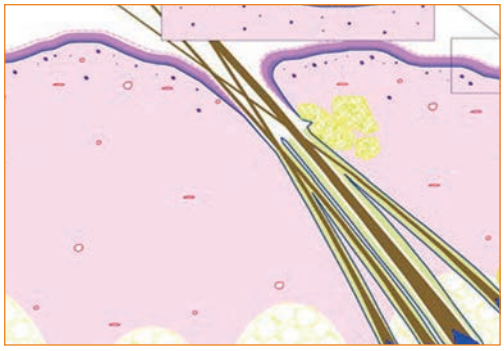

Cytotoxic dermatitis

Cytotoxic dermatitis can also result in confluent cell death, such as in toxic epidermal necrolysis and not only in individual cell death, such as in graft versus host reactions or drug reactions.

However, as the term interface is established, it is unlikely to be dislodged in the near future.

Subepidermal band-like infiltrate WITHOUT INTERFACE CHANGE!

A band-like infiltrate can also occur without epidermal damage. The inflammatory infiltrate does not obscure the dermo-epidermal junction but may mimic interface lesions. This pattern is **much more common** than true interface dermatitis.

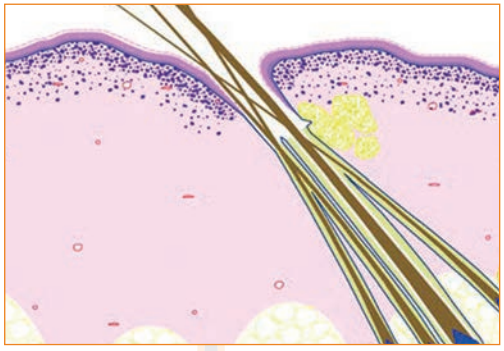

Subepidermal band-like dermatitis

3. Vasculitis (and vasculopathies)

In this pattern the cutaneous blood vessels are targeted. Vasculitis can be primary or secondary. If it is primary the changes in the vessel wall are the primary feature of

the disease. If it is secondary the vascular damage occurs secondary or concurrent with another disease process. The process may be either inflammatory (vasculitis) or degenerative (vasculopathy). Vasculitis is a **challenging diagnosis** and may easily be overlooked. Large or small vessels can be affected. However, the small vessel vasculitis is most commonly seen in dogs and cats.

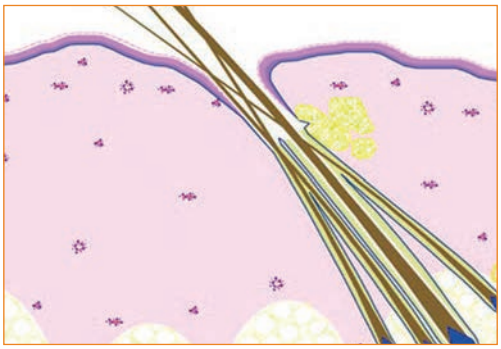

Vasculitis

Pathologists use the terms vasculopathy and vasculitis variably. Some use "**vasculitis**" only in cases where inflammatory cells are present within the vascular wall. Cases with vascular wall damage but absence of intramural inflammatory cells are referred to as **vasculopathy**. Other pathologists use cell-rich vasculitis for the former and **cell-poor vasculitis** for the latter lesions. Note that in dogs and cats cell- poor vasculitis (vasculopathy) is much more common than a cell-rich vasculitis and frequently the more obvious histological findings are the changes occurring secondary to the vasculitis.

4. Nodular and / or diffuse Dermatitis

In **nodular dermatitis** infiltrating inflammatory cells form discrete clusters. Such "dermal nodules" are usually multiple, but occasionally may be large and solitary. In contrast, **diffuse dermatitis** denotes a cellular infiltrate that is so dense, that discrete cellular infiltrates are no longer easily recognized. Note that not all nodules present histologically can be appreciated as such clinically.

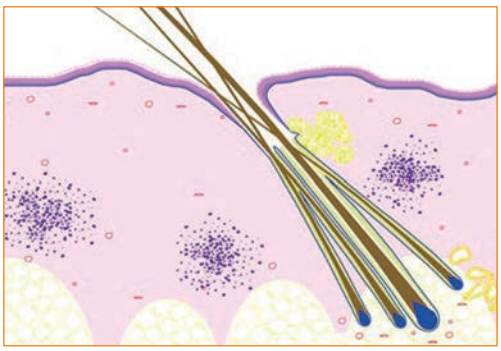

Nodular dermatitis

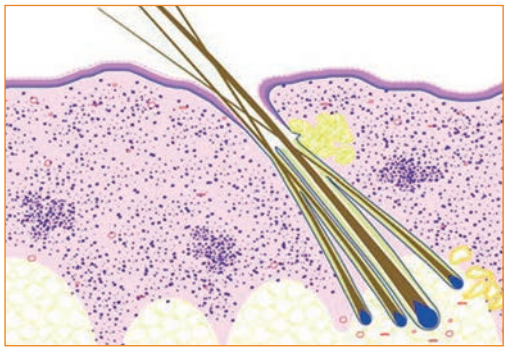

Diffuse dermatitis

The **granulomatous** inflammation is a subgroup of the nodular pattern and represents a tissue reaction to various stimuli. The histiocyte or macrophage is the predominant cell type. Neighbouring granulomas can merge and thus granulomatous dermatitis is nodular to coalescent. If the infiltrate is diffuse, we call it histiocytic. Granulomatous infiltrates that contain larger numbers of neutrophils are called **pyogranulomatous**. A granulomatous or a pyogranulomatous dermatitis may be infectious or non-infectious. The infectious agent is not always visible with special stains and can, in many cases, only be detected by culture or PCR.

Non-granulomatous diffuse dermatoses are composed of eosinophils, lymphocytes or in rarer cases mast cells.

The inflammatory cell type as well as the anatomical distribution of the nodules is indicative of the possible etiology.

Three pathological processes may be associated with eosinophilic infiltration

- **Flame figure** → focal degeneration of collagen associated with degranulation of eosinophils; occurs in all species and can be found in a variety of inflammatory diseases and in mast cell tumors.
- **Eosinophilic mush** → focal coagulation necrosis of eosinophils. It occurs in eosinophilic granuloma and mast cell tumors. In the horse it is a diagnostic feature of habronemiasis, but is also found in axillary nodular necrosis.
- **Collagenolysis** → a special type of collagen degeneration, which acts as a foreign body and eli-

cits a granulomatous (palisading) response. It occurs in feline and equine eosinophilic granuloma. Currently the existence of collagen degeneration in eosinophilic granuloma is under discussion.

5. Intraepidermal vesicular/pustular Dermatosis

This pattern is recognized by the presence of vesicles, bullae or pustules within the epidermis. In order to use these terms correctly you have to know that:

- A **vesicle** is a circumscribed, fluid-filled cavity forming within or beneath the epidermis, which is less than 0.5 cm in diameter
- A **bulla** is a vesicle greater than 0.5 cm in diameter
- A **pustule** is a vesicle or a bulla filled with inflammatory cells (neutrophils or eosinophils)

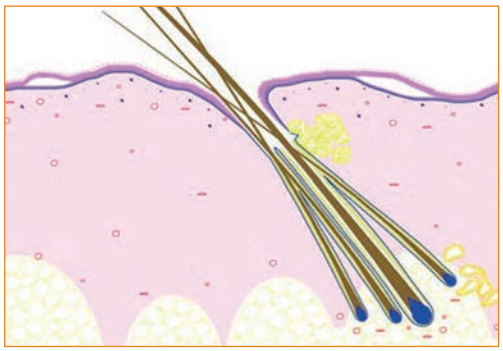

Intraepidermal vesicular dermatitis

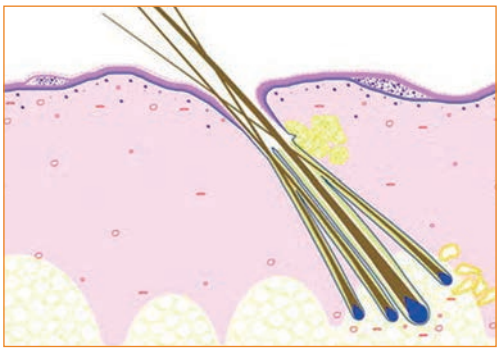

Intraepidermal pustular dermatitis

Vesicles, bullae or pustules in the epidermis can be located in the different epidermal layers. The location is an important diagnostic or rule-out clue. The following locations can be observed:

- Subcorneal
- Intragranular
- Panepidermal
- Suprabasilar

To identify the underlying mechanism for the blister formation it is crucial to biopsy intact vesicles, bullae or pustules. If this is not possible due to the size of the lesion a scalpel biopsy instead of a punch biopsy is recommended. If this is not possible the punch should be taken at the edge of the lesion to assure that the blister roof stays attached to the biopsy.

The following mechanisms can lead to the formation of vesicles and bullae:

Mechanism:		**Disease:**
• Spongiosis	→	allergic dermatitis, bacterial pustules
• Intracellular edema	→	viral infections (herpes, pox)
• Acantholysis	→	autoimmune disease, inherited, (bacterial)
• Cleavage	→	frictional (not a disease)

It is helpful to observe the bottom of the blister to distinguish the mechanism of blister formation. Be aware that friction during biopsy sampling can cause cleavage especially at edges. These can often be considered as “usable artefacts”, as normal intercellular or basement membrane adhesion is quite strong.

Pustules may be filled with either neutrophils, eosinophils or lymphocytes. The predominant cell type in pustules suggests the underlying disease.

6. Subepidermal vesicular / pustular dermatosis

A split at the dermo-epidermal junction characterizes this pattern. The roof of the vesicle is made up by the full thickness epidermis. Differentiation within this group, however, is often only possible by using immunohistochemistry and / or molecular biological methods. The chief pitfall is artefactual separation of the dermis from the epidermis caused by poor biopsy technique or insufficient fixation

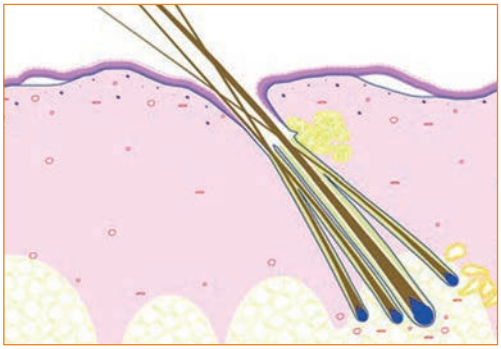

Suprabasilar vesicular dermatitis

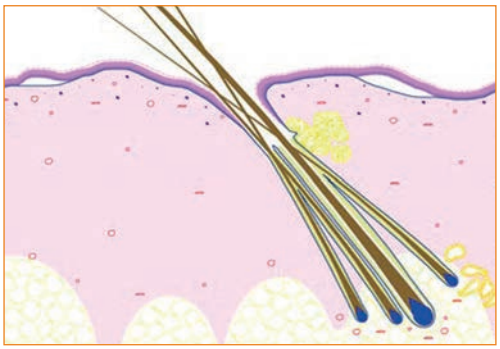

Subbasilar vesicular dermatitis

Subepidermal vesicular diseases must be differentiated from subepidermal blistering secondary to basal cell damage in interface lesions such as dermatomyositis, bullous lupus and bullous drug eruption.

In these latter diseases the blister roof is ragged, while in the real subepidermal vesicular diseases basal cells are intact and form a smooth surface of the blister roof. In addition, missing apoptosis of basal keratinocytes is an important differentiating feature.

7. Perifolliculitis, Folliculitis and Furunculosis

1) Perifolliculitis

A perifolliculitis is an accumulation of inflammatory cells around a hair follicle without involvement of the follicular wall. Perifolliculitis is mostly a sign of a folliculitis in remission, especially if it occurs in conjunction with perifollicular fibrosis and large numbers of plasma cells. It is essential to determine the cause of the perifollicular fibrosis since some nodular diseases have a periadnexal pattern as well and perifollicular fibrosis may be a feature of the chronic lesions (e.g. sebaceous adenitis).

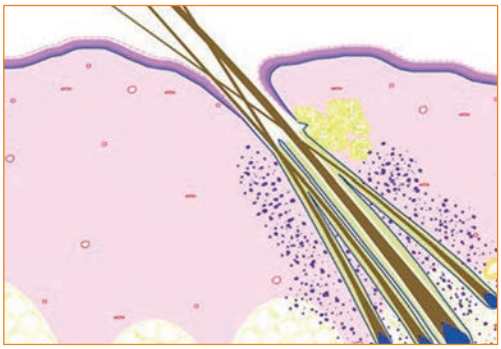

Perifolliculitis

Attention: Do not confuse perifolliculitis with nodular dermatitis with a mainly perifollicular distribution (e.g. sebaceous adenitis).

2) Folliculitis

To diagnose folliculitis, inflammation either within the follicular wall or the pilar channel must be evident. It can be subdivided as follows:

- **Mural folliculitis**
- **Luminal folliculitis**
- **Bulbitis**

Mural folliculitis

In mural folliculitis the inflammation targets the wall of the follicle and the follicular lumen may only be secondarily involved. The follicular wall is damaged from the outside.

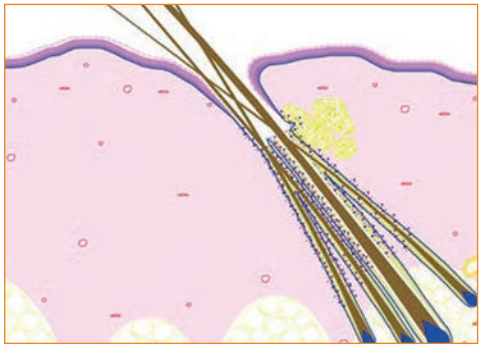

Mural folliculitis

Mural folliculitis has been further subdivided as follows:
- Interface
- Infiltrative
- Necrotizing (destructive)
- Pustular

a. Interface mural folliculitis
Analogous to interface dermatitis pathologic changes (hydropic degeneration, keratinocyte apoptosis, lymphocytic exocytosis) target the outermost layer of the hair follicle. Perifollicular inflammation may be cell-poor or cell-rich. Interface mural folliculitis may be associated with epidermal interface changes.

b. Infiltrative mural folliculitis
The follicular wall is infiltrated by lymphocytes and / or histiocytes in the absence of hydropic degeneration and apoptosis. Like in interface mural folliculitis lesions with or without epidermal lesions may be seen. In our experience, in many cases additional destructive changes of the follicular wall can be seen in the biopsies. In these cases the infiltrate is intermingled with neutrophils.

c. Necrotizing (destructive) mural folliculitis
This usually eosinophil-dominated inflammation causes the rupture of follicles with hemorrhage, mucinosis and edema. Necrosis of the follicular wall is also seen in severe case of granulomatous infiltrative mural folliculitis.

d. Pustular mural folliculitis
Microabscesses and pustules form within the follicular wall under the follicular stratum corneum, producing subcorneal or intragranular follicular pustules.

Luminal folliculitis
Luminal folliculitis implies the accumulation of inflammatory cells within the lumen of the follicle. There may be evidence of inflammation throughout the follicular wall. In contrast to mural folliculitis the follicle is damaged “from inside out”.

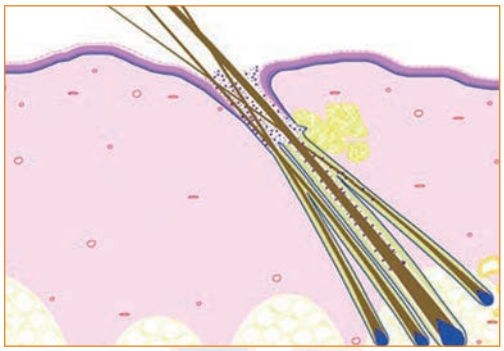

Luminal folliculitis

Luminal folliculitis is by far the most common histological type in the dog and is usually associated with infectious agents. Note that acantholytic cells may be seen in the follicular lumen in cases of bacterial or fungal luminal folliculitis.

Bulbitis
In bulbitis the infiltration is targeting the inferior portion of the hair follicle. This pattern is seen in alopecia areata

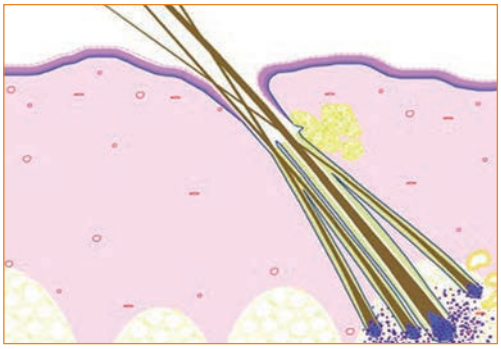

Bulbitis

Furunculosis
Furunculosis signifies the rupture of hair follicles due to inflammatory damage. It most commonly occurs as a result of luminal folliculitis, and less commonly as a result of necrotizing mural folliculitis. Furunculosis results in pyogranulomatous inflammation

of the surrounding dermis, and occasionally the subcutis. **Due to being nodular, it may be initially confused with a nodular / diffuse pattern.**

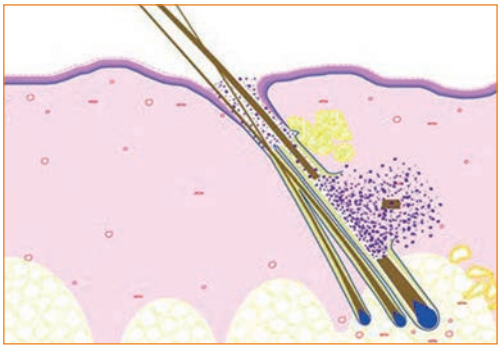

Furunculosis

The identification of follicular involvement makes correct designation possible. This is however, sometimes difficult, since only remnants of hair shafts or fragments of keratin may be left of the follicle. These remnants induce a foreign body-type reaction with moderate numbers of eosinophils. When eosinophils are the dominant cells, an eosinophilic folliculitis was most likely the primary cause.

8. Non-inflammatory diseases of the adnexa

In most publications regarding pattern analysis a pattern called “Atrophic dermatosis” is described. It has been included in the pattern analysis to describe the non- inflammatory lesions of the skin, characterized by atrophic epithelial / follicular and connective tissue changes. Since this pattern does not include all non-inflammatory skin lesions we replaced “Atrophic dermatoses” by two new patterns designated as:

- Non-inflammatory diseases of the adnexal structures (outlined under 8)
- Miscellaneous dermal changes (outlined under 9)

1) Hair cycle arrest
To produce new hairs, existing follicles undergo recurrent phases of controlled growth (anagen), regression of the lower follicle (catagen), and relative quiescence (telogen). The release of the club hair, which results in shedding of the hair shaft, has been described as a fourth distinct cycle phase which occurs independently of the other cycle phases and is named exogen. Another term which has been introduced recently in hair cycle terminology is “kenogen”. It applies to a lag phase in which hair follicles have passed the telogen stage, lost their hair fiber (exogen), and remain empty for a certain time before the new anagen phase is reinitiated.

In most textbooks you will find the diseases, which we have classified as hair cycle arrest, under follicular atrophy. However, as it is generally accepted that the underlying mechanism of the majority of

these diseases is not primary atrophy but an impaired hair cycle, we suggest to use this term instead of atrophy.

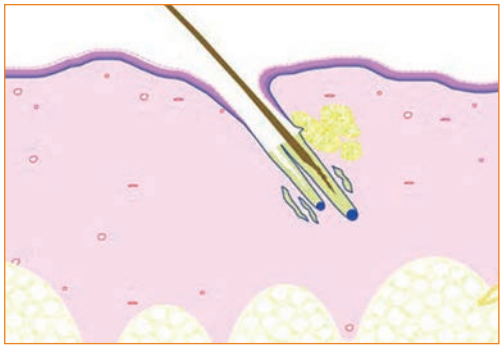

Hair cycle arrest

Hair cycle abnormalities are associated with extrinsic or intrinsic factors that inhibit or stimulate the induction or promotion of the different hair cycle phases. Hair cycle arrest may be a consequence of endocrine dysfunctions. However, the etiology of the majority of hair cycle abnormalities still has to be elucidated.

The following features point towards a hair cycle abnormality:
- Reduced number of anagen follicles
- Increased number of kenogen follicles (formerly called hairless telogen)
- Increased number of atrophic hair follicles
- Dystrophic follicles
- Infundibular dilation with increased infundibular keratin
- Excessive trichilemmal keratinisation
- Eventually miniaturized hair follicles (pattern baldness)
- Diffuse orthokeratotic hyperkeratosis of epidermis
- Frequently concurrent secondary bacterial infection and seborrhea

Hair cycle abnormalities of unknown etiology and endocrinopathies, other than hyperadrenocorticism and recurrent flank alopecia, are **extremely difficult to distinguish**. In many cases only a thorough history and additional blood testing lead to a final diagnosis.

2. Follicular atrophies associated with ischemia
In contrast to hair cycle arrest in “true” follicular atrophies all hair follicles are severely atrophic and secondary follicles may be absent. Follicles are devoid of hair shafts and often only a thin, short epithelial strand is left. Prominence and homogenization of the connective tissue surrounding the external root sheath is a frequent finding.

Additional histological features that may be associated with true follicular atrophy include:
- Vasculopathy
- Vacuolation and apoptosis of outer root sheath basal cells (interface mural folliculitis)
- Vacuolation of epidermal basal cells
- Prominence of the follicular fibrous sheath
- Smudging and homogenization of dermal collagen

3. Abnormal development
Abnormal development of hair follicles may results in congenital alopecia or alopecia which develops early in life. These types of alopecia are caused by the abnormal development of hair follicles (dysplasia). The term “**dysplasia**” is defined as an abnormal development of tissues or organs, associated with alterations in size, shape, and organization of cells. Follicular dysplasia may result in an absolute absence of hair follicles (**aplasia**) or in the formation of malformed hair follicles and/or hair shafts. The hair shafts are malformed as a consequence of changes in quantity or quality of the structural proteins and /or lipids that make the hair shaft. In contrast **dystrophy** is regarded as an acquired disorder arising from defective or faulty nutrition in the broader sense.

The following features point towards a dysplastic / dystrophic disorder:
- Malformed adnexa
- Dysplastic or malacic hair shafts
- Abnormal deposition of melanin
- Absence of or incomplete follicles

4. Other changes seen in adnexal structures
In addition to the above-mentioned changes the following changes can be seen in adnexa:
- Sebaceous gland hyperplasia
- Sebaceous gland dysplasia

9. Miscellaneous dermal changes

1) Degenerative / dysplastic diseases
The characteristic features of degenerative / dysplastic diseases of the dermis are changes in the dermal collagen and / or elastin, which may be congenital or acquired. These diseases are challenging and frequently the diagnosis cannot be made on a histological basis. However, a good clinical history can suggest such a disease. Skin biopsy may reveal striking dermal abnormalities or normal skin. When changes are present, collagen fibers may be more eosinophilic, fragmented, shortened, and disoriented. Masson`s trichrom stain may be useful for the lightmicroscopic evaluation of animals with collagen disorders (e.g. some forms of Ehlers-Danlos syndrome). In some cases a distinct dermal atrophy may be seen (e.g. topical corticosteroid reaction). Changes in elastin fibers are seen mainly in solar elastosis and are characterized by tangles of amphophilic fibers often parallel to the surface epidermis in the superficial dermis.

The underlying etiology of the congenital disorders is known in some cases but in the majority of the disorders in animals the cause has not yet been determined.

2) Dermal deposits
Dermal deposits of abnormal material are seen in:
- Calcinosis cutis
- Calcinosis circumscripta
- Osteoma cutis
- Cutaneous mucinosis
- Cutaneous amyloidosis

3) Fibrosing dermatitis (Scarring dermatitis)
Dermal fibrosis marks the resolving stage of an intense inflammatory process. Thus, fibrosing dermatitis alone is of minimal diagnostic value.

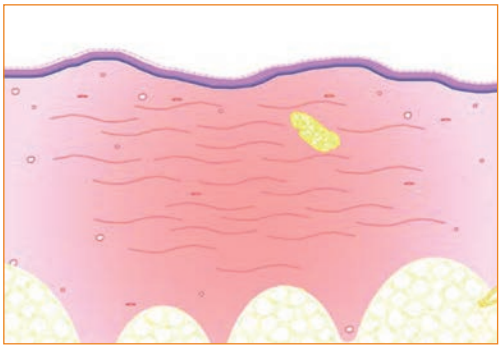

Scarring dermatitis

10. Panniculitis

Panniculitis refers to an inflammation of the subcutis. The panniculus is commonly involved as an extension of the dermal inflammatory process especially in suppurative or nodular dermatoses. Likewise, there is usually some deep dermal involvement in virtually all panniculitides.

There are three major types:
- **Lobular panniculitis** in which the lobules of fatty tissue are primarily affected
- **Septal panniculitis** in which the interlobular connective tissue is mainly involved
- **Diffuse panniculitis** in which both anatomic areas are affected

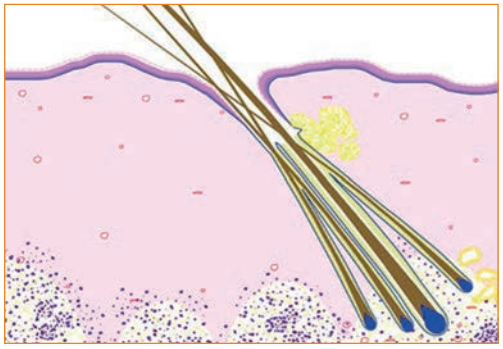

Panniculitis

Patterns of panniculitis appear to have little diagnostic or prognostic significance. If at all you may keep in mind that a **metabolic** cause may underlie a lobular panniculitis. In septal panniculitis, it is important to check for **vasculitis** and to consider a s**ystemic hypersensitivity reaction**. In diffuse panniculitis think of an infectious agent.

The diffuse type is the most common one in the dog and the septal type is the most common one in the cat.

The most common inflammatory type of panniculitis is **pyogranulomatous**. Panniculitis may also be granulomatous, neutrophilic, lymphocytic, eosinophilic, necrotizing, or fibrosing.

Concluding remarks

Skin diseases have a pathologic continuum and thus reflect various combinations of acute, subacute, and chronic changes. Furthermore, animals can have more than one dermatosis at the same time. Therefore it is common, that several biopsy specimens from the same animal show two or more reaction patterns. For example hypersensitivity reactions (perivascular pattern) are commonly associated with secondary bacterial infections (folliculitis / furunculosis). Furthermore pathologists sometimes have to struggle with histologically normal biopsy specimens although clinical evidence of disease is present or with cases where the histopathology does not reflect the clinical picture. These are the challenging cases that may be very difficult to interprete. A good cooperation and honest discussions between clinicians and pathologists are essential to solve these cases.

Pemphigus

Der Pemphigus Komplex in der Humanmedizin umfasst 4 Varianten mit unterschiedlichen Symptomen, histopathologischen Charakteristika und Prognosen. Allen Formen ist eine Blasenbildung in der Epidermis auf Grund der Lyse der Desmosomen (der interzellulären ‚Brücken' zwischen den Keratinozyten) gemein. Diese Lyse führt zu einem Verlust der interzellulären Kohäsion und anschließender Blasenbildung mit intravesikulären ‚akantholytischen Zellen', abgerundeten Keratinozyten mit zentralem Nukleus und deutlich begrenztem Zytoplasma ohne irgendwelche erkennbaren Organellen, deren Form an ein Spiegelei erinnert. Der Kohäsionsverlust wird durch eine körpereigene Produktion von Antikörpern gegen bestimmte Teile des Desmosoms (Desmogleine) verursacht. Die häufigste Form des Pemphigus-Komplexes bei Katzen ist der *Pemphigus foliaceus*. Es kommt zu einer Pustelbildung im Stratum spinosum oder Stratum granulosum der Epidermis und/oder des Haarfollikelepithels. Die meisten Katzen haben einen idiopathischen Pemphigus. Von dieser Form ist die auslösende Ursache nicht bekannt. Pemphigus kann aber auch durch Medikamente ausgelöst werden. Bei einem Patienten, der zu Beginn der Krankheit oder kurz vorher Medikamente aus anderen Gründen erhalten hat, sollte an diese Form gedacht und das Medikament gewechselt oder die Therapie beendet werden. Und schließlich gibt es bei einigen Katzen mit Tumoren Pemphigus als paraneoplastisches Syndrom.

Bei der Katze ist die Epidermis sehr dünn, deswegen sind diese Primärläsionen sehr kurzlebig, die Pusteldecke reißt schnell ein und Krusten bestimmen das klinische Bild. Wenn diese Krusten entfernt werden, dann liegt darunter eine Erosion vor, das heißt, ein Teil der Epidermis ist immer noch intakt und die Läsion blutet nicht. Ulzera sind selten (da Teile des Stratum spinosums noch intakt sind und die unterliegenden Basalzellen, Basalmembran und Dermis schützen).

Klinik

Die Erkrankung ist gekennzeichnet durch Pusteln und Krusten, die follikulär oder auch nicht-follikulär sein können, je nach dem, ob Haarfollikel betroffen sind oder nicht. Oft sind die Pusteln so groß, daß sie mehrere Follikel überspannen. In der Regel treten die ersten Läsionen an den Ohren (insbesondere der Innenflächen der Ohrmuscheln), am Nasenspiegel, um die Augen und die Lippen sowie an den Pfoten auf. Die Krankheit breitet sich in manchen Fällen auf den ganzen Körper aus. Hyperkeratose der Fußballen ist nicht selten, in einigen wenigen Patienten ist diese Ballenhyperkeratose das einzige Symptom. Eitrige Paronychie wird im Gegensatz zum Hund ebenfalls gesehen, auf Druck entleert sich bei den betroffenen Krallen cremiger Eiter, der zytologisch bewertet werden sollte.

Diagnose

Zytologie kann Hinweise auf diese Erkrankung geben. Zytologische Präparate sollten bevorzugt als Aspirate intakter Pusteln genommen werden, wenn dies nicht möglich ist, können Papeln aspiriert werden. Eine weitere Alternative ist die Entfernung von Krusten und das Anfertigen eines Abklatschpräparats von der darunter liegenden Erosion. Diese Methode ist bei Katzen häufig die Methode der Wahl, weil intakte Pusteln nicht leicht gefunden werden können. Die Präparate werden mit DiffQuick gefärbt und sind in der Regel durch eosinophile oder neutrophile Granulozyten dominiert. Sie können oft zusätzlich akantholytische Zellen aufweisen (mehrere zusammenhängende akantholytische Zellen sind von erhöhter diagnostischer Bedeutung). Dieser Befund erhärtet den Verdacht, ist jedoch nicht pathognomonisch, da bei schweren Pyodermien oder *Trichophyton*-Infektionen die freigesetzten Enzyme der eingewanderten neutrophilen Granulozyten ebenfalls eine Zerstörung der Desmosomen mit Bildung akantholytischer Zellen zur Folge haben können.

Die Diagnose aller Formen wird stets durch eine *Biopsie* gesichert. Bioptiert werden Pusteln, wenn irgend möglich. Die sorgfältige und vorsichtige Exzision der Pusteln ist enorm wichtig. Wenn keine Pusteln gefunden werden können, werden Papeln und krustöse Veränderungen bioptiert (im letzteren Fall empfiehlt es sich, auf dem Bericht für den Pathologen zu vermerken, die Krusten mit zu bearbeiten, da die diagnostischen Veränderungen (insbesondere bei der Katze) manchmal ausschließlich in den Krusten zu finden sind!). Proben zur Bewertung von direkter Immunfluoreszenz werden in Michel's Lösung fixiert. Die diagnostische Bedeutung von direkter Immunfluoreszenz sowie immunohistochemischen Methoden (die bei Formalin-fixierten Proben angewendet werden können) ist umstritten und hängt zu einem hohen Grad von Methoden und Fachpersonal des jeweiligen Labors ab.

Plasmazytische Pododermatitis

Die Pathogenese dieser Krankheit ist nicht geklärt. Klinisch schwellen ein oder mehrere Fußballen an einer oder mehreren Pfoten an und zeigen feine weissliche Linien sowie Schuppenbildung an der Ballenoberfläche. In diesem Stadium ist die Krankheit in der Regel nicht schmerzhaft. In fortgeschrittenem Stadium kann es zu Geschwüren, Schmerzhaftigkeit und Lahmheit kommen, sekundäre bakterielle Infektionen sind möglich.

Histopathologisch ist eine diffuse, von Plasmazellen dominierte Entzündung zu sehen, spezielle Färbungen und Tests für eine Anzahl von viralen und bakteriellen Organismen verliefen negativ. Allerdings kann in seltenen Fällen auch eine tiefe Neoplasie wie ein Hämangiosarkom von einer plasmazytären Entzündung oberflächlich überdeckt sein.

Immunsuppressive Therapie wurde beschrieben, die momentan bevorzugte medizinische Behandlung ist Doxyzyklin (10 mg/kg täglich) für 3-6 Wochen. Chirurgische Entfernung des entzündeten Gewebes wurde ebenfalls als geeignete Therapie veröffentlicht.

Lupus erythematodes

Diese Krankheit kommt als diskoider Lupus, kutaner Lupus und systemischer Lupus vor und kann in diesem Rahmen nicht vollständig abgehandelt werden. Der systemische Lupus ist durch eine variable Kombination von Polyarthritis, Hautläsionen (in der Regel am Rumpf), Glomerulonephritis, Blutdyskrasien sowie eine Anzahl von selteneren Symptomen wie Pleuritis oder intermittierendes Fieber gekennzeichnet. Läsionen sind Erytheme, Erosionen und Geschwüre. Beim kutanen Lupus ist ausschliesslich die Haut betroffen, beim diskoiden Lupus sind die Hautläsionen auf das Gesicht beschränkt und typischerweise durch Depigmentation und Geschwüre des Nasenspiegels charakterisiert. Eine Grenzzonendermatitis mit Basalzellapoptose ist die charakteristische histologische Veränderung, bei systemischem Lupus können Anämie, Thrombozytopenie, sowie die für eine Glomerulonephritis klassischen Blut- und Urinveränderungen gesehen werden. Gelenkspunktion können nicht degenerierte neutrophile Granulozyten ergeben, auch ohne die zwingenden klinischen Symptome wie Gelenksschwellung oder Lahmheit.

Viele Fälle von diskoidem Lupus sind durch UV Strahlung ausgelöst oder zumindest verschlimmert. In solchen Fällen ist ein Schutz vor UV Strahlen mittels Sonnencreme oder Vermeidung von direkter Sonnenbestrahlung angesagt. Beim häufigen diskoiden oder fokalen kutanen Lupus können bei leichten Fällen Vitamin E und/oder essentielle Fettsäuren zum Einsatz kommen, bei schwereren Fällen können eine Kombination von Doxyzyklin und Nicotinamid (jeweils 250-500 mg/Tier dreimal täglich), oder lokal Takrolimussalbe (0.1%ig, zweimal täglich) Anwendung finden. Doxyzyklin sollte bei Katzen als Monohydrat in Pastenform verabreicht werden, damit sind Ösophagusprobleme weniger wahrscheinlich. Bei selteneren systemischem Lupus oder schweren Fällen von kutanem Lupus kann eine aggressive Immunsuppression nötig sein.

Immunsuppressive Therapie

Die Therapie von vielen immunbedingten Hautkrankheiten beruht auf Immunsuppression. Immunsuppressive Therapie sollte nur bei gesicherter Diagnose verwendet werden. Ein Versuch der Immunsuppression ohne Diagnose ist gefährlich, da für den Patienten möglicherweise lethal.

Die immunsuppressive Therapie ist Kunst und Wissenschaft zugleich, denn sie erfordert Erfahrung mit der Erkrankung, den jeweilig verwendeten Medikamenten sowie gute Zusammenarbeit mit den Patientenbesitzern. Alle nachfolgenden Informationen sind lediglich als Richtwerte zu betrachten, jeder Patient ist individuell zu therapieren. Ich ändere meine Dosierungen je nach Zustand des Patienten, Verlauf der Erkrankungen und Auftreten von Nebenwirkungen, manchmal wöchentlich! Ich würde empfehlen, daß Sie bei den ersten Patienten, die Sie immunsupprimieren wollen, mit einem bestimmten Medikament beginnen (und Glukokortikoide bieten sich auf Grund ihres Preises sowie ihrer klinisch meist leicht ersichtlichen Nebenwirkungen an) und erst dann das nächste Medikament verwenden, wenn Sie das Gefühl haben, Ihr ursprüngliches Mittel der Wahl gut im Griff zu haben. Patienten, die auf eine Therapie mit Ihrem ‚Mittel der Wahl' nicht ansprechen, sollten Sie überweisen oder zumindest einen Kollegen konsultieren, der Ihnen auf diesem Gebiet Erfahrung voraus hat.

Glukokortikoide

Die am häufigsten verwendeten Medikamente sind Glukokortikoide wie Prednisolon. Ich verwende eine Anfangsdosis von 2-4mg/kg zweimal täglich bei der Katze. Dem Besitzer wird erklärt, welche Nebenwirkungen möglich sind und daß der Patient bei jeglicher ungewöhnlichen Entwicklung wieder vorgestellt werden sollte oder zumindest ein Telefonanruf unbedingt nötig ist.

Nach 2 Wochen untersuche ich den Patienten wieder. Patienten fallen zu diesem Zeitpunkt in eine von drei Gruppen:

1. Sie sind in Remission (oder fast in Remission) bei gutem Allgemeinbefinden
2. Ihre Symptomatik ist klinisch zufriedenstellend, aber Nebenwirkungen übersteigen die tolerierbare Grenze (die durch Patienten wie durch Besitzeransprüche gleichzeitig bestimmt wird)
3. Die Verbesserung des Zustandes hält sich in engen Grenzen.

Die letzteren Szenarios verlangen eine Änderung der Therapie. Im ersten Fall empfiehlt es sich, die Therapie fortzusetzen, allerdings wird die Dosierung verringert. Bei Patienten, bei denen die Remission nur sehr zögernd eintritt, subtrahiere ich nach (fast) vollständiger Remission in der Regel ein Viertel der Dosis alle 2 Wochen, anfänglich ein bißchen mehr und später ein bißchen langsamer, bis sich die ersten Anzeichen eines Rezidivs zeigen. Dann wird die nächsthöhere Dosis als Erhaltungsdosis fortgesetzt. Bei Patienten, die auf Therapie sehr schnell ansprechen oder die unter Glukokortikoiden schwere Nebenwirkungen zeigen, wird die Dosis etwas schneller reduziert. Manchmal kann die Verabreichung von Medikamenten ganz eingestellt werden. In diesen Fällen handelte es sich vielleicht um einen von anderen Medikamenten verursachten Pemphigus.

Die Therapie sollte regelmäßig kontrolliert werden. Da auf Glukokortikoidtherapie okkulte Infektionen der ableitenden Harnwege nicht selten sind, ist eine Urinuntersuchung und Kultur alle 6-12 Monate sinnvoll. Zur Erkennung einer durch die Immunsuppression begünstigten Cholangiohepatitis können Leberfunktionstests, Biopsien oder bakterielle Kulturen nützlich sein.

Zyklosporin
Zyklosporin scheint bei Katzen mit Pemphigus besser zu wirken als bei Hunden mit dieser Krankheit. In einer retrospektiven Studie wurden 15 Katzen entweder mit einer Kombination von Zyklosporin und Glukokortikoiden oder Chlorambucil und Glukokortikoiden behandelt. Die Katzen die initial mit 5 mg/kg/Tag Zyklosporin sowie Glukokortikoiden behandelt wurden, konnten öfter mit ausschliesslich Zyklosporin in Remission gehalten werden (6/6) als Katzen, die mit Chlorambucil und Glukokortikoiden behandelt wurden. 4/6 dieser Katzen benötigten sowohl Dexamethason als auch Chlorambucil als Erhaltungstherapie. Erbrechen und Durchfall sind die häufigsten Nebenwirkungen von Zyklosporin bei der Katze.

Chlorambucil
Chlorambucil ist eines der ‚ungefährlichsten' Immunsuppressiva. Knochenmarkssuppression ist die häufigste Nebenwirkung, deswegen ist ein Blutbild vor Beginn der Therapie, und nach 1, 2, 4 und 8 Wochen indiziert, danach alle 3-12 Monate. Meine Anfangsdosis beträgt 0.2mg/kg täglich, nach Remission wird jeden zweiten Tag therapiert und dann graduell die Dosis verringert. Chlorambucil ist das Mittel der Wahl vieler Veterinärdermatologen für die Behandlung von Autoimmunerkrankungen bei der Katze. Der Nachteil dieses Medikaments ist die lange Zeitspanne bis zur klinischen Verbesserung, sie kann bei Chlorambucil bis zu 6-12 Wochen betragen. Deshalb wird oft während der ersten Wochen Prednisolon oder Dexamethason zusätzlich gegeben.

Wenn ein Patient bei gradueller Verringerung der immunsuppressiven Dosis des jeweiligen verwendeten Medikaments oder während der Gabe von Erhaltungsdosen irgendwann einen Rückfall erleidet, dann kann dieser Rückfall eine Folge ungenügender Immunsuppression sein (d.h. die Dosis muß wieder erhöht werden) oder in Wirklichkeit kein Rückfall der Autoimmunerkrankung, sondern eine Sekundärerkrankung vorliegen (d.h. eine Erhöhung der Dosis führt zu einer signifikanten Verschlimmerung oder gar zu lethalem Ausgang!!!). Vergessen Sie nicht, dass Ihre immunsuppressive Therapie, wiewohl notwendig, Ihre Patienten für alle möglichen Sekundärinfektionen prädisponiert. Zytologie und Hautgeschabsel sind absolute Minimalanforderungen, wenn Sie einen solchen Patienten mit erneut auftretenden Läsionen untersuchen! Pilzkulturen und sogar erneute Hautbiopsien sind ebenfalls manchmal sinnvoll.

Ich möchte hier noch einmal wiederholen, daß es für Patienten mit immunsuppressiver Therapie keine Standardrezepte gibt und Sie mit den Besitzern regelmäßig und häufig Kontakt haben müssen. Nur so lernen Sie den Patienten und die Eigenheiten der behandelten Erkrankungen gut genug kennen. Gute Kommunikation ist in allen Bereichen der Veterinär-medizin von Bedeutung, aber für das Wohlbefinden Ihrer Patienten mit Autoimmun-erkrankungen besonders notwendig!

Internistische Erkrankungen mit Hautbeteiligung

Astrid Wehner

Das Erscheinungsbild und die Integrität der Haut werden durch innere Faktoren wie Hormonspiegel, Ernährungszustand und den generellen Gesundheitszustandes des Patienten bestimmt. Hautveränderungen können daher ganz spezifische Indikatoren auf zugrundeliegende internistische Erkrankungen sein.

Verfärbungen der Haut

Petechien und Ecchymosen geben sichtbare Hinweise auf eine Thrombozytopenie. Ein Hämatom hingegen könnte von einem lokalen Trauma oder einer sekundären Gerinnungsstörung stammen.

Ein Ikterus gibt Hinweise auf eine massive Bilirubinerhöhung. Ist der Patient zeitgleich anämisch, ist dieser in der Regel prähepatisch durch Hämolyse entstanden. Ist der Hämatokrit im Normalbereich, ist der Ikterus in der Regel hepatisch (durch eine primäre Hepatopathie bedingt) oder posthepatisch (idR durch eine Gallengangsobstruktion bedingt).

Endokrinopathien

Hypothyreose

Schilddrüsenhormone sind wichtig für Haut- und Haarkleid. Sie fördern die anagene Phase des Haarfollikels. Viele betroffene Hunde werden daher mit Alopezie, v.a. im Bereich des dorsalen Halses, der dorsalen Schwanzseite, der Druckpunkte und der Flankenregion, vorgestellt. Die Haare sind trocken und brüchig. Nach dem Scheren wachsen die Haare idR schlecht nach. Verhornungsstörungen treten auf und die Hautdicke nimmt durch Einlagerung von Glykosaminoglykanen zu. Die meisten Haarfollikel verbleiben in der telogenen Phase. Hyperpigmentation kann auftreten. Die physiologische Hautbarriere ist gestört und eine verminderte Neutrophilen- und Lymphozytenfunktion tritt auf, welche sekundäre Infektionen mit Bakterien, Hefen oder Demodexmilben begünstigt.

Hyperadrenokortizismus

Hypercortisolismus, der die Folge eines spontanen Krankheitsbildes oder iatrogen bedingt sein kann, führt zu Verhornungsstörungen, Hemmung der Fibroblasten und Kollagenproduktion. Klinisch fallen eine dünne Haut, verzögerte Heilung und fragile Haut auf. Symmetrische Alopezie kann sich entwickeln. Hautgefäße treten in Erscheinung und Komedonen sowie Hyperpigmentation bilden sich. Eine erhöhte Anfälligkeit für Hautinfektionen besteht. Die Ursache für eine Calcinosis cutis ist in den meisten Fällen die Folge eines Hypercortisolismus. Hierbei handelt es sich um eine dystrophische Kalzifizierung der Haut. Die so entstandenen Plaques können ulzerieren und blutige Krusten bilden. Die dorsale Halsregion ist besonders häufig betroffen, der Juckreiz kann ausgeprägt sein.

Katzen mit Hyperadrenokortizismus leiden unter einer extrem dünnen und fragilen Haut, die unter Spannung zum Einreißen neigt. Die meisten Katzen mit Hyperadrenokortizismus sind von einem sekundären Diabetes mellitus betroffen.

Hyposomatotropismus

Ein angeborener Wachstumshormonmangel führt zu Zwergwüchsigkeit. Diese Auffälligkeit steht bei betroffenen Tieren absolut im Vordergrund. Ohne Behandlung behalten betroffene Tiere zeitlebens ein Welpen-ähnliches Haarkleid, da ein Wachstum der Deckhaare ausbleibt. Ein progressiver Ausfall der Unterwolle ist ebenfalls möglich.

Paraneoplastische Syndrome und Metastasen, die die Haut betreffen

Hodentumore (Hyperöstrogenismus)

Hyperöstrogenismus kann durch Ovarialzysten, Granulosazelltumore und Hodentumore (Sertolizelltumor) oder durch iatrogene Östrogenapplikation entstehen. Letzteres wird zur Inkontinenzbehandlung eingesetzt. Östrogene hemmen die anagene Phase des Haarfollikes und führen so zur Alopezie. Hyperpigmentation tritt häufig auf. Als schwerwiegende Nebenwirkung ist eine Knochenmarkssuppression mit Leukopenie und Thrombozytopenie anzusehen.

Feline Pankreaskarzinome

Pankreasadenokarzinome können zu einer meist symmetrischen bilateralen progressiven Alopezie führen, bei der die alopezischen Hautregionen auffällig glänzen, aber nicht fragil sind. Histologische Veränderungen der Haut implizieren epidermale Hyperplasie mit follikulärer Atrophie von Haut und Hautanhangsgebilden.

Noduläre Dermatofibrose
Renale Zystadenokarzinome oder Zystadenome, die gehäuft beim Deutschen Schäferhund und Schäferhundmischlingen auftreten, führen zu einer paraneoplastischen nodulären Dermatofibrose. Bei intakten Hündinnen können sich zusätzlich Leiomyome am Uterus bilden. Die Pathogenese des paraneoplastischen Syndroms ist unklar. Die knotigen, häufig auch ulzerierenden, Veränderungen treten zunächst an den Gliedmaßen auf und können sich über den Rücken bis zum Hals ausdehnen. Histologisch fällt eine kollagene Hyperplasie auf. Erstaunlicherweise können zwischen Auftreten der Hautveränderungen und dem Auftreten von morphologischen (sonographischen) Veränderungen der Nieren und der Entstehung einer renalen Azotämie Jahre vergehen.

Paraneoplastischer Pemphigus
Paraneoplastischer Pemphigus tritt selten auf, betrifft die Schleimhäute, mukokutanen Übergänge, aber auch die behaarte Haut und ähnelt im klinischen Erscheinungsbild dem Pemphigus vulgaris. Ursächlich liegen Neoplasien des Thymus und der Milz vor. Es werden Antikörper gegen die Proteine, die zur Verbindung der Keratinozyten wichtig sind, gebildet. Histologisch sind Veränderungen, die typisch für den Pemphigus vulgaris, Erythema multiforme und Pemphigus foliaceus sind, zu erfassen. Die Kombination dieser Veränderungen ist hinweisend auf einen paraneoplastischen Pemphigus.

Felines „Lung-Digit-Syndrome“
Das feline „Lung-Digit-Syndrome“ beschreibt Metastasen in die Phalangen, die durch verschiedene primäre Lungentumore entstehen. In der Regel sind mehrere distale Phalangen der gewichtstragenden Zehen betroffen. Es kann zur Ulzeration der bedeckenden Epidermis kommen. Die zugrundeliegenden Lungentumore können längere Zeit unentdeckt bleiben, wenn hinweisende Symptome nicht vorliegen. Die Pathogenese dieser Erkrankung ist unklar. Man postuliert, dass die Metastasen durch arterielle Embolisation entstehen.

Kutane Manifestation von systemischen Infektionserkrankungen

Protozoen
Leishmaniose kann in zwei Präsentation auftreten - der kutanen und der viszeralen Form. Beide können auch zusammen vorliegen. Die Hautläsionen umfassen Alopezie, Erytheme, Krusten- und Schuppenbildung sowie Ulzerationen, die sich an den Ohren, der Schnauze und mukokutanen Übergängen bilden. Tiere mit viszeraler Form sind systemisch krank. Klinisch und labordiagnostisch fallen Lymphadenopathie, Hyperproteinämie, Panzytopenie, Proteinurie und Azotämie auf. Die Diagnose wird durch Serologie oder PCR-Untersuchung gestellt.

Systemische Mykosen
Viele der systemischen Mykosen (Blastomykose, Cocciodioidomykose, Cryptokokkose, Histoplasmose, Aspergillose) verursachen Hautläsionen. Diese entstehen durch hämatogene Disseminierung des Pilzes in die Haut. Papeln, Knoten, Fistelgänge mit Exsudation und Ulzerationen können entstehen. Hautläsionen treten in 20-40 % der Fälle von caniner Blastomykose und feliner Cryptococcose auf. Durch Aspergillose verursachter chronischer Nasenausfluss kann im Bereich der Nasenöffnung zur Depigmentation führen. Diagnose wird durch Pilzkultur oder histologischen Nachweis der Organismen gestellt.

Viruserkrankungen
Eine seltene Manifestation von Staupe ist die „Hard-Pad-Disease“. Die Pathogenese dieser Keratinisierungsstörung der Ballen und des Nasenplanums ist ungeklärt. Das Staupevirus selbst hat einen Organtropismus für den Gastrointestinaltrakt, Respirationstrakt und das zentrale Nervensystem. Die Diagnose wird durch eine PCR-Untersuchung gestellt.

Das feline Herpesvirus kann eine ulzerative Dermatitis verursachen, die vornehmlich die dorsale Nase betrifft. Betroffene Katzen müssen nicht andere klinische Symptome eines Katzenschnupfens zeigen. Histologisch liegt eine nekrotisierende ulzerative Dermatitis mit einer starken eosinophilen Entzündung vor. Die definitive Diagnose erfordert den Nachweis von Einschlußkörperchen oder einen positiven PCR-Nachweis.

Autoimmunerkrankungen der Haut mit systemischer Beteiligung

Systemischer Lupus Erythematosus (SLE)
SLE ist eine multisystemische Autoimmunerkrankung. Die klassischen Auffälligkeiten sind Fieber, Polyarthritis, Dermatosen, Protein-Verlust-Nephropathie, Anämie und Thrombozytopenie. Hautveränderungen treten in ca. 30 - 60 % auf. Diese variieren im Erscheinungsbild: Erythem, Krustenbildung, Depigmentation, Alopezie und Ulzerationen sind möglich. Die Läsionen können im Gesicht, an den Ohren, den mukokutanen Übergängen und in der Maulhöhle auftreten. Intakte Epidermis ist erforder-

lich zur Diagnosestellung. Hier sind Basalzell-Apoptose und Basalzell-Vakuolisierung klassisch. Zur Diagnosestellung SLE ist der Nachweis einer Autoimmunerkrankung in drei Organsystemen erforderlich und der positive Nachweis von Antinukleären Antikörpern (ANA).

Erythema Multiforme (EM)
Die neue Terminologie sieht vor, Läsionen anhand ihres Schweregrades einzuteilen. EM minor beschreibt Läsionen, die nur eine Schleimhautoberfläche und weniger als 10 % der Körperoberfläche betreffen. Die Läsionen des EM major sehen ähnlich aus, betreffen aber mehr als eine Schleimhautoberfläche mit 10-50 % Beteiligung der Körperoberfläche. Man nimmt an, dass ein EM sich am häufigsten durch eine Medikamentenreaktion entwickelt. Es treten erythematöse Plaques und Macula auf, die ulzerierend können. Die Läsionen sind oft generalisiert und treten am Bauch, der Inguinalregion und den mukokutanen Übergängen auf. Histologisch sieht man in Arealen mit intakter Epidermis Apoptose mit Lymphozyten-Ansammlung.

Als extreme Form des EM wird die Toxische Epidermale Nekrolyse (TEN) klassifiziert. Hier liegt ein generalisiertes Erythem und eine bullöse Degeneration und Ablösung der Haut und Schleimhaut vor. Eine Medikamentenreaktion wird beim Hund vorwiegend postuliert. Bei einigen Fällen kann kein Auslöser identifiziert werden (idiopathisch).

Sterile Noduläre Pannikulitis (SNP)
Bei der SNP liegen ulzerative Knoten vor, die aufplatzen und Fistelgänge mit eitrigem Ausfluss bilden können. Oft liegt Fieber vor. Die Knoten treten im Bereich des Stammes oder lokalisiert auf. Es handelt sich um eine Ausschlussdiagnose beruhend auf negativen Spezialfärbungen aus tiefen Hautbiopsien und negativen Kulturen. Gelegentlich tritt Autoimmunität in anderen Organsystemen auf.

Hautmanifestation bei ernährungsbedingten und metabolischen Störungen

Zink-responsive Dermatose
Die Haut enthält ca. 20 % des Gesamt-Körperzinks. Rassen wie die Huskies und Malamutes können von einer Zink-Assimilationsstörung betroffen sein. Die Nahrung spielt hier keine Rolle. Es bilden sich Erytheme mit nachfolgender Alopezie und Krustenbildung. Die mukokutanen Übergänge im Gesichtsbereich, die Druckpunkten oder die Ballen sind betroffen. Histologisch fällt eine hochgradige follikuläre und epidermale parakeratotische Hyperkeratose auf. Zink in Form von Zinksulfat oder Zinkglukonat sollte in einer Dosis von 2-3 mg/kg/Tag für 4-6 Wochen verbreicht werden. Ein Zink-Mangel kann auftreten, wenn wachsende Hunde eine inadäquate Diät (zu wenig Zink) erhalten oder mit Calcium (Bindung von Zink) übersubstituiert werden. Betroffene Hunde zeigen krustige Plaques, entweder generalisiert oder an den mukokutanen Übergängen und Fissurbildung an den Ballen. Histologische Veränderungen gleichen denen der Zink-Assimilationsstörung.

Primäre Erkrankungen des Fettstoffwechsels
Erhöhte Blutfette sind in den meisten Fällen postprandial bedingt. Es können auch erworbene Erkrankungen vorliegen, die den normalen Lipid-Metabolismus verändern wie viele endokrinologische Erkrankungen, Pankreatitis, Cholestase oder Protein-Verlust-Nephropathien. Sind die Blutfette massiv erhöht (>10fach) und o.g. Erkrankungen können ausgeschlossen werden, muss an eine familiäre Fettstoffwechselstörung gedacht werden. Einige Hunderassen können von idiopathischer Hyperlipidämie oder Hypercholesterolämie betroffen sein. Bei den Hunden bestehen klinisch meist gastrointestinale oder neurologische Probleme. Bei Katzen kann eine Hyperchylomikronämie auftreten. Betroffene Katzen präsentieren sich mit Juckreiz und progressiver Alopezie. Gelegentlich akkumulieren Lipid-beladene Makrophagen in der Dermis und führen zu einer Xanthom-Formation, die sich als Plaques, Papeln oder Knoten manifestieren. Augenveränderungen können ebenfalls auftreten. Histologisch zeigen sich große schaumige Makrophagen und Riesenzellen. Anhand von Chylomikronentest, Triglyzerid- und Cholesterinbestimmung und ggf. Lipidelektrophorese lassen sich Erkrankungen des Fettstoffwechsels genauer klassifizieren.

Metabolische epidermale Nekrose (MEN) oder Superfizielle Nekrolytische Dermatitis (SND)
MEN oder SND ist eine seltene Hauterkrankung, der in der Regel eine Hepatopathie zugrunde liegt. Deshalb wurde auch die Bezeichnung „hepatokutanes Syndrom“ geprägt. Allerdings kann eine MEN/SND auch die Folge einer Pankreaserkrankung (Glukagon-produzierender Tumor), vakuolären Hepatopathie, Phenobarbital-Administration und intestinalen Erkrankung (Protein-Verlust-Enteropathie) sein. In der Regel sind ältere Tiere betroffen. Die Ballen entwickeln krustige, zu Fissuren neigende Ulzerationen. Die Läsionen können auch im Gesichtsbereich, an den Gießmassen oder Druckpunkten auftreten. Diabetes mellitus tritt bei 25-40 % betroffener Hunde auf. Sekundärinfektionen mit Bakterien oder Hefen sind häufig und komplizieren die Symptomatik. Die Diagnose beruht auf den typischen histologischen Veränderungen wie einer hochgradigen parakeratotischen Epidermis mit auffälligem intrazellulärem und extrazellulärem Ödem in der oberen Dermis und hyperplastischen

Basal-Zellen. Bei zugrundeliegender Hepatopathie könnte sonographisch ein Honigwaben-ähnliches Leber-Sonogramm vorliegen. Erhöhte Leberenzyme und Hypalbuminämie sind die häufigsten Laborauffälligkeiten. Die Hautveränderungen beruhen auf einem Aminosäuremangel, der die Folge eines erhöhten Aminosäure-Katabolismus der Leber ist. Die Prognose dieser Erkrankung ist als ungünstig einzustufen und die wenigsten Hunde überlegen länger als 6 Monate.

Literaturangaben beim Verfasser.

Zytologische Diagnostik (Abklatsch, FNA)

Nina Glos

Zytologische Untersuchungen bei Hautpatienten sind sehr nützlich. Sie sollten bei jedem juckenden, schuppenden, krustigem, haarlosen und übelriechenden Tieren gemacht werden. Zytologien sind preisgünstige, schnelle Untersuchungen, die Aufschluß über beteiligte Erreger (Bakterien, Hefen, Parasiten), Art der Entzündung, neoplastische Zellen und akantholytische Zellen geben können.

Benötigte Materialien sind saubere Objektträger (mit Mattrand zur Beschriftung), Bleistift zur Beschriftung, Klebestreifen, Ohrwattestäbchen (zur Entnahme zwischen Zehen, in Nasenfalten oder für Fistelexsudat), Feuerzeug zum Abflammen, Färbelösung, Deckgläschen und ein Mikroskop. Für Feinnadelaspirate (FNAs) werden zusätzlich 20-22 Gauge Nadeln und 5 bzw. 10 ml Spritzen verwendet.

1. Probengewinnung

a) Abklatschzytologie

- **Objektträger**

Abklatschzytologien mit dem Objektträger werden bei schmierig-fettigen und exsudativen Läsionen, Erosionen, Ulzerationen, Pusteln und Krusten, epidermalen Kolaretten und Fisteln gemacht. Der Objektträger wird vorsichtig auf die Läsion gedrückt.

- **Klebestreifen**

Diese Technik wird bei trockener Haut, im Zwischenzehenbereich, Hautfalten oder bei wehrhaften Tieren verwendet. Der Klebestreifen wird mit der klebenden Seite nach unten auf die Haut gepresst. Danach wird er wieder mit der klebenden Seite auf einen Objektträger mit einem Tropfen Methylen**blau oder der blauen Färbelösung des Diff Quicks aufgebracht.**

- **Tzanck-Präparat**

Hierbei handelt es sich um die Untersuchung von Pustelinhalt. Die Pustel wird mit einer 24-26 G Nadel vorsichtig geöffnet und dann wird der Objektträger vorsichtig darauf gedrückt.

- **Wattestäbchen**

Wattestäbchen werden auf der Hautoberfläche gerollt oder bei Ohrzytologien eingesetzt. Nach der Probenentnahme werden sie auf dem Objektträger ausgerollt.

- **Feinnadelaspiration**

FNAs werden mit einer 22 G Kanüle und einer 12 ml Spritze bei allen Arten von Umfangsvermehrungen gemacht. Dabei kann die Kanüle alleine verwendet werden oder mit aufgesetzter Spritze. Die Umfangsvermehrung wird zwischen den Fingern fixiert, die Kanüle mit der aufgesetzten Spritze eingeführt und dann wird mehrmals aspiriert. Bevor die Kanüle wieder herausgezogen wird, muss unbedingt vorher der Druck wieder abgelassen sein (sonst wird das Material in den Konus bzw. die Spritze eingesaugt). Die Kanüle wird nach dem Herausziehen abgenommen. Wird die Kanüle alleine verwendet wird sie genauso eingeführt und dann kann sie sternförmig in der UV bewegt werden.

Der Stempel der Spritze wird dann bei beiden Techniken aufgezogen, dann auf die Kanüle aufgesetzt und das gewonnen Material wird auf den Objektträger geblasen.

2. Fixierung und Färbung

Vor der Färbung der Präparate, müssen sie luftgetrocknet werden. Bei der Entnahme von fettigem Material kann der Objektträger durch die Flamme eines Feuerzeugs gezogen werden. Dies dient der besseren Haftung.

Zur Färbung eignet sich eine modifizierte Wright- Färbung (z.B. Diff- Quick® oder Hemacolor®).

3. Interpretation

a) Entzündungszellen

Neutrophile Granulozyten sind die ersten Zellen, die bei Entzündungen mobilisiert werden. Entzündungszellen mit intrazellulären Erregern sind pathognomonisch für eine Infektion

Eosinophile Granulozyten können Hinweise auf parasitäre oder allergische Ursachen geben.

Makrophagen sind deutlich größer und besitzen einen runden bis bohnenförmigen Kern. Sie können Bakterien, Hefen, Parasiten, Fremdkörpermaterial und Zellen (Entzüngszellen, Erythrozyten) phagozytiert haben.

Lymphozyten und **Plasmazellen** können bei chronischen Entzündungen gefunden werden.

b) Erreger
Bakterien sind am häufigsten. Sie werden zum einen anhand ihrer Form unterschieden. Es können Kokken (rundliche Bakterien) - häufig Staph. pseuintermedius und stäbcheförmige Bakterien (z.B. Pseudomonas spp) vorkommen. Zum anderen werden sie anhand ihrer Zahl (Anzahl pro „High Power Field“ HPF) und ihrer Lage (intrazellulär, extrazellulär, kolonisierend auf Keratinozyten) beurteilt.

Hefen sind am häufigsten *Malassezia pachydermatis*. Aber auch Candida spp. kommen gelegentlich vor.

c) Andere Zellen
Akantholytische Zellen (abgerundete Keratinozyten) können Hinweise auf Pemphigus foliaceus geben. Sie können aber auch bei *Trichophyton*- Infektionen und schweren bakteriellen Infektionen vorkommen.

Neoplastische Zellen können schwierig zu beurteilen sein. Zur Bestätigung der Diagnose ist in der Regel eine Biopsie nötig.

Mastzellen werden häufig bei Mastzelltumoren gesehen.

Hauttumore bei der Katze inkl. FNA

Sonya V. Bettenay

Bei der Katze sind bis zu 70% aller Hauttumoren maligne. Vier verschiedene Tumorarten sind für fast dreiviertel aller Hautneoplasien bei der Katze verantwortlich - die sind: Basalzelltumor, Mastozytose, Plattenepithelkarzinom und Fibrosarkom.

1. Basalzelltumor

Dieser Tumor ist der häufigste Hauttumor bei Katzen. Bei Katzen mittleren Alters bis älteren Katzen ist oft der Kopf oder Hals betroffen. Diese Tumoren sind oft alopezisch, knopfförmig, nicht pigmentiert und singulär, typischerweise 1-2cm groß und häufig zystisch. Die Entwicklung von einem bösartigen Tumor ist eher selten, diesen Tumoren sind allerdings problematisch auf Grund der lokalen Verbreitung.

Im Vergleich zu den singulären sind multizentrische Basalzell-Karzinome eher maligne. Retrospektive Studien sind etwas schwierig zu vergleichen, da feline Basalzelltumorenvor einiger Zeit - basierend auf histopathologische Veränderungen - in “benigne Basalzell-Tumore” (BZT) und “Basalzellkarzinome” (BZK) umgegliedert wurden. Basalzelltumoren werden weiter unterteilt in Trichoblastome (bänderförmig, 40%) und solid-zystische, apokrin-duktuläre Adenome (60%). BZK ist ein Rarität und ist typischerweise pigmentiert.

Diagnose:
Histopathologie ist nötig, um die BZT von BZK zu differenzieren, die Mitose-Rate und Architektur sind entscheidende Faktoren. Zytologie allein ist nicht differenzierend und kann auch verwirrend sein, da ein Tumor multifokal verschiedene Zellarten wie Basalzellen, oder Drüsenzellen (Talgdrüsen und Apokrindrüsen) zeigen und auch teilweise Plattenepithelkarzinom-ähnlich sein kann.

Therapie:
Großräumige Exzision ist die Therapie der Wahl. Da die Tumoren auch auf Bestrahlung empfindlich sind, ist diese Therapie bei Rezidiven oder bei nicht-vollständiger Entfernung empfehlenswert.

2. Kutane Plattenepithelkarzinome

werden mit ca. 7-10% alle kutanen Tumoren berichtet.

Zwei verschiedene klinische Gruppen werden klinisch und ätiologisch differenziert:

1. UV-assoziiert - normalerweise in weniger behaarten Gebieten bei weißen Katzen. Diese weißen Katzen hatten in einer Studie ein 13- fach erhöhtes Risiko (143/144 Tumoren von Kopf & Hals waren von nicht pigmentierter Haut), in einer anderen Studie waren 58/61 Plattenepithelkarzinomen am Nasenspiegel von nicht pigmentierter Haut. Siamesen, Himalaya und Perserkatzen sind seltener betroffen.

Das klinische Bild:
UV-assoziiert:
Die Läsionen sind zuerst entzündlich - das klinische Bild ist anfänglich ein Erythem und Schuppenbildung; Hypotrichose und Juckreiz sind nicht typisch. Die Tumoren sind am Nasenspiegel / am Übergang zum behaarten Nasenrücken, an den Ohrenspitzen & -rändern und präaurikulären Stellen am häufigsten zu sehen. Mit der Zeit entwickeln sich schuppige Krusten, Erosionen und dann blutige Krusten. Endstadium ist der Verlust von Gewebe und/oder Knötchenentwicklung. Ohrränder können sich “einrollen”. Nasenspiegel sind oft relativ schnell erodiert und blutig.

Differentialdiagnosen:
Nasenspiegel - eosinophiles Granulom, man kann manchmal eine Abklatschzytologie zur Differenzierung verwenden

Ohrränder - *Notoedres* kann selten eine schuppige Ohrmuschel verursachen, ist allerdings typischerweise hochgradig juckend

Präaurikular - allergische Dermatitis, Medikamentenüberreaktionen, Mastzelltumor

Diagnose:
Hautbiopsie, selten ist eine Zytologie diagnostisch.

Behandlung:
Chirurgie - Im Frühstadium hat die chirurgische Entfernung oft eine gute Prognose, da Plattenepithelkarzinome spät und langsam metastasieren. Eine Exzisionsbiopsie (auch ein Shavebiopsie) kann diagnostisch und (im ersten Fall) kurativ sein.

Bestrahlungstherapie ist für inoperable Tumoren geeignet. Photodynamische Therapie ist nur für Frühstadien und eher für Augenlider geeignet, da Bestrahlungstherapie die Hornhaut schädigen kann. In einer Studie sprachen ungefähr 80% die Fälle nach einmaliger Behandlung gut an.

Kryoptherapie wurde früher oft verwendet, ist jetzt von Bestrahlung und / oder photodynamischer Therpaie abgelöst worden. Trotzdem kann Kryotherapie für solitäre, kleine, wenig invasive Tumoren gut verwendet werden. Die Erfolgsrate liegt bei ungefähr 66%.

Systemische Behandlung ist nicht zu empfehlen.

Lokale Therapie (intraläsional) mit z.B. Bleomyzin kann gut wirksam sein - dafür sollte man einen Onkologen empfehlen.

2. Bowenoides In-Situ-Karzinom (BISC)

Intraepidermale, multizentrische, so genannte “in -situ” Plattenepithelkarzinome (Bowenoide, BISC) werden in der letzte Zeit häufiger diagnostiziert. Papillomviren wurden in läsionaler Epidermis bei manchen Katzen identifiziert (davon ist felines Papillomvirus 2 das häufigste), aber eine Korrelation zum Tumorgeschehen ist nicht bewiesen.

Das klinische Bild:
Mittelalte bis ältere Katzen (durchschnittlich 12 Jahre alt) sind betroffen. Der Tumor ist solitär aber typischerweise multifokal und tritt oft in dicken, pigmentierten und behaarten Stellen wie Rumpf, Kopf und Hals auf. Die Geschwulste werden oft eher gefühlt als gesehen - man muss die Haare scheren, um die Läsion gut beurteilen zu können. Die Tumoren sehen wie kleine schuppige, hyperpigmentierte Plaques mit unregelmäßigen Rändern aus und können sich lokal ausbreiten und/oder erhaben sein. Die weitere Entwicklung in invasive Plattenepithelkarzinome ist selten, aber möglich.

Diagnose:
Das klinische Bild ist typisch, eine Histopathologie ist allerdings nötig und die Diagnose ist manchmal etwas schwierig. Eine vollständige Exzisionsbiopsie ist kurativ für diese Läsion und erlaubt dem/der Pathologen / in ausreichend Gewebe.

Behandlung:
1. Chirurgische Entfernung (ein Median von fast 2 J läsionfreier Zeit)
2. Imiquimod-Creme (5%) (Aldara) täglich bis 3 Mal pro Woche (mit Handschuhen aufgetragen) ist oft fokal erfolgreich, hemmt aber nicht die Entwicklung neuer Läsionen. Nebenwirkungen sind lokales Erythem / Exsudation, weniger häufig erhöhte Leberenzyme, Neutropenie, Erbrechen.
3. Palliative Bestrahlung (8 Monate läsionfreie Zeit)
4. Photodynamische Therapie ist bei bis zu 100% der Fälle erfolgreich.

Diagnose (und Behandlung) eines zugrundeliegenden Diabetes mellitus, von FIV oder von sekundärer in der Läsion vorhandener Demodikose ist wichtig!

3. Mastzelltumor

Die häufigste Form des kutanen Mastzelltumors bei Katzen ist ein solitäres, gut differenziertes Plaque oder Knötchen bei älteren Katzen. Die ersten Veränderungen sind oft eine lokale alopezische, entzündete und plaque-artige Läsion, die mit allergischen Hauterkrankungen leicht verwechselt werden kann. Diese sind am häufigsten auf dem Kopf, insbesondere periokulär und an den Augenlidern, aber auch an den Beinen, Rumpf und Nacken. Plaques können sich in feste Knötchen von bis zu 3 cm Größe entwickeln. Knötchen sind in der Regel auch alopezisch und bis zu einem Viertel sind ulzeriert. Die Prognose ist abhängig von der durch Histopathologie bestimmten Malignität. Die meisten Tumoren treten bei älteren Katzen auf, sind solitär und werden wahrscheinlich bösartig. Solitäre Mastzelltumoren sind eine Ausnahme von der Regel “wahrscheinlich bösartig”. Eine schlechte Prognose ist eher mit einem hohen Mitoseindex korreliert werden (> 8.5 / 10 HPF ist), auch Atypie und - in geringerem Maße - Pleomorphismus. In einer der Studien - von Bettini - rezidivierten oder metastasierten Tumoren mit ausgeprägter Anisozytose und mitotischer Aktivität innerhalb von 2-3 Monaten.

4. Injektions- / Vakzine-assoziierte Fibrosarkome.

Bei der Katze können angeblich Spritzen alle Arten ein entzündungs-bedingtes Fibrosarkom auslösen. Vermutet wird - je entzündlicher, desto höher das Risiko einen Tumorentwicklung. Spritzen sollten bei Katzen nur verwendet werden, wenn keine alternative Methode (oral oder lokal) möglich ist. Eine regelmäßige, jährliche Impfung ist nicht bei allen Katzen indiziert.

Diagnose:
Zytologie kann Hinweise geben, Histopathologie ist nötig - und kann oft schwierig sein. Kontraströntgen wird oft verwendet, um die tiefen „Fingerähnlichen-Fortsätze“ zu demonstrieren.

5. Verschiedene Katzen-spezifische Hauttumoren - Kurzkommentar

Felines Sarkoid
Eine besondere Art von kutanem Fibropapillom - die am häufigsten an den Oberlippen auftritt -allerdings auch an den Pfoten, Bauch, Kopf und Hals zu finden und mit Rinderpapillomvirus assoziert sind. Das feline ähnelt dem equinen Sarkoid.

Diagnose:
Die Verdachtsdiagnose ist manchmal klinisch, allerdings ist Histopathologie nötig, um die Diagnose zu bestätigen, Zytologie ist oft nicht hilfreich.

Behandlung:
Eine chirurgische Entfernung ist indiziert (Exzisionsbiopsie kann kurativ sein)

Multiple Hautknötchen bei jungen Katzen sind mit zwei Syndromen assoziert:
Das Erste sind Siamesen-Kätzchen mit multiplen (2-5mm) Papeln am Kopf, die histopathologisch für “histiozytische Mastzelltumoren” gehalten werden können. Diese Läsionen zeigen spontane Regression innerhalb von 4 Monaten und ohne Rezidiv. Eine zweite Gruppe hat subkutane “histiozytische Mastzelltumoren” identifiziert, 17/18 (95%) waren auch Siamesen. Vier dieser Katzen wurden über längere Zeit nachverfolgt und zeigten Spontanremission innerhalb von 4 Jahren.

Die zweite Syndrom tritt bei jüngeren Katzen (< 3 J) auf und ist durch multiple Fibrosarkome an der Rumpf gekennzeichnet. 50% hatten FeLV-AK. Das *feline Sarcomvirus ist genetisch verwandt (mutiert) mit felinem Leukosevirus*. Fibrosarkome zeigen typischerweise einen niedrigen Malignitätsgrad und eine niedrige Metastasierungsrate (11-14%, hauptsächlich zu den Lungen), zeigen allerdings dafür eine ausgeprägte lokale Infiltration.

Feinnadel-Aspirat und Hautknötchen:
Es ist wichtig, sich die Frage zu stellen: “Was genau suche ich?”

1. Infektionshinweise: (auch zytologischer Abklatsch)
   Bakterien => Kokken / Stäbchen
   Hefen
   Haarschäfte mit Sporen (und Hyphen)
   Leishmanien
   Kutane Mykosen
   Neutrophile Granulozyten

2. Hinweise auf spezifische Krankheiten
   => atypische Keratinozyten - Plattenepithelkarzinom
   => einfache Entzündungszellen wie z.B. Eosinophile (Hinweis auf Allergie / Ektoparasiten).

3. Knötchen: Tumor oder Entzündung?
   Melanom
   Basalzelltumor / Histiozytom
   Rundzellen
   Melanozyten
   Aus dem Knochenmark stammende Zellen
      Lymphozyten
      Makrophagen
      Mastzellen
      Plasmazellen - sind **nicht** in überwiegender Anzahl normal
   Mastzellen variable Färbung der Granulae => Bedeutung?

Und der Goldstandard ist die Hautbiopsie:

1. *“A chance to cut is a chance to cure”*

2. Man kann prognostische Faktoren beurteilen:
   Struktur
   Zelltyp
   Erreger
   Mitotischer Index
   Ränder?
   Invasion der Lymphgefässe?

Acute phase proteins profile in atopic dogs

Ramón Almela[I], Agustina Ansón[II]

Introduction/ objective

The systemic acute-phase reaction is a nonspecific inflammatory response that occurs shortly after any tissue injury, which includes changes in the concentration of plasma proteins called acute phase proteins (APPs). APPs are used as biomarkers of infection or inflammation[1-3]. The objective of the present study was to determine the APPs profile in atopic dogs in order to further validate it as a diagnostic biomarker.

Methods

In an observational longitudinal prospective controlled study, client-owned dogs of both sexes were divided into control group and an atopic group. The control group included healthy dogs, younger than 5 years old, admitted for routine neutering or spaying. Health status of the control dogs was assessed by pre-surgical evaluation, complete blood count (CBC) and biochemistry. To be included atopic dogs had to fulfill Favrot's criteria for atopic dermatitis[4] with at least 2 months of prior pruritus history or 2 episodes, have undergone strict flea control, an 8 weeks food trial and subsequent challenge without improvement and proper antibiotic course (if required). In all dogs, blood was obtained from the jugular vein between 10 and 12 am, to avoid circadian influence, into EDTA tubes and the APPs profile was performed within the next hour. Owner consent was obtained for all dogs included in the study. The APP profile included: C-reactive protein (CRP), haptoglobin (Hapt), albumin (Alb) and ferritin. Ferritin[a] concentrations were determined via quantitative assays with an automated analyser[b]. Serum CRP concentration was measured using an immunoturbidimetric assay for human[c] use for which results correlated well with those of a previously validated canine specific ELISA (r=0·98) [d,5]. Albumin concentration was determined by a colorimetric assay with a commercially available bromocresol green reagent[e]. Haptoglobin concentrations were measured by commercially available methods[f]. Laboratory normal ranges and units: CRP [<12micrograms/L]; Hapt [<3 grams/L]; Alb [2,5-3,6 grams/dL]; Ferritin [<150micrograms/L]. Descriptive statistics for both groups consisted of mean, minimum and maximum values and standard deviation.

Results

Fourteen dogs were included in the study. The control group included four dogs. Ten dogs met the inclusion criteria for the atopic group. In the control group the APPs profile was: CRP: mean 3,84 [2,7-5,1]; SD 1,75. Hapt: mean 2,30 [0,27-4,11]; SD 1,74; Alb: 3,32 [3,2-3,5]; SD 1,36; Ferritin: mean 109,17[81,1-163,2]; SD 58,49. In the atopic group the APPs profile was: CRP: mean 6,33 [0,7-18,5]; SD 5,59; Hapt: mean 2,53 [0,07-5,53]; SD 1,71; Alb: 3,31[2,8-3,6]; SD 1,03; Ferritin: mean 85,90 [71,9-93,90]; SD 39,69. No significant statistical difference in APPs profile was found between groups.

Discussion/ conclusions

To the best of the authors' knowledge, this is the first report of APPs in atopic dogs. Results provided evidence that APPs are within normal ranges in atopic dogs, thus no relevant systemic inflammatory events occur. In atypical or doubtful cases of canine atopy, the finding of abnormal APPs profile would speak against atopy but rather indicate the presence of other conditions. Further studies are necessary to determine the influence of concurrent conditions in the APPs profile of atopic dogs.

Footnotes
I) DVM, Dr, ECVD-Resident. Tierdermatologie Mayer 80337, München
II) DVM, MSc, DipECVDI, Assistant Profesor, Vetmeduni Vienna

[a] Tina-quant Ferritin Gen.4, Roche Diagnostic GmbH

[b] Olympus AU 2700, Olympus diagnostics

[c] CRP OSR6147, Olympus Life and Material Science Europe GmbH

[d] Tridelta Phase range canine CRP Kit, Tridelta Development Ltd

[e] Albumin OSR 6102 Olympus Life and Material Science Europe GmbH, Lismeehan, O'Callaghan's Mills Co

[f] Tridelta Phase range haptoglobin kit, Tridelta Development Ltd

Bibliography

1. Cerón JJ, Eckersall PD, Martínez-Subiela S. Acute phase proteins in dogs and cats: current knowledge and future perspectives. Vet Clin Pathol. 2005 Jun;34(2):85-99.
2. Chase D, McLauchlan G, Eckersall PD, Pratschke J, Parkin T, Pratschke K. Acute phase protein levels in dogs with mast cell tumours and sarcomas. Vet Rec 2012; 170(25):648.
3. Jain S, Gautam V, Naseem S. Acute-phase proteins: As diagnostic tool. J Pharm Bioallied Sci 2011; 3(1): 118-127.
4. Favrot C, Steffan J, Seewaldt W, Picco F. A prospective study on the clinical features of chronic canine atopic dermatitis and its diagnosis. Vet Dermatol 2010; 21: 23-31.
5. Caldin M, Tasca S, Carli E et al. Serum acute phase protein concentrations in dogs with hyperadrenocorticism with and without concurrent inflammatory conditions. Vet Clin Pathol 2009; 38: 63-68.

Neue Aspekte zur Bodenreinigung durch Dampfreinigungsgeräte

V. Bayerl[a], R. K. Straubinger[b], R. S. Mueller[a]

Wasserdampf besitzt keimreduzierende Eigenschaften. In dieser Studie wurde der Effekt des Dampfreinigungsgerätes AFG 6000 (Asum Favorit GmbH) hinsichtlich seiner bakteriziden und fungiziden Wirkung auf unterschiedlichen Bodenoberflächen untersucht. Testkeimsuspensionen von *Staphylococcus pseudintermedius* (S. p.) und *Pseudomonas aeruginosa* (P. a.) wurden in zwei Konzentrationen (McFarland (McF) 1 und McFarland (McF) 4) und über Nacht generiertem Biofilm, sowie Sporen von *Microsporum canis* (M. c.) auf unterschiedliche Keimträger (Fliese/ PVC/ Linoleum) mit der Belastungssubstanz bovines Serumalbumin überimpft und für 1 oder 3 Sekunden (s) bedampft. „Colony forming units“ (CFU) wurden nach Kultivierung auf entsprechenden Nährböden ausgezählt. Die mittlere Reduktionsrate in % bezogen auf alle verwendeten Keimträger betrug bei S. p. (McF 1 und 4) bei 1 s und bei 3 s Bedampfung über 99,9 %. Bei P. a. waren nur die Ergebnisse im McF 4 Bereich signifikant. Dort lag die mittlere Reduktion bezogen auf alle Keimträger bei nur 1 s Bedampfung bei 99,97 %. In der höchsten Konzentrationsstufe (über Nacht generierter Biofilm) erwirkt 1 s Bedampfung bei S. p. eine Keimreduktion von 97,78 %, 3 s 92,97 %. Bei P. a. kam es bei 1 s Bedampfung zu einer Reduktion von 95,27 %, bei 3 s zu 95,67 %. M. c. Sporen wiesen durch 1 s Bedampfung eine Reduktion von 99,97 % auf, 3 s Bedampfung eine 99,99 %ige Reduktion. Der AFG 6000 besitzt einen maßgeblichen keimreduzierenden Effekt auf den unterschiedlichen Bodenbelägen und könnte zu einer Reduktion der nosokomialen Infektionsrate in tierärztlichen Einrichtungen beitragen.

a) Medizinische Kleintierklinik, Abteilung für Dermatologie und Allergologie, LMU München
b) Institut für Infektionsmedizin und Zoonosen, LMU München

Fall einer ungewöhnlichen Leishmaniose induzierten Onychitis und Pododermatitis

Maren Dölle, Monika Linek

Eine Onychitis, Onycholysis und Pododermatitis kann vielfache Ursachen haben. Ist nur eine Pfote betroffen kommen Traumata, Fremdkörper, bakterielle Infektionen, Neoplasien oder eine Dermatophytose als Ursache in Betracht. Wenn mehrere Pfoten erkrankt sind kann es sich um Allergien, infektiöse Ursachen (z.B. Leishmaniose, Demodikose, Hakenwürmer), Autoimmunerkrankungen (z.B. Pemphigus foliaceus), immunmediierte Erkrankungen (z.B. Vasculitis, Arzneimittelreaktion) oder zugrundeliegende systemische Erkrankungen (z.B. Hypothyreose, Morbus Cushing) handeln[1].

Wir präsentieren Symptome, Diagnostik, Therapie und Verlauf einer ungewöhnlichen durch Leishmaniose induzierten Onychitis, Onycholysis und Pododermatitis bei einem Hund.

Ein 7 jähriger Mischlingshund italienischer Herkunft wurde wegen einer seit mehr als 3 Jahren rezidivierenden Onychitis und Pododermatitis vorgestellt. Betroffen waren ausschließlich die fünfte Zehe der linken Vorderpfote und die vierte Zehe der rechten Hinterpfote. An beiden Zehen war der überwiegende Teil der Phalanx 1 durch die chronische Entzündung nicht mehr vorhanden. An Digit 5 vorne links fand sich noch ein Krallenrest von 2mm. Digit 4 hinten rechts wies kein Krallenhorn mehr auf. Beide Zehen waren massiv geschwollen, der Ballen der 4. Zehe hinten rechts war nekrotisch und zeigte eine sich über den gesamten Zehenballen ausdehnende Ulzeration.

Bei dem Patienten war 1 Jahr vor dem Auftreten der Krallenproblematik eine Leishmaniose (Stage IV, Titer 1:3200)[2] mit Niereninsuffizienz (IRIS III), Konjunktivitis, Ohrspitzennekrosen und exfoliativer Dermatitis diagnostiziert worden. Die Therapie bestand in mehrmaligen einmonatigen Zyklen von Meglumine (Glucantime®, Merial) im Wechsel mit Miltefosin (Milteforan®, Virbac) und fortdauernder Behandlung mit Allopurinol. Der Gesamtzustand, sowie der Hautzustand des Hundes hatten sich deutlich verbessert. Die letzte Kontrolle der Nierenwerte war ohne pathologische Abweichungen. Die letzte Meglumine Behandlung war 7 Monate vor der Erstvorstellung erfolgt, jedoch ohne deutliche Verbesserung der damals schon bestehenden, fortschreitenden Onychitis mit Onycholysis und Pododermatitis.

Zum Zeitpunkt der Vorstellung im Mai 2014 wurde der Hund mit Cevofecin (Convenia®, Zoetis), Clindamycin (Cleorobe®, Pharmacia Tiergesundheit) und Allopurinol therapiert.

Röntgenologisch zeigte sich eine Osteolyse der Phalanx 1 und 2 beider Zehen, sowie reparative knöcherne Zubildungen. Zytologisch wurde mittels Feinnadelaspiration eine granulomatöse Entzündung festgestellt, Mikroorganismen konnten nicht festgestellt werden. Der aktuelle Leishmaniose-Titer lag bei > 1:512. Eine bakteriologische Kultur aus der Tiefe wies Enterobacteriaceae - sensibel auf Cefovecin (Convenia®, Zoetis) - auf. Da keinerlei Besserung unter Antibiose auftrat, erfolgte eine Amputation der beiden Zehen. Makropathologisch konnte die Zerstörung der Phalangen beider Zehen bestätigt werden, histopathologisch zeigte das Weichteilgewebe eine tiefgreifende histiozytäre Dermatitis mit Vorhandensein weniger parasitärer Einschlüsse in Makrophagen. Immunhistochemisch gelang der Nachweis intrahistiozytärer Leishmanien. Es wurde eine 4-wöchige Therapie mit Glukantime angeschlossen, Allopurinol wird dauerhaft weiter verabreicht. Die Wunden sind nach der Amputation exzellent verheilt, dem Hund geht es gut, 6 Monate nach der Amputation sind keinerlei weitere Beschwerden aufgetreten.

Es ist bekannt dass Onychitis, Onycholysis, Paronychie und Pododermatitis infolge einer Leishmaniose auftreten können[2,3]. Ungewöhnlich bei diesem Patienten ist, dass diese im Gegensatz zu den anderen Leishmaniosesymptomen nicht auf die medikamentöse Therapie ansprachen, die Amputation aber zu einer Heilung führte. Ähnliche Fälle sind unter Tierärzten bekannt infolge nicht heilender, chronischer bakterieller Paronychien, jedoch existieren hierzu keine Veröffentlichungen. Dies soll im Rahmen des Vortrags diskutiert werden.

Referenzen:

1. Noli, C., Scarampella, F., 2014. Praktische Dermatologie bei Hund und Katze: Klinik, Diagnose, Therapie; Schlütersche Verlagsgesellschaft

2. Solano-Gallego, L. et al. LeishVet guidelines for the practical management of canine leishmaniosis. Parasit Vectors 4, 86 (2011).

3. Koutinas, A.F., Carlotti, D.N., Koutinas, C., Papadogiannakis, E.I., Spanakos, G.K., Saridomichelakis, M.N., 2010. Claw histopathology and parasitic load in natural cases of canine leishmaniosis associated with Leishmania infantum. Veterinary Dermatology 21, 572–577.

4. Boord MJ, Griffin CE, Rosenkrantz WS, Onychectomy as a therapy for symmetric claw and claw fold disease in the dog. JAAHA, 1997;33:131-137.

Vitamin D bei caniner atopischer Dermatitis

C. Klinger[a], S. Hobi[b], C. Johansen[c], R.S. Mueller[a]

Die atopische Dermatitis (AD) ist eine der häufigsten Hauterkrankungen in der Kleintiermedizin und klinisch sowie immunologisch vergleichbar zu der Krankheitsform beim Menschen. Frühere Studien über die Behandlung der menschlichen AD mit Colecalciferol sind vielversprechend.

In dieser Placebo-kontrollierten, doppel-geblindeten und randomisierten Studie wurden 31 Hunde mit atopischer Dermatitis entweder mit Colecalciferol (n = 13), dem Vitamin D-Rezeptoragonisten Paricalcitol (n = 8) oder Placebo (n = 10) über acht Wochen behandelt. Patienten mit saisonaler Symptomatik wurden lediglich während ihrer allergischen Phase behandelt (falls diese lange genug waren) oder aus der Studie ausgeschlossen. Weitere Medikamente mussten 12 Wochen vor und während der Studie unverändert gegeben werden. Blutproben zur Messung des ionisierten Calciums wurden an den Tagen 0, 7, 14, 28 und 56 entnommen; ein validierter Schweregradindex für die canine atopische Dermatitis (CADESI) und ein validierter Juckreizscore wurden an den Tagen 0, 28 und 56 evaluiert.

Eine achtwöchige Therapie reduzierte den Juckreiz in der Colecalciferol-Gruppe signifikant ($P < 0,001$) im Vergleich Placebo- bzw. Paricalcitol-Therapie. Die CADESIs wurden ebenfalls reduziert (sowohl für Colecalciferol als auch Paricalcitol im Vergleich zu Placebo), diese Unterschiede waren jedoch nicht signifikant. Nebenwirkungen wurden lediglich bei einem normokalzämischen Patienten mit eintägiger milder Polyurie und Polydipsie beobachtet. Vitamin D scheint einen Effekt auf den Juckreiz bei caniner atopischer Dermatitis zu haben.

Finanzielle Unterstützung: Diese Studie wurde durch Forschungsgelder des American College of Veterinary Dermatology unterstützt. Die Medikamente wurden teilweise von der Firma Merck KGaA gestellt.

a) Medizinische Kleintierklinik, Ludwig-Maximilans-Universität München, Deutschland
b) Kleintierklinik Augsburg, Augsburg, Deutschland
c) Blue Star Animal Hospital, Göteborg, Schweden

Neue Aspekte in der Behandlung der caninen atopischen Dermatitis mit Zyklosporin

M. Müller[a], M. Linek[b], A. Röthig[c], C. Löwenstein[d], R.S. Mueller[a]

Essentielle Fettsäuren (EFS) werden unterstützend bei der caninen atopischen Dermatitis eingesetzt. Das Ziel dieser randomisierten, plazebokontrollierten, multizentrischen Doppelblindstudie war, zu evaluieren, ob eine Supplementierung mit EFS die benötigte Zyklosporindosis bei Hunden mit atopischer Dermatitis senken kann. 36 atopische Hunde, die auf ihrer individuellen Zyklosporindosis stabil waren, wurden für die Studiendauer von 12 Wochen oral mit einem EFS-Präparat (n=20) oder Plazebo (n=16) supplementiert. Monatlich wurde der CADESI-03 (canine atopic dermatitis extent and severity index) bestimmt sowie der Juckreiz vom Besitzer beurteilt. Falls der CADESI-03 und/oder der Juckreiz im Vergleich zum letzten Besuch um ≥ 25% besser war, wurde die Zyklosporindosis um ca. 25 % reduziert. Waren diese Parameter beim nächsten Besuch um ≥ 25% schlechter, wurde die Zyklosporindosis entsprechend erhöht. Ergebnisse: Der Medianwert der täglichen Zyklosporindosis pro kg Körpergewicht sank in der Verum-Gruppe von 3,8 mg auf 2,8 mg und in der Plazebo-Gruppe von 3,7 mg auf 3,4 mg über die Studiendauer. Dieser Unterschied zwischen beiden Gruppen war signifikant (P=0,009). Die Verbesserung des durchschnittlichen Juckreizes war in der Verum-Gruppe signifikant stärker als in der Plazebo-Gruppe; die Veränderungen des CADESI-03 zeigten jedoch keine statistische Signifikanz zwischen beiden Gruppen. Die Ergebnisse dieser Studie weisen auf einen Zyklosporin-sparenden Effekt von EFS bei der Therapie der caninen atopischen Dermatitis hin.

a) Medizinische Kleintierklinik, Ludwig-Maximilans-Universität München
b) Tierärztliche Spezialisten, Hamburg
c) Klinik für Kleintiere, Justus-Liebig-Universität, Gießen
d) Tierärztliche Gemeinschaftspraxis Dr. David, Dr. Krützfeld, Frankenthal

Referentinnen und Referenten des Vortragsprogramms und der Seminare

Ramón Miguel Almela Sánchez

DVM, PhD
Dr. Almela is currently performing a residency at the European College of Veterinary Dermatology. He obtained the postdoctoral -PhD- degree in 2007 in the University of Murcia (Spain) where served as full time veterinary staff and associated professor in the Veterinary Teaching Hospital for 8 years. Between 2002-2006 he served as veterinary in a wildlife rehabilitation center in Spain. He is the author of two published books, namely "Dermatología clínica en perros y gatos" [Small Animal Clinical Dermatology Handbook. IC Ed. 1 Ed. 2014. ISBN: 978-84-16109-23-4] and "Electrorretinografía en la iguana" [Electroretinography in the iguana. EAE ed. 1 Ed. ISBN: 978-3-8443-3509-5.] and several publications in scientific journals and contributions in international scientific meetings. In the last years he attended many congresses and did several externships in different countries and participate in two multidisciplinary research projects. Presently, his areas of interest in research include acute phase proteins and oxidative status in dermatology conditions, mechanisms of endocrine diseases in dermatological signs and dermatologic conditions in exotic and wildlife animals among others. He speaks Spanish, English, German and French. Since 2012 is member of the European Society of Veterinary Dermatology

Veronika Bayerl

studierte an der LMU München von 2008-2013 Tiermedizin und führte ihre Promotion im Dermatologieservice des Zentrums für klinische Tiermedizin von 2013 bis 2014 durch.

Dr. Sonya Bettenay

graduated with an honours degree in Veterinary Science from the University of Melbourne. She has been a member of the Australian College of Veterinary Scientists and the Australian Dermatopathology Society for more than two decades. She obtained her Fellowship in Feline Medicine with the ACVSc in the mid 80's and her Fellowship in Dermatology in 1991. She is a Diplomate of the ECVD. She has been a board member of the International Society of Veterinary Dermatopathology since 2006 and is a member of the ESVD and the International Society of Human and Animal Mycology (ISHAM). Her teaching activities comprise the Distance Education in Dermatology program with the CVE at Sydney University and dermatopathology training of ECVD residents. She has been an invited speaker at many international and national meetings in many continents. She has co-authored a book on basic Veterinary Dermatopathology with Dr Ann Hargis. Her current research interests focus in the areas of dermatophytes and dermatopathology. Sonya divides her professional time between her clinical dermatology referral practice and an independent dermatopathology service.

Dr. Marie-Cécile von Doernberg,

Diplomate ECVS, Dr. med. vet
Tiermedizin Examen in Gießen im Jahre 2003.
Doktorarbeit an der Vetsuisse Fakultät der Universität Zürich: „Evaluation of the Biodegradation Behaviour of β-TCP Cylinders With Four Different Pore Diameters".
Internship im Tierärztlichen Überweisungszentrum Tenniken. Residency für Kleintierchirurgie am „Departement for Clincial Sciences of Companion Animals", Tiermedizinische Fakultät, Universtät Utrecht, Holland. Examen zum Diplomate ECVS 2011.
Chirurgin und Dozentin an der Universität Utrecht mit Schwerpunkt HNO, Thorax Chirurgie von 2009-2012. Seit Sommer 2012 Leitung der Abteilung für Hals, Nasen, Ohren und Thorax Chirurgie in der Tierklinik Hofheim, Deutschland.

Dr. med. vet. Maren Dölle

Geboren am: 02.02.1981 in Berlin

BILDUNGSWEG
2000 - 2006 Studium der Veterinärmedizin an der FU Berlin
2006 Approbation als Tierärztin
2006 - 2008 Promotion am Institut für Veterinärphysiologie an der Freien Universität zu Berlin (gefördert durch die FU-Berlin im Rahmen eines Abschlussstipendiums nach dem Nachwuchsförderungsgesetz - NaFöG)
BERUFLICHER WERDEGANG
2008 - 2013 Vollzeitstelle als Assistenztierärztin in der Tierklinik in Berlin-Biesdorf

2013 - jetzt Beginn eines 3-jährigen Residency-Programms des ECVD (European College of Veterinary Dermatology) bei Dr. M. Linek, TSH

Prof. Dr. Claude Favrot

is a Professor of veterinary dermatology at the Vetsuisse Faculty of the University of Zurich. He is also a member of the International Committee on Allergic Diseases in Animals (ICADA). He is board-certified by the European college of veterinary dermatology and holds a masters in immunology from the University of Montréal, Canada.

His current areas of interest include canine atopic dermatitis, especially the epidemiology and genetics, as well as virus-induced skin cancers.

Dr. Otto Wolfgang Fischer

Geboren am: 16.7.1960 in Wien
Adresse: Laaerstr. 62, A 2100 Korneuburg,
Tel: +49 2262 75520,
Fax: +49 2262 7552055,
www.hautambulanz.at, ordination@tierspital-korneuburg.at

AUSBILDUNG:
1978 - 1985 Veterinärmedizinische Universität Wien, Sponsion zum Magister medicinae veterinariae, Karl Keller Preis für Studienerfolg
1979 - 1983 Studienassistent am Institut für medizinische Chemie, Demonstrator am Institut für Anatomie, Studienassistent an der Klinik für Chirurgie und Augenheilkunde
1985 - 1987 Veterinärmedizinische Universität Wien, Doktoratsstudium
Studienaufenthalte: USA, Südafrika, Schweden, Großbritannien, Schweiz, Australien
Fachtierarzt für Kleintiere seit 1995; Fachtierarzt für Dermatologie seit 2005
BERUFSAUSÜBUNG:
1985 - 1989 Assistent in einer Gemischtpraxis
seit 1990 Eigene Tierklinik in Korneuburg
seit 1995 Konsiliarservice für dermatologische Problemfälle
MITGLIEDSCHAFTEN:
Vereinigung Österreichischer Kleintiermediziner (VÖK) , Arbeitskreis Veterinärdermatologie, European Society of Veterinary Dermatology, American Academy of Veterinary Dermatology, Deutesche Gesellschaft für Veterinärdermatologie
AUS- UND FORTBILDUNG VON TIERÄRZTEN:
Organisation von Seminaren und Workshops zum Thema Dermatologie und Dermatopathohistologie für die Vereinigung Österreichischer Kleintiermediziner (VÖK). Local Organizer 5 th World Congress of Veterinary Dermatology, 25.-28.8. 2004, Hofburg, Wien und 27 th ESVD-ECVD Congress Salzburg, 2014
Vorträge im In und Ausland zum Thema Dermatologie und Zytologie
Universitätslektor für Dermatologie an der Veterinärmedizinischen Universität Wien
Tutor für die ESAVS / Dermatologie in Österreich / Wien und China / Hangzou und Shenzen
SONSTIGES :
Dr. Fischer ist Obmann des Vereines Future For Kids - Zukunft für Kinder in Ruanda. Er engagiert sich für benachteiligte Kinder in Ruanda und für das Überleben der letzten Berggorillas in diesem Land. www.future4kids.at

Dr. Nina Glos

Diplomate ECVD (Dermatology) Fachtierärztin für Dermatologie der Kleintiere
Tierärztliche Fachklinik für Kleintiere Haas & Link
Industriestraße 6, 82110 Germering
Zentrum für Kleintiermedizin München
Seumestraße 3, 81379 München-Obersendling
www.tieraerzte-fuer-haut.de

1998-2000: Ausbildung zur Tierarzthelferin
2000 - 2006: Studium der Tiermedizin an der Medizinischen Kleintierklinik der LMU München
2006 - 2007: Wissenschaftlicher Mitarbeiter an der Medizinischen Kleintierklinik der LMU München und Doktorarbeit über das Thema Futtermittel bei atopischen Hunden
2007 - 2012: Residency des European College of Veterinary Dermatology bei Dr. Sonya Bettenay in der Klinik Haas & Link
2013: Juli: Prüfung zum Diplomate des European Colleges of Veterinary Dermatology
Oktober: Prüfung zur Fachtierärztin für Dermatologie der Kleintiere
seit 2013: Selbstständig als Veterinär-Dermatologin in Germering und München

Sarah Heath

BVSc Dip.ECAWBM(BM) CCAB MRCVS
Behavioural Referrals Veterinary Practice,10, Rushton Drive, Upton. Chester CH2 1RE
Email: heath@brvp.co.uk
Sarah qualified from Bristol University and spent four years in mixed general practice before setting up a behaviour medicine referral practice in 1992. She is an External Lecturer in small animal behavioural medicine at Liverpool University and a Certified Clinical Animal Behaviourist under the ASAB accreditation scheme. In 2002 Sarah became a Founding Diplomate of the European College of Animal Welfare and Behavioural Medicine (formerly the ECVBM-CA) and served as President from 2002 to 2008. She is currently Treasurer of the College. Sarah has a special interest in the interplay between behaviour and physical illness in dogs and cats and particularly in the role of pain. Her specific feline interests include the interplay between feline stress and disease, the importance of appropriate early rearing of kittens and the role of behavioural factors in feline obesity, lower urinary tract disease, cognitive dysfunction and infectious disease. She lectures extensively at home and abroad on behavioural topics.

Dr. Ursula Mayer

Dipl.ECVD, Cert.VD, Fachtierärztin für Dermatologie der Kleintiere, Tierärztliche Spezialistin für Allergien, Haut- und Ohrenerkrankungen, Kleintiere und Pferde
www.haut-tier-arzt.de

Dr. Mayer hat nach dem tiermedizinischen Studium in Leipzig und Wien, bereits Ihre Doktorarbeit im Bereich der Dermatologie verfasst und als Assistentin an der Medizinischen Tierklinik der Universität Wien in der Dermatologie gearbeitet.

Während der anschließenden mehrjährigen Berufstätigkeit in der Klein- und Großtierpraxis im In- und Ausland hat sie Dermatologie als Schwerpunkt in vielen Fortbildungen und Praktika vertieft und das „Certificate of Veterinary Dermatology“ (Englischer Fachtierarzt für Dermatologie) abgeschlossen.

Anschließend hat sie eine dreijährige Vollzeitausbildung in Dermatologie („Residency“) an der Medizinischen Tierklinik der Universität München bei Prof. Ralf Müller absolviert und mit dem Diplomate of the European College of Veterinary Dermatologie 2008 abgeschlossen.

Nach einem Aufenthalt in den USA als Oberärztin und Lehrende an der University of Pennsylvania, Philadelphia, hat sie sich 2009 im Süddeutschen Raum als Haut-Tierärztin selbständig gemacht und arbeitete tageweise an verschiedenen Tierkliniken, seit der Geburt Ihres Sohnes jedoch vor allem in Augsburg (Seit 2015 Kleintierspezialisten Augsburg Überweisungszentrum). Sie erwarb ebenfalls den deutschen Fachtierarzt für Dermatologie der Kleintiere. Seit 2012 unterstützt sie zusätzlich die telefonische Fachberatung von Idexx/Vet Med Labor in dermatologischen Fragen. Dort ist sie immer Dienstag Nachmittag und Freitag Vormittag direkt erreichbar oder ruft auf Anfrage zurück. Seit 2010 ist sie außerdem ehrenamtlich im ESVD (European Society of Veterinary Dermatology) Board als Further Education § Meetings Secretary tätig. Auch in der privaten Praxis gilt ihr Interesse noch der Forschung und Weiterbildung - was man an zahlreichen Vorträgen und Publikationen ablesen kann.

„Was mich an meinem Beruf so begeistert ist die Möglichkeit die neuesten Erkenntnisse aus der Forschung meinen Patienten zu Gute kommen zu lassen und die Erfahrungen aus der Praxis zu nutzen um bessere Studien und Therapien zu entwickeln. Besonders wichtig ist mir der Erfahrungsaustausch in Fachvorträgen und persönlichen Gesprächen mit Kollegen.“

Prof. Dr. Ralf S. Müller

DipACVD, FACVSc, DIPECVD, FAAAAI
Zentrum für klinische Tiermedizin, Ludwig-Maximilians-Universität München
Ralf S. Müller studierte Tiermedizin an der Ludwig-Maximilians-Universität in München von 1980 bis 1985, promovierte 1987 und war in mehreren Groß- und Kleintierpraxen tätig, bevor er von 1990 bis 1992 an der Universität von Kalifornien in Davis seine Assistenzzeit in Veterinärdermatologie absolvierte. Danach wanderte er nach Australien aus, wo er zusammen mit seiner Frau Dr. Sonya Bettenay einer veterinärmedizinischen Überweisungsklinik als Gründer und Direktor vorstand. Von 1999 bis 2003 war Dr. Müller Professor für Veterinärdermatologie an der Colorado State University in den Vereinigten Staaten. Während dieser Zeit war er auch Gastdozent an der Universität Zürich, wo er habilitierte. Seit März 2004 lehrt und forscht er an der Ludwig-Maximilians-Universität. Seine Forschungsgebiete sind Allergien und Ektoparasiten. Prof. Müller hat mehrere hundert Vorträge und Seminare in Europa, Nordamerika, Asien, Australien und Neuseeland gehalten und über 100 Studien, Fallberichte, Artikel, Bücher und Buchkapitel veröffentlicht.

Mai-Rose Müller

studierte an der LMU München von 2007-2012 Tiermedizin und führte ihre Promotion im Dermatologieservice des Zentrums für klinische Tiermedizin von 2012 bis 2014 durch.

Dr. Claudia S. Nett-Mettler

Dr. med.vet., Dipl ACVD & ECVD (Dermatologie)
Verheiratet mit Philipp Nett Kinder: Sibylle (geb. 28.11.05), Monique (geb. 4.9.08)
Studium
1991 bis 1997 Studium der Veterinärmedizin an der Veterinärmedizinischen Fakultät der Universität Bern
Dezember 1997 Eidgenössisches Diplom als Tierärztin
Dissertation Juni 2000 Begünstigen lockere Hüftgelenke beim Hund, Hüftgelenksdysplasie bei seinen Nachkommen?
Abteilung für Bildgebende Diagnostik und Radio-Onkologie, Veterinärmedizinische Fakultät der Universität Zürich unter der Leitung von PD Dr. M. Flückiger

Spezialistentitel
August 2003 Diplomate des American College of Veterinary Dermatology (ACVD)
September 2005 Diplomate des European College of Veterinary Dermatology (ECVD)

Weiterbildung/Anstellungen

1998 bis 1999	Internship, Klinik für Kleintiermedizin der Veterinärmedizinischen Fakultät der Universität Zürich
1999 bis 2001	Residency in Innerer Medizin, Klinik für Kleintiermedizin der Veterinärmedizinischen Fakultät der Universität Zürich
2001 - 2003	Residency in Veterinärdermatologie, Clinic of Veterinary Dermatology, Louisiana State University, Veterinary Teaching Hospital and Clinics, Baton Rouge, LA, USA
2003	Oberärztin an der Clinic of Veterinary Dermatology, Louisiana State University, Veterinary Teaching Hospital and Clinics, Baton Rouge, LA, USA
Seit 2002	Dermatology Consultant für VIN (Veterinary Information Network)
2004	Gründung der veterinärdermatologischen Praxis: vetderm.ch - Dr. med. vet C. Nett, Dermatologie und Allergologie für Tiere
2004-2008	Belegtierärztin für Dermatologie an der Kleintierklinik Rigiplatz, Cham
Seit Sept 2008	Belegtierärztin für Dermatologie und Allergologie an der Tierärztli-chen Spezialistenklinik in Hünenberg (ENNETSee Klinik für Klein-tiere AG)
Seit März 2015	Belegtierärztin für Dermatologie und Allergologie in der Kleintier-praxis Schwäntenmos, Zumikon

Dr. Stefanie Peters,

Tierärztliche Klinik Dr. Dr. h.c. H.-J. Koch,
Am Schönewald,
55765 Birkenfeld
www.t-klinik.de; info@t-klinik.de

1981 - 1986	Studium der Veterinärmedizin, Justus-Liebig-Universität Gießen
Dez. 1986	Approbation als Tierärztin, Januar 1989 Promotion
seit Jan. 1987	Assistentin in der Tierärztlichen Klinik Birkenfeld,
seit 1989	mit Schwerpunkt Veterinärdermatologie,

seit 1994 Leitende Tierärztin Dermatologie/Allergologie mit ca. 85% Überweisungspatienten regelmäßige externe Fortbildungsaufenthalte u.a. in Kanada, regelmäßige interne Fortbildungen u.a. die von der Klinik organisierten „Controversies in Veterinary Dermatology“

seit 1990	Associate Member der ESVD
seit 1995	Full Member der ESVD
1992 - 1994	ESAVS-Kurs Dermatologie I
März 1996	ESAVS-Kurs Dermatohistopathologie
09/1998	Examen Teil I in Lyon zur Erlangung des Diploms des European College of Veterinary Dermatology
2000 - 2002 bis 2009	Präsidentin der Deutschen Gesellschaft für Veterinärdermatologie (DGVD) (Gründungsmitglied), Vorsitzende der Tagungskommission.

Tagungspräsidentin der 11. Jahrestagung der DGVD am 11.-13. Juni 2010, Thema: „Wichtige autoimmune/immunvermittelte Hauterkrankungen“

Seit 1991	Referentin bei verschiedenen veterinär- und humanmedizinischen Tagungen in Europa und China, Autorin zahlreicher dermatologischer Veröffentlichungen

Dr. Ralph Schickel

Dr.med.vet, MBA
r.schickel@inBehandlung.de

Dr. Schickel hat sein Tiermedizin Studium an der LMU in München absolviert, und im Anschluss Praxiserfahrung in Deutschland, USA, und Israel gesammelt.
Anschliessend war er Research Assistant im GI Lab an der Texas A&M University in den USA mit den Schwerpunkten in Genetik und Gastroenterologie.
Nach Vollendung seiner Doktorarbeit hat er ein Wirtschaftsstudium (MBA) an der Mays Business School absolviert. Seit 2007 hatte Dr. Schickel dann verschiedene Positionen in der tiermedizinischen Industrie in den USA und Europa inne, vor allem in den Bereichen Marketing Management, Academic Affairs, und Business Development, und dies u.a. bei Hill´s und Merial. Parallel hierzu ist er ein begeisterter Praxismanagement Berater und gibt Seminare für Tierarztpraxen, Firmen und Universitäten weltweit, v.a. zu den Themen Marketing, Teambuilding and Leadership Development. Auch ist Dr.Schickel Referent zu diesen Themen an namhaften nationalen und internationalen Kongressen, sowie zertifizierter Trainer in der DiSG® Persönlichkeitsanalyse. Er ist außerdem Mitbegründer der erfolgreichen Praxissoftware inBehandlung.
Seit Januar 2014 leitet Dr.Schickel als Director for Syndicated Research den Animal Health Bereich beim Marktforschungsinstitut GfK in Deutschland. Er lebt mit seiner Familie in Augsburg.

Jochen Schlicht

Jahrgang 1963, arbeitet aus Leidenschaft als Trainer, Coach und Moderator, vor allem für Führungskräfte. Zuvor war er war selbst jahrelang in internationalen Führungspositionen in Marketing und Vertrieb tätig. Er ist Gründer und Inhaber von SCHLICHT Leadership Development, ProModerare und der ProAcad GmbH.
Seit vielen Jahren ist Jochen Schlicht auch in der Human- und Veterinärmedizin für die Industrie und für tierärztliche Praxen tätig.

Ausbildung
- Dipl.-Kaufmann
- Trainerausbildung bei Alexander Christiani
- Moderatorenausbildung bei Gert Schilling
- Ausbildung zum Mentaltrainer und Coach an der schwedischen Führungshochschule SLH
- Ausbildung zum lizensierten Trainer für die CoachingClinic® durch LCPI (Leadership and CoachingPartner) in Kanada
- Ausbildungen und Lizenzen der HBDI Präferenzprofil-Analyse, des MBTI (Myers-Briggs Typen Indikator), des Hogan Assessment und der Reiss-Profile® Motivationsanalyse

Erfahrung
- 10 Jahre bei einem multinationalen Konsumgüterhersteller (Unilever), davon acht Jahre in leitender Funktion (bis Bereichsleitungsebene) und vier Jahre im Ausland
- Verkaufsleiter, Marketing Manager, Projektmanager, Business Unit Leiter
- Seit 1998 selbständig als Trainer, Berater und Coach

Prof. Dr. Monika Maria Welle

Prof., Dr. med. vet, Dipl. European College for Veterinary Pathology,
Fachtierärztin für Pathologie
Institute for Animal Pathology, Dermfocus, Vetsuisse Faculty, University of Berne, Switzerland, monika.welle@vetsuisse.unibe.ch

1980 - 1986 Studium der Veterinärmedizin an der Freien Universität Berlin und der Ludwig-Maximilians Universität München
1986 - 1988 Dissertation im Institut für Experimentelle Hämatologie, Gesellschaft für Strahlen- und Umweltforschung (GSF), München
1989 - 1990 Tierärztliche Praxisassistentin in der Kleintierpraxis und der Pferdepraxis
1990 - 1995 Wissenschaftliche Mitarbeiterin im Institut für Veterinär-Pathologie der Freien Universität Berlin
Seit 1995 Assistentin, Oberassistentin (1999-2002), Dozentin (2003-2005), Assoziierte Professorin (seit 2005) im Institut für Tierpathologie der Vetsuisse-Fakultät Bern
2002 Habilitation
Seit 2005 Leiterin der Biopsieabteilung

Im Institut für Tierpathologie der Vetsuisse-Fakultät Bern beteiligt an Diagnostik, Ausbildung von Veterinärstudenten, Pathologie- und Dermatologieresidenten, Forschung und Administration. Autorin und Koautorin von über 100 wissenschaftlichen Publikationen und Buchkapiteln. Leiterin und Vortragende bei zahlreichen derm atopathologischen Weiterbildungsveranstaltungen. Begutachterin für zahlreiche Zeitschriften, Mitglied des Editorial Boards von Veterinary Dermatology, Mitglied des ECVD Examenskomittes.
Hauptinteressensgebiet dermatologische Forschung und Dermatopathologie mit speziellem Interesse für die Haarfollikelphysiologie- und pathologie.

Brett E. Wildermuth

DVM (USA)
Diplomate of the American College of Veterinary Dermatology
Diplomate of the European College of Veterinary Dermatology
Tierdermatologie Dr. Wildermuth, Borsigstrasse 7a, 65205 Wiesbaden Deutschland

Brett Wildermuth kommt uhrsprunglich aus den USA. Er hat seinen Doctorate in Veterinär Medizin von der University of California, Davis in 2001 erhalten. Nach einem einjährigen rotierenden Internship in einer Privat Praxis in San Diego hat er seine Dermatologie Residency in der Animal Dermatology Clinic, San Diego in 2005 absolviert. Da ist er bis 2011 als Teilinhaber geblieben. Seit 2007 ist er ein Diplomate des amerikanischen Colleges für Veterinärdermatologie und seit 2012, Diplomate des europäischen College. Seit April 2012 führt er gemeinsam mit seine Frau eine dermatologische Spezialpraxis in Wiesbaden, Deutschland.

Dr. med. vet. Astrid Wehner

Dipl. ECVIM-CA (Internal Medicine), Fachtierärztin für Innere Medizin der Kleintiere
Medizinische Kleintierklinik, Veterinärstr. 13, 80539 München
a.wehner@medizinische-kleintierklinik.de

Astrid Wehner hat an der Universität München studiert und promoviert. Anschließend hat sie an der Medizinischen Kleintierklinik der Universität München ein Internship und eine Residency in Innere Medizin (European College of Veterinary Internal Medicine - Companion Animals) absolviert. Im Rahmen der Residency war sie auch ein Jahr an der Universität in Athens/USA beschäftigt. Anschließend war Frau Wehner an der Universität Gent/Belgien als Internistin tätig. Seit 2008 ist sie wieder an die Medizinische Kleintierklinik München als Oberärztin für Innere Medizin der Kleintiere mit dem Schwerpunkt Endokrinologie zurückgekehrt. Neben der klinischen Arbeit und der Ausbildung der Studierenden umfasst ihre Tätigkeit die Betreuung von Doktoranden und wissenschaftlichen Studien.

2010 Fachtierärztin für Innere Medizin der Kleintiere
2009 Diplomate des European College of Veterinary Internal Medicine Companion Animals (ECVIM-CA) (Internal Medicine)
Seit 2008 Oberärztin in Innerer Medizin mit Forschungsschwerpunkt Endokrinologie an der Medizinischen Kleintierklinik der Ludwig-Maximilians-Universität, München
2008 - 2007 Assistentin in Innerer Medizin an der Faculteit Diergeneeskunde, Universiteit Gent, Belgien
2007 - 2003 Residency in Innerer Medizin an der Medizinischen Kleintierklinik der Ludwig-Maximilians-Universität, München und am Veterinary Teaching Hospital der University of Georgia, Athens, USA
2003 - 2002 Internship an der Medizinischen Kleintierklinik der Ludwig-Maximilians-Universität, München
2002 - 2001 Dissertation an der Medizinischen Kleintierklinik der Ludwig-Maximilians-Universität, München
2000 - 1995 Studium der Veterinärmedizin an der Medizinischen Kleintierklinik der Ludwig-Maximilians-Universität, München

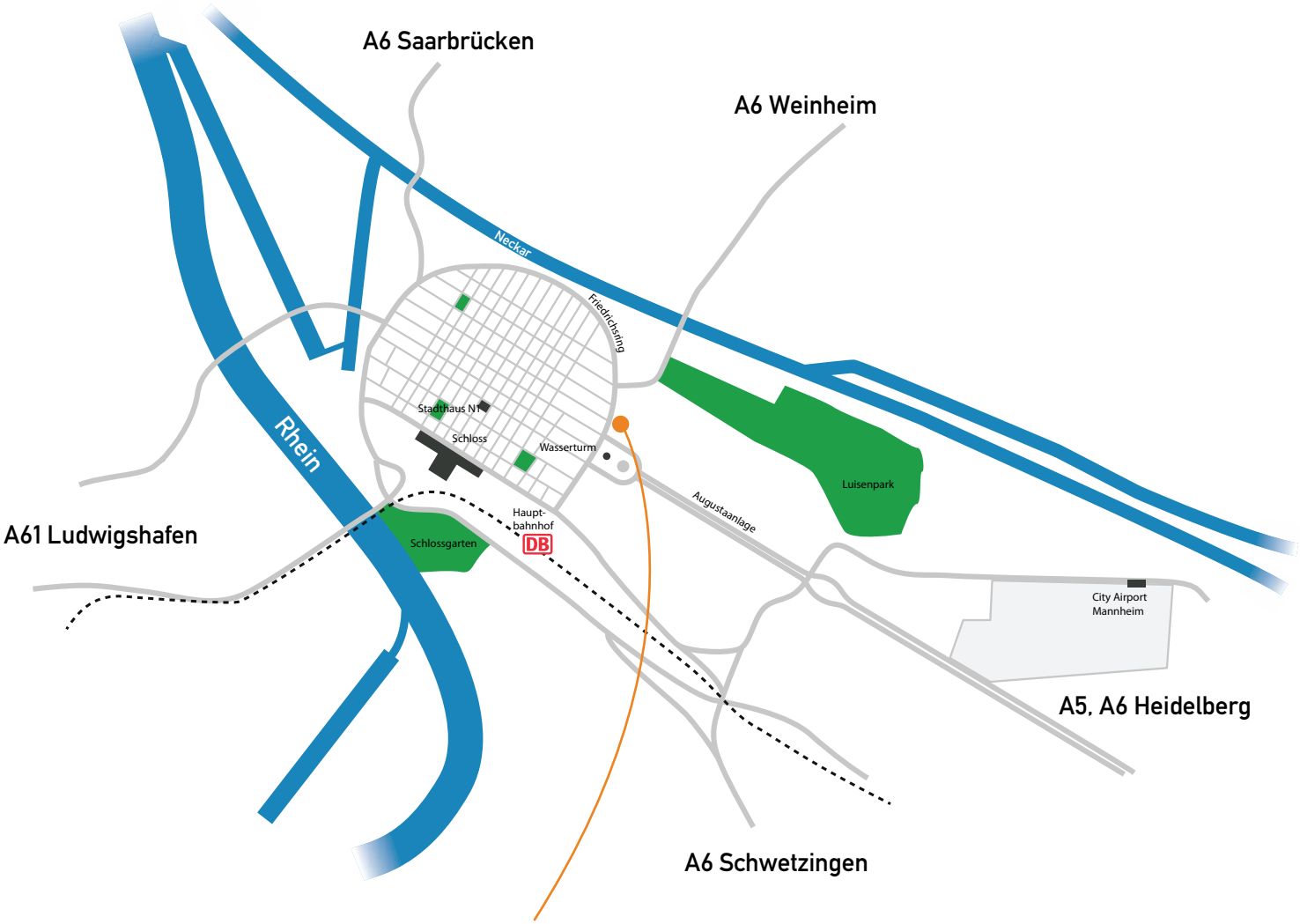

Dorint Kongresshotel Mannheim
Friedrichsring 6
D-68161 Mannheim
Telefon: +49 (0) 621 - 1251 - 0
Fax: +49 (0) 621 - 1251 - 100
Email: info.mannheim@dorint.com

Allen Sponsoren und Ausstellern vielen Dank!

Gold Sponsoren :

aniMedica
Wirkungsvoll behandeln.

cp-pharma®

Elanco™

Virbac

Silber Sponsoren:

BAYER Bayer HealthCare

ceva

ROYAL CANIN

scil
veterinary excellence

Bronze Sponsoren:

ALERGOVET

VET-CONCEPT
Gute Nahrung für Vierbeiner

LABOKLIN
LABOR FÜR KLINISCHE DIAGNOSTIK GMBH & CO. KG

selectavet
Dr. Otto Fischer GmbH

zoetis™

albrecht

ALK
ABELLÓ

Dr. Baddaky®

in Behandlung®
PRAXIS SOFTWARE

ICF
Evolution of Knowledge

IDEXX
LABORATORIES

lehmanns media

synlab®
Labordienstleistungen